B 3 9015 00223 882 5
University of Michigan – BUHR



THE GIFT OF
DR. OTTO LANDMAN

610.5
C4
P9a

Toledo, Ohio.

CENTRALBLATT

FÜR PRAKTISCHE

AUGENHEILKUNDE.

HERAUSGEGEBEN

VON

Dr. J. HIRSCHBERG,
O. HON.-PROFESSOR AN DER UNIVERSITÄT BERLIN,
GEH. MED.-RAT.

NEUNUNDZWANZIGSTER JAHRGANG.

MIT ZAHLREICHEN ABBILDUNGEN IM TEXT.

LEIPZIG,
VERLAG VON VEIT & COMP.
1905.

Druck von Metzger & Wittig in Leipzig.

Inhalt.

I. Originalaufsätze.

Seite

1. Ueber Lymphom-Conjunctivitis, von Prof. W. Goldzieher 1
2. Ueber beiderseitige Glaskörper-Blutung, von Dr. Julius Fejér 10
3. Ein seltener Fall von Hornhautgeschwulst, von J. Hirschberg und S. Ginsberg 33
4. Zur Operation des sympathischen Weichstars nebst Bemerkungen über sympathische Augen-Entzündung, von J. Hirschberg 97
5. Ueber Varietäten des Epitarsus, von Dr. A. Schapringer 129
6. Ueber das Angiom der Aderhaut, von Dr. Fehr 161
7. Eine kleine Abänderung des Hautschnittes bei der temporären Resection der äusseren Orbitalwand nach Krönlein. Zwei Operationsfälle, von Dr. med. Albin Pihl 171
8. Die Hemmung der von Schnitt-Narben ausgehenden Vereiterung des Augapfels, von J. Hirschberg 193
9. Zur Pathogenese des Spasmus nutans, von Dr. A. Schapringer 225
10. Die Magnet-Operation bei Kindern, von J. Hirschberg 265
11. Hydrophthalmus, Glaukom und Iridectomie, von Prof. Dr. Schoen . . . 289
12. Ein weiterer Beitrag zur Casuistik des Epitarsus, von Dr. A. Schapringer 292
13. Pigmentflecke der Hornhaut, von Dr. L. Steiner 293
14. Zur Kenntniss der Erkrankungen der Karunkel, von Dr. Emil Bock . . . 321
15. Ein Fall von tuberkulösem Glaukom, von J. Hirschberg und S. Ginsberg 323
16. Ein Fall von Pemphigus der Bindehaut, von Dr. Koerber 353

II. Klinische Beobachtungen.

Seite

1. Eisensplitter in der Linse, Erblindung durch Drucksteigerung, von J. Hirschberg 41
2. Ein grosser Eisensplitter, mit kleinem Magneten gefördert, von J. Hirschberg 46
3. Zur Schiel-Messung, von J. Hirschberg 102
4. Das Violettsehen, von Dr. Richard Hilbert 184
5. Ein Fall von traumatischem Glaucom, von Dr. Emil Brand. 275
6. Zur Diagnose des Aderhaut-Sarcom, von J. Hirschberg 329
7. Ueber zweizeitigen Kreuzschnitt zur Iris- und Kapsel-Zerschneidung, von J. Hirschberg 332
8. Erfolg einer seltnen Schiel-Operation, nach 32 Jahren beobachtet, von J. Hirschberg 335
9. Ein Fall von Parinaud'scher Conjunctivitis, von Dr. L. Caspar 356

Sachregister.

* Originalartikel.

Abbe, Nachruf 62.
Abducens-Lähmung, recidivirende einseitige, mit doppelseitiger Iritis u. Retinitis haemorrhagica durch Autointoxication bei Dysmenorrhoe 469.
Ablenkung bei Augenmuskel-Lähmung s. d.
Ablösung der Chorioidea, des Ciliarkörpers, des Glaskörpers, der Retina s. d.
Abortus wegen schwerer Augenkrankheit 144.
Abrasio corneae s. d.
Abscess der Cornea, Orbita s. d. — Sphenoidal- — s. Sinus.
Accommodation(s)-Anomalien, Literatur 496. — Gesetze 107. — Mechanismus der — 85. 90. 372. — Kurzsichtigkeit bei — -Krampf, traumatische Neurose 191. — -Krampf u. abnorme — -Spannung Myopen 114. — Erhaltenbleiben der — nach Star-Operation 138. — Untersuchungen über — 208. — Pupillen bei der — 247. — u. Pupillarreflex 380. — -Erscheinung mit Hilfe des stenopäischen Loches 307. — u. intraocularer Druck, Versuch ám überlebenden Kinderauge 347. — -Parese, latente 420. — bei Ectopia lentis 429.
Acetylenlampe für Augenärzte 145.
Adaption(s)-Störung bei Hemeralopie 297. 345.
Adeno-Carcinom s. d.
Adenoide Vegetationen, Heilung von Exophthalmus u. Chorea durch Entfernung von — 151. — Einfluss von — u. anderen Nasen-Rachenraum-Anomalien auf einige Augen-Affectionen 341.
Adenom der Meibom'schen Drüsen 115. — Lymph- — s. d. — der Moll'schen Drüsen 454.
Aderhaut s. Chorioidea.
Adrenalin s. Nebenniere.
Adriaküste in der Augentherapie 126.
Aegypten, acute eitrige Bindehautentzündungen in — 307. — Geschichte der sog. ägypt. Ophthalmie 63.
Aethylchlorid 31. — bei Augen-Operationen 218. 396.
Aetzkalk s. Kalk.
Aetzungen, chemische, des Auges, Versuche 451.
Affe(n), experimentell erzeugtes Trachom beim — 308. — papillo-maculares Bündel beim — 419.
Aggravation bei Unfall s. d.
Aggressine s. Bacillen.
Akromegalie, Fall von — 349. — bitemporale Hemianopie bei 373.
Albinismus, Erblichkeit des — 377.
Albuminurie s. Nieren. — Retinitis albuminurica s. d.
Alkaloid(e)-Tabletten, Glasrohr für sterilisirbare — 117. — zwei den Augenarzt interessirende — 199.
Alkohol-Amblyopie, geheilt 462. — Wirkung auf die Pupillenreaction 223. — Gesichtsfeld nach — -Rausch s. G. — Methyl- — s. d.
Allgemeinerkrankungen u. Auge s. Augen-Erkrankungen. — Prognose gewisser — nach ihren Augensymptomen 84. — Einfluss von — auf Staroperirte 314. — Opticus u. Netzhaut-Erkrankungen bei — 474.
Alter(s)-Star s. Cataracta senilis und C.-Operation. — Hornhaut-Astigmatismus-Veränderungen mit dem — 286. — Veränderung der Macula bei Arteriosklerose 400; des Zonularepithels 449. — Involution des Glaskörpers 455.
Alveolär-Sarcom s. Melanosarcom.
Alypin 320. 306. 416. 426. 460 (Sammelreferat). 473.
Amaurose in Folge Blutung nach Zahnextraktion 139. — nach Atoxyl-Injection bei Lichen ruber planus 319. — einseitig

simulirt 28. — Chinin- — 452. — Hysterische — s. d. — bei Tabes s. d. — s. a. Blindheit. Erblindung.
Amaurotische Idiotie s. d.
Amblyopie, aus Nichtgebrauch, durch Massage gebessert 25. — Wiederkehr der Sehkraft bei —, durch Uebung 207. 428 (nach Verletzung des besseren Auges). — einseitige, simulirt 28. — Hysterische — s. d. — nach Blutverlust s. d. — Sympathische — s. d. — durch Opticus-Erkrankung s. Neuritis optica retrobulbaris. — Contusion mit — 423. — centrales Skotom bei angeborener — 118. — starke Vergrösserungsgläser bei — 188. — anscheinend toxische — nach Influenza 341. — durch Methylalkohol, Kaffee, Tabak s. d.
Ammoniak-Verbrennung des Auges 214.
Amniotisches Band s. Angeboren.
Amyloid(e)-Concremente in der Hornhaut 118. — Beteiligung des Auge bei allgemeiner — -Degeneration 182. — Degeneration: der Augengefässe 298; der Lider u. Conjunctiva 394. 405.
Anämie, Neuro-Retinitis bei — 200. — Augenhintergrund bei — schen Zuständen 412.
Anästhesie, Local- — bei Enucleation 117; in der Augenheilkunde 296. 320. 296; wissenschaftliche Grundlagen und praktische Anwendung 300. — neue Methode 413. — der Retina s. d.
Anästheticum s. Aethylchlorid.
Anatomie des Auges, Literatur 477. — des Cephalopodenauges 314. — des Dilator pupillae 52. 279. — markhaltiger Fasern 55. 281. — der optischen Bahnen und Centren 296. 344. — der Lepra des Auges s. d. — des M. levator palpebrae 237. — des Thränensackes 116. — des myopischen Auges 401. — der Retinitis proliferans 450. — der Chinin-Amaurose 452. — Histologie: des Frühjahrscatarrhs 123; der Thränendrüse 156; der Caruncula lacrymalis 245; des Auges bei Keratitis disciformis 370; der Cornea 475. — pathologische: des Auges, Fortschritte 482; des angeborenen Hydrophthalmus 178; der Zonula Zinnii 245; der Parinaud'schen Conjunctivitis s. C.; eines verkalkten Cysticercus orbitae 373; der chronischen eitrigen Chorioiditis 438. — vergleichende, des Auges 428.
Anatomische(r), Untersuchung über angeborene Cataract 346. — Befund bei markhaltigen Netzhautnervenfasern 55. 281. — mikrophotographische Aufnahmen s. Photographie. — Mitteilung der Spontanresorption seniler Cataract 116. — makroskopische Glycerin-Gelatine-Präparate von Augen 189. — Untersuchungen über Gefässerkrankungen s. d. — pathologisch — Differentialdiagnose zwischen Frühjahrscatarrh und ähnlichen Affectionen 112. — pathologisch — Untersuchungen über sympathische Ophthalmie 348. — Präparate diabetischer Augen 393. — s. a. Mikroskopische.
Anel'sche Spritze, vereinfacht 283.
Anencephalen, Auge 373.
Aneurysma der Carotis interna 49. — artige Erkrankungen der Retinalgefässe s. Retina.
Angeborene Veränderungen und Missbildungen der Augen, Literatur 477. — allgemeine Aetiologie der — 28. — des Auges u. Gesichtes 64. — der Iris, Lider, Linse, Papille s. d. — Amblyopie s. d. — Blinde s. d. — bei Geisteskranken 247. — Cataract s. C. congenita. — Farbenblindheit s. d. — Exophthalmus s. d. — Syphilis s. d. — Wortblindheit 210. — Retinitis punctata albescens 219. — Bindegewebsstränge hinter der Netzhaut 105. — einseitiger Bewegungsdefect 200. — Augenmuskellähmung s. d. — Bewegungsdefecte beider Augen 107. — Ophthalmoplegia externa 145. — Teleangiectasien des Auges s. d. — bedingt durch amniotisches Band 280. — Mangel des M. dilatator pupillae 341. — Dacryocystitis s. Thränensack. — epitheliale Bindehautxerose 409. — Hornhauttrübung 417. — Leucom der Cornea 429. — drittes Augenlid 433. — Spasmus des Levator palpebrae 453. — s. a. Aniridie, Ankyloblepharon, Anophthalmus, Aphakie, Buphthalmus, Colobom, Corectopie, Cyclopenauge, Cyste, Ectopie, Ectropion, Hydrophthalmus, Markhaltige Fasern, Mikrocornea, Mikrophthalmus, Orbitalcysten, Pupillenmembran. — s. a. Heredität.
Angiom der Conjunctiva, Chorioidea, Retina s. d. — Lymph- — s. d.
Angioneurosen der Retina 222. 320.
Anilin-Tinte s. a. Blaufärbung. — -Farben, Wirkung aufs Auge 280.
Aniridie, congenitale 84; bilaterale, familiäre 156. 160; partielle einseitige 280. — Familie mit — 425.
Anisocorie s. Pupillen-Differenz.
Ankyloblepharon, angeborenes — und Mikrophthalmus 204.
Anophthalmus bilateralis 452.
Antipyrin bei Opticus-Atrophie 312.
Antiseptik bei Augen-Operationen 212.
Antistaphylococcen-Serum s. d.
Anthropologisches aus Süd-Tunesien 308.
Aphakie, congenitale 88; mit Corectopie 429.
Apoplexia retinae s. d.
Apparate s. Instrumente.
Araber(n), Geschichte der Augenheilkunde bei den — 229.

Arabische(n) Lehrbücher der Augenheilkunde 137. — die — Augenärzte 231. — Ophthalmologie 337.
Arbeitsfähigkeit s. Unfall.
Arecolin-Indicationen 283.
Argentum citricum s. Itrol. — colloidale s. Kollargol. — nitricum-Flecke, Entfernungsmittel 283. — nitricum 452.
Argyrol, Hautfärbung durch — 213. — Wirkung 309.
Argyrosis der Cornea 92. — der Conjunctiva 200.
Aristol-Oel 396.
Arterieller-Druck bei Glaucom s. Gl.
Arteria centralis retinae s. Centralarterie.
Arterien u. **Arteriosklerose** s. Gefässe und -Erkrankungen.
Arthritis s. Gelenkrheumatismus.
Arzneimittel s. Medicamente.
Arzt(es), die Augenheilkunde des praktischen — 183. 351. 434.
Aseptik bei Augenoperationen 212.
Associirte Bewegung s. Augenbewegung. — Blicklähmung s. d.
Asthenopie, Hysterische — s. d. — und neurasthenische — 414.
Astigmatismus, Axe des — 463. — der Cornea 23. 140 (Neuritis vortäuschend). 140. 286 (Veränderungen mit dem Alter). — Correction des — mit Besonderheit 84. — der Linse, unregelmässiger 424. — Correction durch Drehen der Gläser 425. — Messung s. a. Astigmoskop. — pathologischer 152. — eigenartige Selbstcorrection 319. — Sehfähigkeit beim unregelmässigen — s. d. — Veränderung durch Chalazion 427.
Astigmoskop 13.* 297.
Ataxie der Augenmuskeln s. d.
Atheromatose s. Gefässerkrankungen.
Atmotherapie s. Luft, heisse.
Atoxyl, Erblindung durch — 319.
Atrophie des Opticus s. d.
Atropin bei Glaucom 140. — Filtration bei — s. d. — methylobromatum 397.
Aufrechtsehen, Theorie des — 410.
Aufwärtsbewegung s. Augenbewegung.
Augapfel s. Bulbus.
Auge(n), abnorme Erscheinungen im — u. Vagus-Symptome 182. — -Binden s. d. — Binnen-Druck s. Druck. — das „dominierende" — 210. — Ernährung und Circulation s. d. — Fremdkörper des — s. d. — Gefässe s. d. — Glas- s. d. — latente Gleichgewichtsströmungen der — 386. — Hygiene s. d. — eitrige Infection s. d. — Leichen- —, Veränderungen am menschlichen u. thierischen 245. — Lepra s. d. — -Lider s. d. — Missbildungen des — s. Angeboren. — Neurologie des — s. d. — in Schulen, bei Studenten s. d. — Schussverletzungen s. d. — -Schutz gegen Röntgenstrahlen s. d. — -Tuberculose, Verletzungen s. d. — -Untersuchungen in Schulen s. Sch.
Augen-Anomalien, die Folgen von — 209.
Augenarzt, der Charlatan- — John Taylor 206. — die Arabischen — s. d. — Kriegs-Oculisten 287. — Standesinteressen des — 423. — signacula medicorum ocularium 278. — über Augenheilanstaltsberichte u. Diagnosenregister für — 308.
Augenärztliche Operationen s. Augenoperat. — Schuluntersuchungen s. d. — — Winke für den praktischen Arzt 17. — Therapie s. Augentherapie.
Augenbäder mit künstlichem Emser Salz 471.
Augenbewegung(en), Physiologie der — 107. — Drehbewegungen 84. — Retractions- — 192. — associirte — s. Mitbewegung. — u. Gesichtswahrnehmung 75. — Glaskörper bei — 77. — angeborene Defecte der — 107. 200. — Lähmung der — nach oben 204. — Genese einseitiger Vertical- — 121. — s. a. Augenmuskeln u. -lähmung, Gleichgewicht.
Augencomplicationen s. a. Augenerkrankungen.
Augeneiterung der Neugeborenen s. Blenn. neonat.
Augenerkrankung(en) u. Allgemeinleiden, Encyclopädie 104. 107. Handbuch 136. Zusammenhang 380. Literatur 499. — Prognose gewisser Allgemeinkrankheiten nach ihren — 84. — Wert der Diagnose von — 84. 250. — einheitliche Pathogenese verschiedener (functioneller) — 443. — durch Röntgen-, Becquerel-, Radiumstrahlen, elektrisches u. Finsenlicht s. d. — Lehrstuhl für — s. Montpellier. — Behandlung der — s. Augentherapie, Medicamente. — u. Klima s. d. — Vererbung u. Disposition bei — 181. — u. Ehe 128. — Abortus wegen schwerer — 144. — auf constitutioneller Basis, durch Trauma 150. 243. — combinirte Behandlung bei — 214. — Allgemeinbehandlung bei — 317. — für den praktischen Arzt wichtigste — 434. — bei Adenoiden-Vegetationen, allgemeiner Amyloid-Degeneration, Akromegalie, Anämie, Arteriosclerose, Autointoxication, Basedow'scher Krankheit, Blennorrhoe, Dementia, Diabetes mellitus u. insipidus, Diarrhoe, Eczem, Epilepsie, Erysipel, Erythem, Gastro-Enteritis, Gefässerkrankungen, Gelenkrheumatismus, Gicht, Gonorrhoe, Herpes, Herzfehler, Hodgkin'scher Krankheit, Hysterie, Influenza, Keuchhusten, Lactation, Lepra, Leukämie, Malaria, Masern, Meningitis, Myxödem, Nasen- u. Nebenhöhlen-Erkrankungen, Nervenerkrankungen, Neurasthenie, Nierenleiden, Ohrenleiden, Paralyse, Para-

typhus, Polioëncephalitis, Poliomyelitis Rheumatismus, Ruhr, Scharlach, Sinus-Erkrankungen, Sclerose, Struma, Sumpffieber, Syphilis, Tabes dorsalis, Tetanie, Tuberculose, Urethritis, Vaccine, Varicellen, Variola, Wurstvergiftung, Zahnleiden s. d. — in Zusammenhang hang mit den Geschlechtsorganen s. d. — durch Fliegenlarven s. d.

Augengefässe s. Gefässerkrankungen.

Augenheilanstalt(en), Wirksamkeit der Universitäts- — in Jena 470; in Tübingen 255. — Adolf von Rothschild's — 374. 454. 466. — Mittheilungen aus der — in Jurjew (Dorpat) 15; Stockholm 16. 175; in Reichenberg 126; in Laibach 127; Rom 454; Torlonia 454. — europäische — 213. — über — -Berichte 308.

Augenheilkunde, Lehrbücher 15. 136. — Handbuch 17. — arabische Lehrbücher der — 137. 231. 337. — Beiträge zur — 16. 65. — Encyclopädie der — 15. 104. 107. 230. — Geschichte der — 17. 229. — Jahrbuch u. Jahresbericht s. d. — im Mittelalter u. 19. Jahrhundert 320. — die — des praktischen Arztes 183. 351. 434. — Beziehungen der — zu andren Zweigen der Wissenschaft 207. — Heilmittel in der — s. Medicamente, Augentherapie. — praktische Ergebnisse aus dem Gebiete der — 223. — trockne, überhitzte Luft in der — 312. — s. a. Ophthalmologie.

Augenhintergrund bei Erkrankungen des Nervensystems 18. — bei Lepra 156. 189. — bei multipler Sclerose u. Arteriosclerose 191. — Photographie des — 217. — benignes, stationäres, tumorartiges Gebilde im — 244. — bei inneren Krankheiten, speciell bei anämischen Zuständen 412. — einige ungewöhnliche Veränderungen 427. — des Säugethierauges 432.

Augenhöhle s. Orbita.

Augenhygiene s. Hygiene u. Schule.

Augenkammer, vordere s. Vorderkammer.

Augenklinik s. Augenheilanstalt.

Augenkrankheiten s. Augenerkrankungen.

Augenlider s. Lider.

Augenmembranen, die structurlosen — im Ultramikroskop 349.

Augenmuskel(n), corticales Sehfeld u. — 184. — Rheumatismus 287. — Hornhautkrümmung, Veränderung durch die — 438. 446. — Anomalien, Migräne durch s. M. — angeborener Defect 200. — der — -Apparat 422. — sensorische Ataxie der — 224. — die chirurgischen Eingriffe bei Störungen des motorischen Apparates des Auges 81. — die geraden — s. Rectus. — Insufficienz, Maassstab 204. — Instrumente zur Untersuchung der — 217. — Gleichgewichts-Prüfung bei Refractionsbestimmung 427. — Trainiren der — s. Schielen. — neue Operation an den — s. Schieloperation. — Verkürzung u. Vorlagerung s. Schieloperation. — directe Medicamenten-Wirkung auf die äusseren — 206. — isolirte Verletzungen der — 406. — s. a. Augenbewegungen.

Augenmuskellähmung bei Morbus Basedowii 288. — postoperative, nach Nebenhöhlen-Operationen 248. — traumatische 283. 426 (Keilbeinfractur). — — Diagnose der — 475. — zur Diagnostik der — mittels Doppelbilder 152. — Messung der primären u. secundären Ablenkung bei — u. Vorkommen der Secundär-Ablenkung bei angeborenen — 205. — Vorlagerung bei — 244. — s. a. die einzelnen Muskeln und Nerven, Gleichgewicht, Ophthalmoplegie.

Augenoperation(en), Fortschritte 489. Aseptik u. Antiseptik bei — 212. — Handbuch 15. — Anaesthesie u. Anaesthetica bei — s. d. — die kosmetischen — 149. Modificationen einiger — 216. — intraoculare Blutungen nach — s. d. — Delirium nach — s. Geistesstörungen. — seltener Fall 54. — in der Augenklinik in Jena 470. — Aethylchlorid bei — s. d. — Mund-Maske bei — 284.

Augenprothese s. Glasauge.

Augenspiegel, Untersuchungen an Geisteskranken 247. — Kurs s. Ophthalmoscopie.

Augenstörungen bei Studenten 28. — bei Hysterie u. Neurasthenie s. d.

Augensymptome s. a. Augenerkrankungen. — bei progressiver Paralyse 151. — bei Myasthenie s. d. — bei Pons-Geschwulst 214. — bei Meningitis s. d. — bei Leukämie s. d.

Augentherapie, neueste Fortschritte 122. 216. 217. 218. 425. — combinirte — 214. — Abriss der — 238. — Fortschritte in der — 396. 487. — über — 470. — s. a. Medicamente.

Augen-Tuberculose s. d.

Augenuntersuchungen in Schulen, bei Studenten, bei Schwangeren u. Wöchnerinnen s. d. — zur Differential-Diagnose von Typhus u. Miliartuberculose 414.

Augen-Verletzungen s. d.

Auto-Intoxication, Augen-Erkrankungen durch — 405. 471. — s. Abducenslähmung.

Autosuggestion, Sehstörung durch — 118.

Axencylinder des Opticus s. d.

Bacillen, Ulcus corneae mit Hypopyon durch Coli- — 144. — Bacterium coli Trachom-ähnlicher Erkrankung 232. —

Müller's — bei Trachom 404. — Diplo-, Hornhautulceration durch — 116. — Morax-Axenfeld'sche Diplo- — 428. — Diplo- — Geschwüre der Cornea 242. 306. — Mischinfection mit Pseudodiphtherie- u. Tuberculose- — 409. — Diphtherie- — ähnliche Stäbchen im Conjunctivalsack 246. — Differenzirung der Diphtherie-, Xerose- u. Pseudodiphtherie- — 288. — Gonococcus s. Blenn. neonat. — Heu- — bei Ulcus serpens 411. — traumatische Infection des Auges durch anaërobe — 375. — intraepitheliale — bei Keratitis 393. — Serum-Therapie bei Pneumokokken s. Ulcus corneae. — Pneumokokken-Infection 29. — pneumoniae bei Conjunctivitis 211. — Aggressine der Pneumokokken 391. — Werthbestimmung des Pneumokokkenserums 393. — B. pyocyaneus: als Ursache von Hornhaut-Infection 90. 245. 407; bei Conjunctivitis 211. — subtilis (?) bei Panophthalmie 211. — Conjunctivitis durch — Week 466. — Chalazion- — (Deyl) 448. — Strepto- u. Staphylokokken bei septischer Ophthalmie 283. — Antistaphylokokken-Serum s. d. — relative Virulenz verschieden gefärbter Colonien chromogener — 215. — im Conjunctivalsack bei offener Wundbehandlung 447. — Serum s. d.

Bacteriologie der Conjunctivitis 30. 31. — Conjunctival- —, praktische Gesichtspunkte 207. — des Trachoms 282. — der acuten gangränösen Lidphlegmone 120. — des Auges, Fortschritte 482.

Bacteriologische(r) Untersuchungen: der Conjunctiva bei Star-Operationen 145; von Parinaud's Conjunctivitis 209; bei Kerato-Hypopyon 444; bei Keratitis fascicularis 455. — seltene — Befunde beim Ulcus serpens 411. — Befund, positiver, bei Parinaud's Conjunctivitis 411.

Bacterium coli s. Bacillen.

Bahnen der Pupille, des Pupillarreflexes, optische — s. d.

Bandwurm, Anämie mit Netzhautblutungen 79.

Basedow'sche Krankheit, Myasthenie u. — combinirt 110. — Pseudosymptome 78. — neues Symptom 128. — einseitiger Exophthalmus bei — 142. 396. — äussere Augenmuskellähmung bei — 288. — neues Augensymptom der — 372. — zur Kenntniss der — 378.

Baugewerbe, Augenverletzungen im — 253.

Bayrische Blindenstatistik, Lehren der — 318.

Becquerel-Strahlen, Wirkung auf's Auge 94.

Beleuchtung(s), Farbensinn bei künstlicher — 108. — in Schulzimmern s. d.; s. a. Licht. — Linse s. d.

Bell'sches Phänomen 415.

Berichte s. Augenheilanstalten.

Beruf(e) s. Baugewerbe. — Verletzungen einzelner — 255. — s. a. Unfall.

Bewegung s. Augenbewegung.

Bienenstachel, Ophthalmia nodosa durch — 215.

Bifocal-Gläser s. Brillen.

Bild(er), Stereoskopische — s. d. — Umgekehrtes s. Refraction.

Bindegewebs-Stränge s. Angeboren. — Neubildung an der Cornea s. d.

Bindehaut s. Conjunctiva. — Entzündung s. Conjunctivitis.

Binden, Augenschutz- — 308. — Schwarze Augen- — 309.

Binnen-Druck s. d.

Binoculare Verschmelzung von Halbbildern s. Entfernung. — Lupe 422. 424.

Binoculares Sehen u. Rémy'sches Diploskop 85. — Physiologie des — 107. — historische Notiz 204. — Einfachsehen beim — 210.

Blastomycosis des Auges 91.

Blattern s. Variola.

Blauäugigkeit bei Thieren s. d.

Blaue Gläser s. d.

Blaufärbung der Bindehaut u. Hornhaut 78. — durch Copierstift 215. — s. a. Tinte.

Blei s. a. Cataracta saturnina. — Trübungen der Cornea, Aufhellung 390.

Blendung, Nervenzellen der Netzhaut u. — 94.

Blennorrhoe, Behandlung 224. 462. — Protargol 468. — adultorum, in 4 Tagen cupirt 422.

Blennorrhoea neonatorum 462. — historische Untersuchung 404. — statistische Bemerkung 127. — Credé'sche Tropfen bei — 281. — die — u. der Gonococcus 154. — Protargolbehandlung 280. — Behandlung 456. — Prophylaxe u. Bekämpfung 318. 456. — tödtliche Septikämie nach — 428.

Blennorrhoische Iritis s. d. — s. a. Gonorrhoische.

Blepharitis, Ichthyol u. Thigenol bei — 61. — Kopfhaut u. — 64.

Blepharochalasis 442. — Operation 149. — s. a. Dermatolysis palpebralis.

Blepharophimosis, Operation 149.

Blepharoplastik 31. 65 (modificirte, italienische). 149. 314. 391. 451. — Tarsomarginoplastik bei Trichiasis 85. 87. — Tarsoplastik nach Büdinger 203. — Entwicklung der — 341. — mit Ohrmuschelstücken 471.

Blepharoptosis s. Ptosis.

Blepharospasmus, Operation des schweren — 286. — ? durch Zahnen 421.

Blepharostat 215.

Blickbewegung(s)-Defect, angeborener s. Augenbewegung.
Blicklähmung nach oben 204. — associirte u. topische Diagnostik 153.
Blinde(n)-Physiologie 18. — Erziehung u. Moon'sches Alphabet 205. — der — u. seine Welt 18. — von Geburt an — mit conjungirter Deviation s. C. — Geborene, Sehenlernen der 248. — Statistik s. Blindheit.
Blindheit mit Ophthalmoplegie bei einem Kind 31. — Mittheilung bevorstehender —, Geschichte 63. — Violett- — s. d. — Wort- — s. d. — in Finnland 120; Portugal 314; Bayern 318 (statistische Lehren); Italien 314. — vorübergehende, monoculäre, durch Netzhautgefäss-Contractur 142. — Rivista di Tiflologia 314.
Blinzel-Krampf bei Migräne s. d.
Blitz, Augenverletzung durch — 26.
Blut-Concentration u. Augen-Volumen 80. — Stillung bei Hämophilen s. H. — entoptische Wahrnehmung des eigenen — Kreislaufes 150. — Gefässe s. d. — Pigment unter der Linsenkapsel 412. — Cyste im Sinus frontalis 440.
Blutung nach Cataract-Operation s. d. — Fall von intraocularer — 465. — subconjunctivale. Prognose 59. — nach Augenoperationen 79. — des Glaskörpers, der Orbita, Retina s. d.
Blutverlust, Sehstörung nach — 154. — subcutane Kochsalzinjectionen bei Amblyopie nach 61. — Amaurose nach — s. d.
Botulismus s. Wurstvergiftung.
Bowman'sche Membran im Ultramikroskop 349. — Hornhauttrübungen durch Faltung der — 466.
Braunfärbung der Hornhaut durch Chrom 281.
Brettauer, Nachruf 263.*
Bright'sche Krankheit s. Nieren.
Brille(n), Geschichte der — 17. 136. — neue — Gläserart 78. — Correction u. -Fassung 319. — amber-gelbe Gläser 92. 423. — „Magazin" — als Schutz- — 436. — Vergrösserungsgläser bei Amblyopie 138. — das Sehen mit Cylindergläsern 299. — neuere Bifocalgläser 304. — Probir- — 394. — Schiess- — s. d. — Schutz- — 320. — die — als Infectionsträger u. Infectionsschutz 361. — Ursprung des Vorurteils gegen — 375.
Brücken-Colobom der Iris s. I., Chorioidea s. Ch.
Büchertisch 15. 74. 104. 136. 229. 278. 296. 336.
Bulbus, doppelte Perforation 190. 394. 411. — Enucleation, Evisceration s. d. — Fixation des — bei Nystagmus s. N. — eitrige Infection des — s. d. — Phthisis s. d. — Luxation beim Hund 217. — Wunden u. Verletzung s. V.
Buphthalmus, die hereditären Verhältnisse bei — 352. 459. — angeborener, mit Linsendislocation 414.

Camera anterior s. Vorderkammer.
Cancroid s. Carcinom.
Carbolsäure-Verbrennung des Auges 214.
Carcinom, metastatisches, der Chorioidea, des Ciliarkörpers s. d. — epibulbäres 397. — der Cornea, des Lides, Limbus corneae, Oesophagus, Thränensackes s. d. — Kankroid der Augenhöhlengegend 360. — Radiotherapie s. d. — Röntgenstrahlen gegen — s. d. — Adeno- — des Ciliarkörpers s. d.
Carotis, Aneurysma s. d. — Unterbindung s. Exophthalmus.
Caruncula lacrimalis-Papillom 215. — Histologie der — des Menschen 245. — Erkrankungen der —, Melanosarcom 321.* — Granulom, durch Fremdkörrper 322.*
Cataract(a), Sammelreferat 308. — Behandlung mit subconjunctivalen Jodkalium-Injectionen 123. — Erblichkeit der — 30. — compliciert mit inneren Augenkrankheiten, Operationsresultate 192. — u. Glaucom 81. 124 (Differentialdiagnose). — Versuche, die — ohne Operation zu heilen 311. 375. 431. — experimentelle — u. Wiederaufhellung 421. — durch elektrische Entladung 311. — saturnina 218. — Naphthalin- — 111. — Pathogenese 202. 243. — Pathologie u. Therapie 229. — Ursachen der — 150. — Struma u. — 151. — bei Tetanie 411. — Uncinariasis 29. — künstliche Reifung 453.
Cataracta congenita hereditaria 181. — bei Mikrophthalmus 395. — anatomische Untersuchungen 346. — centralis et zonularis 384.
Cataracta corticalis anterior durch Contusio bulbi mit Fechtsäbel 149. — posterior, traumatica 206.
Cataracta secundaria, Operation s. Cataract-Operation. — über die —, Ursachen u. Behandlung 314.
Cataracta senilis, Pathogenese der — vom Standpunkt der Serumforschung 240. — Spontanresorption der — in geschlossener Kapsel (Anatomie) 116.
Cataracta traumatica, durch Verletzung der hinteren Kapsel 146. — corticalis posterior 206. — Präparat 393. — Versuche 449.
Cataracta zonularis, Operation 199. 203. — Aetiologie 381. — congenita et centralis 389.
Cataract-Operation, bacteriologische Untersuchung der Conjunctiva bei — 145. — Einfluss von Allgemeinerkrankungen auf — 314. — bei Corectopie u.

Ectopia lentis 29. — ungewöhnliches Ereigniss bei Discision eines Kernstares 299. — bei wesentlich eingeengtem Bindehautsack 280. — mit Iridectomie 82. — Iridotomie bei — 286. — präparatorische Iridectomie 423. — Ablösung der Aderhaut nach — 472. — miliare Abscesse in der Hornhautnarbe nach — 372. — lineares Offenbleiben der Wunde nach — 417. — Contact-Keratitis nach — 427. — Iridocyclitis mit schwammigem Exsudat in die Vorderkammer, nach — 431. — des sympath. Weichstar s. Sympath. Ophthalmie — intraoculare Ausspülung (Vorderkammer) bei — 139. 285. — mit Heftpflasterverband 447. — Panophthalmie nach —, Pneumokokken-Infection 29. — Complication nach — bei Glaucom 211. — Glaucom u. Secundärglauc. nach — 87. — Technik 120. 400. 420. 424. 462. — einige Hilfsmittel der — 216. — Statistik 126. 127. 400. 420. 424. 469 (Giessen). — Resultate bei Complication mit inneren Augenkrankheiten 192. — Behandlung der Infection nach — 125. 207. 218. — Hemmung der von Narben ausgehenden Vereiterung 193.* — Kapselcomplicationen bei — 341. — lange, lebensgefährliche Blutung nach — 389. — bei traumatischer Subluxation 29. — zweizeitiger Kreuzschnitt zur Iris und Kapsel-Durchscheidung 332.* — Nachstar-Operation 86. — Erhaltenbleiben der Accommodation nach — 138. — Delirium nach — s. Geistesstörung. — Geschichte 63 (Star-Stich). 67. 91. 256 (mit einem einzigen Messer). — Reclination, Berechtigung? 463.

Cauterisation s. Glühhitze.

Centralarterie, Verlegung der —, Circulations-Wiederherstellung durch Anastomosen 312. — Gefässerkrankungen im Gebiete der — 366. — Embolie s. d.

Centraler Seh-Act s. d.

Centralvene, Thrombose 67. 92. — Verschluss des Stammes der — 115 (Anatomie). — Gefässerkrankungen im Gebiete der — 366.

Centrum des Pupillarreflexes, der Pupille, Optisches, Seh- — s. d.

Cephalopoden-Auge, Anatomie u. Physiologie 314.

Cerebellum s. Kleinhirn.

Cerebraler Seh-Apparat s. d.

Cerebrospinal-Meningitis s. d.

Cerebrum s. Gehirn.

Cervicalganglion s. Sympathicus.

Chalazion, Operation 421. — Astigmatismus, verändert durch — 427. — Bacillus (Deyl) 448.

Charlatan-Augenarzt s. d.

Charpentier's N-Strahlung s. d.

Chemische Aetzungen s. d.

Chiasma, des nerv. optic. — Erkrankungen 93. — historische Notiz 204.

Chinin bei Ulcus corneae 199. — Amaurose, Anatomie 452.

Chodin, Nachruf 148. 152.

Cholestearin-Krystalle in Chorioidealsarcom 420.

Cholesteatom der Schädelbasis, einseitige Stauungspapille 297. 306.

Chorea s. Adenoide Vegetationen.

Chorioidea, traumatische Abhebung 412. — Ablösung der — bei cyclischer Albuminurie 117; nach Star-Operation 472. — Angiom 161.* 299. — metastatisches Carcinom 28 (beiders.) 52. 208. 403. 411 (beiders.) 473. — Leucosarcom 215. 462. — Melanosarcom 152. — Sarcom 188. 200 (mit drohendem Durchbruch) 297 u. 306 (allerkleinstes); mit Frühablösung der Netzhaut 305 u. 349; 329.* (Diagnose). 393 (mit Blutungen u. hämatogener Opticuspigmentierung). 404 (peripapilläres u. diffuses). 420 (Cholestearinkrystalle). 435 (Aetiologie). — Colobom 72. 205. 348. 427. — Brückencolobom 122. — glasige Körper und Papillarbildungen (Drusen) der — 110. — bei Myopie s. d. — über Rupturen der — 319. 452. — dreifache Ruptur der — 142. — Ruptur der — in der Maculargegend 414. — Tuberculose 81 (glaucomatöse Form). 211. 214 (Durchbruch nach hinten). 316 (solitäre). 340 (chronische, ophthalmoskop. Bild). — Tuberkel der — bei Miliartuberculose 414.

Chorioiditis, chronische, eitrige, pathologische Anatomie 439. — centrale, der Myopen 23. — gummosa 244. — nach Masern 434. — nach Meningitis cerebrospinalis 434. — eitrige nach Meningitis 442. — metastatica, bei angeborenem Exophthalmus 142. — Irido-, gonorrhoica s. d. — s. a. Chorio-Retinitis.

Chorio-Retinitis-Therapie 123. — chronische, herdförmige, tuberculöse — 298. 402.

Chrom, Braunfärbung der Hornhaut durch — 281.

Cicero, war — trachomkrank? 462.

Ciliarfortsätze, sichtbare, ausgezogene, bei Linsenschrumpfung 337.

Ciliarganglion, Trigeminus-Beziehungen zum — 280. — entzündliche Affection des — mit retrobulbärer Neuritis 426.

Ciliarkörper, metastatisches Carcinom im — 63. — metastatisches Adeno-Carcinom bei Magenkrebs 416. — malignes Epitheliom 69. — sogen. Gummata des — 206. — primäres Sarcom 421. — secundäres Leucosarcom 215. — Leucosarcom 286. — traumatische Abhebung 412. — Sarcom? 435.

Ciliarnerven nach Neurectomie s. d.

Cilien, Pathologie der — 248. — in der Vorderkammer 207. — Entfernung feiner, nach innen wachsender — 216.
Cilio-retinales, Gefäss s. d.
Circulation und Sehschärfe 82. — das Auges 75. 107.
Cocaïn und Adrenalin 95. — Selbstmordversuch mit — 95.
Collyrien von Argent. nitr. u. Zinc. sulfur. 452.
Collyrienstempel, alter 52.
Colobom(a), Pathogenese 181. — sclerochorioideae 348. — der Chorioidea, Iris, der Lider, Linse, Macula, des Opticus, Retina, Sclera s. d. — Pseudo- — der Iris 418.
Congenital s. Angeboren.
Conjugirte-Deviation des Kopfes u. der Augen bei Hemiplegie bei Blindgeborenen 221; bei Hemianopie 221.
Conjunctiva, die Krankheiten der — 17. — Fortschritte 492. — Bacteriologische Untersuchung der — s. d. — Angiom der — 52. 489. — Lymphangiom, cavernöses 204. — Argyrosis der — 200. — hyalines Lymphom 378. — zur Bedeckung bei Keratectomie s. K. — hyaline Degeneration 412. — Blaufärbung 78. — amyloide Degeneration 394. 405. — Dermo-Lipom 141. — Diphtherie s. Conjunctivitis. — Ecchymosen, Prognose 59. — Epidermoid der — 419. — polymorphes Erythem an der — s. d. — Epithelialcysten, Dermo-Epitheliom 420. — Fibrome 423. — erworbene Cyste der —, mit zahnähnlichem Gebilde 435. — Frühjahrskatarrh-ähnliche Affectionen der — s. Conjunctivitis. — chronische Erkrankungen der —, Behandlung 187. 219. — maligne Excrescenzen der — 199. — Melanotisches Alveolärsarcom 61. — Leucosarcom nach Trauma 307. — Melanosarcom 140. — Sarcom 199. 204. — Onkologie der — 204; Geschwulstrecidive 78. — Papillom 141. 310. — Pemphigus 64. 138. 200. 204. 353.* — natürliche Pigmentflecke u. -Tumoren der — 288. — Primäraffect 29. 88. 91 (u. Keratitis interstitialis). — Gummata 423. — Transplantation 250 — Tuberculose 151 (geheilt). 304 (Prognose u. Therapie). 313. 375. 459. 475. — Xanthom 66. — Xerose der — bei Keratomalacie u. Hemeralopie 191. — angeborene 409. — s. a. Subconjunctival.
Conjunctival-Sack, grosser Fremdkörper 60; 21 Jahre lang 381. — Bacillen im — s. d. — Sub- — s. d. — Bacteriologie s. d.
Conjunctivitis, über 17. — Bacillen bei — s. d. — Bacteriologie der — 30. 31. — chronische —, Behandlung 187. 219. — catarrhalische u. folliculäre — 462. — contagiosa, gelbe Salbe 152. — Differentialdiagnose 89. — diphtherica 140 (tödtlich). — acute, eitrige — in Aegyten 307. — secundäre — (Urethritis, Gicht, Eczem) 122. — vernalis bei Negern 428. — Frühjahrscatarrh 29. 123 (Histologie). 125 (Aetiologie). 214; ungewöhnlich grosse Wucherungen am Limbus 395; in Konstantinopel 467. — pathologisch-anatomische Differentialdiagnose zwischen Frühjahrscatarrh u. ähnlichen Affectionen der Conjunctiva des Tarsus u. des Limbus 112. — Heufieber — s. d. — gonorrhoica s. Blennorrhoe. — Lymphom-, Parinaud's — 1.* 25. 121. 208 (Bacteriologie). 215. 301 (pathologische Histologie). 356.* 416 (Bacteriologie). — nach Ruhr s. d.
Contusion(s), Verletzung des Sphincter iridis subluxatio lentis u. Cataracta corticalis durch — mit Fechtsäbel 149. — schwere — Verletzung 199. — Glaucom nach — 77. — Kopftetanus nach — Wunde des äusseren Canthus 214. — Netzhaut nach — s. d. — mit Amblyopie 424.
Conus myopicus 339.
Convergenz-Starre 24. — Schielen s. d. — Pupillen bei der — 247. — Instrument zur Prüfung der latenten — 142. — Krämpfe bei Tabes 150. — Insufficienz der — 373.
Copier-Stift, Augenverletzung durch — 215.
Coreotopie 29. — angeborene, mit Aphakie 429.
Cornea, die Krankheiten der —, Fortschritte 492. — Abrasio der — 220. — Ring-Abscess 302. — Astigmatismus s. d. — amyloide Concremente in der — 118. — Bindegewebs-Neubildung an der Hinterfläche der — 303. — Blaufärbung 78. — Braunfärbung durch Chrom 281. — neue Metallimprägnation der — 437. — periphere Ectasie der — 202. — Elastische Fasern der — 147. — Structur der — 475. — Epithel-Granula während der Wundheilung 146. 147. — Epitheliom 79. 427. — primäres Carcinom 437. — Silberdepots in der Epithelschicht der — 92. — recidivirende Erosio 182; Prophylaxe 222. — Glühhitze-Aetzung der —, Pathologisch-Anatomisches 442. — Geschwür s. Ulcus. — seltene Geschwulst der — 33* (entzündliche Pseudo-). — Gummata der — 286. 371. — seltene syphilitische Affection der — 376. — syphilitische Ulceration der — 310. — Infiltrate, heisses Wasser bei — 86. — Krümmungs-Veränderung durch die Augenmuskeln 438. 446. — Krümmung der —, nahe der Gesichtslinie 443; u. Refraction 463. — Limbus s. d. — miliare Abscesse in der Narbe der — nach Star

Operation 372. — die Narbe der — nach Paracentese 88. — s. a. Paracentese. — Peritomie bei Erkrankungen der — 211. — Pigmentflecke der — 293.* — Pulverkörner in der — 106. — seltene pannusartige Erkrankung 70. — Reflex der —, beste Controle bei Narcose 207. 208. — Schnittwunde, perforirende, Heilungsheilungsprocess bei — 219. — Sclerose der — 306. — Blei- u. Kalk-Trübungen der — s. d. — Tätowirung s. d. — knötchenförmige Trübung, Tuberculose, Lupus der — 282. — knötchenförmige Degeneration der — 186. — vererbte, fleckige Entartung 49. 474. — familiäre Degeneration der — 218. 344. 419. — Trübung: gitterförmige 49. 182; angeborene 417; durch Faltung der Bowman'schen Membran 466; Zusammenhang mit Myopie 88; Sehfähigkeit bei — 418. — Leucom, congenitales 429. — Flecke, behandelt mit benzoësaurem Lithion, subconjunctival 60. — Transplantation s. Keratoplastik. — Ulcus s. d. — Vaccine-Infection 198. 362. — Varicelle der — 352. — Vascularisation der — nach Entzündung 59. — Veränderung durch Drucksteigerung im kindlichen Alter 370. — Veränderung (Faltenbildung) nach Keratitis parenchymatosa 398; bei Geschwürsprocessen 399. — Geburts-Verletzung 339. 425. — Verletzung durch Schwefeldioxyd 71. — Wunden, Infection mit Speichel 307. — Naht diametraler Wunden 456. — Zerreissung der — mit Cilien-Eindringen in die Vorderkammer 207. — suppurative Processe der — s. Ulcus, Keratitis. — s. a. Descemetis.

Cornelitis s. Keratitis.

Corneo-Scleralgrenze, kleine Rupturen an der — 364. — s. a. Limbus.

Corpora amylacea in normaler Retina 78.

Corpus ciliare s. Ciliarkörper.

Corpus vitreum s. Glaskörper.

Corticalcataract s. Catar. cortic.

Corticales Sehfeld s. d.

Credé'scher Tropfen s. Blennorrhoe.

Cuprocitrol bei Trachom 127. 397.

Cyanose der Netzhäute bei Verengerung der Pulmonalarterie ohne allgemeine — 311.

Cyclitis, Irido- s. d.

Cyclodialyse, neue Glaucom-Operation 384. 386.

Cyclopen-Auge 191.

Cycloplegie und latente Hypermetropie 206.

Cylindergläser, das Sehen mit — 299. — s. a. Brille. — stereoskopische Nebenwirkung der — 416.

Cylindrom, recidivirendes Orbital- — 82. — der Thränendrüse 407.

Cyste(n), mikrophthalmische — der Orbita 339. — Dermoid-, Hydatiden —, Blut- — s. d. — seröse — der Uebergangsfalten 147. — der Conjunctiva, Iris, Orbita, Plica semilunaris, des Sinus frontalis s. d.

Cysticercus-intraocularis 49. 219. — subconjunctivalis 82. — subretinalis 438. — verkalkter, der Orbita 373. — im Gehirn 395. — Statistik, Fleischbeschau 64.

Cytorhyctes luis s. Syphilis.

Cytotoxine in der Pathologie des Auges 285. — u. sympathische Ophthalmie 414.

Dacryoadenitis s. Thränendrüse.

Dacryocystitis u. **-cystoblennorrhoe** s. Thränensack.

Dacryops 447.

Dämmerungssehen, Fixation im — 160.

Degeneration, Amyloide —, Hyaline —, s. d.

Delirium s. Geistesstörung.

Dementia praecox, Farben- u. Lichtsinn bei — 441.

Demodex folliculorum 49.

Dermatolysis palpebralis 82.

Dermoidcyste der Orbita mit Mastzellen 71.

Dermo-Epitheliom der Conjunctiva 420.

Dermo-Lipom, subconjunctivales 141.

Descartes 83.

Descemitis, isolirte Dehiscenzen der — bei Megalocornea u. Keratoconus 306. 350. — im Ultramikroskop 349.

Desinfection, intraoculare 248.

Desinficientien, neuere, Wirkung auf Instrumente 398.

Deviation, Conjungirte — s. d.

Diabetes insipidus u. bitemporale Hemianopsie 117.

Diabetes mellitus, Netzhautblutung als erstes Zeichen von — 213. — Augenpräparate bei — (Glykogen) 393. — Retinitis bei — s. d.

Diagnosen, ophthalmologische Schnell- — 466. — Register für Augenärzte 308.

Diagnostik, topische s. Blicklähmung.

Diaphorese bei Augenkrankheiten 444.

Diapositiv s. Photographie.

Diarrhoe, Septische Ophthalmie u. eitrige Hepatitis bei — 283.

Dilatator s. Pupille.

Dionin in der Augenheilkunde 143. 212. 396. — Beobachtungen über — 206. — nach 4jähriger Erfahrung 59. — resorbirende Wirkung des — 202. — als locales Resorbens u. Analgeticum 460.

Dioptrik, die — Johannes Kepler's 16. — Gesetze der — 107.

Diphtherie der Conjunctiva s. Conjunctivitis diphth. — Bacillen s. d.

Diplo-Bacillen s. d.

Diplopie s. Doppelbilder.

Diploskop s. Instrumente b.
Discision s. Cataract-Operation. Nachstar.
Dislocation s. Luxation.
Disposition, Rolle der — bei Augenkrankheiten 181.
Doppelbilder, Diagnostik der Augenmuskellähmungen mittels — 152.
Doppellinse 277.
Doppelverant, Körperlichsehen im — 113.
Dorpat, Augenklinik in — s. d.
Drehbewegungen s. Augenbewegung.
Druck, Messung mit Tonometer 64. — tägliche Schwankungen des intraocularen — bei Glaucom 152. 436. — u. Akkommodation s. d. — Steigerung bei Geschwülsten 68. — Tonometrie u. neues Tonometer 415. — Tonometrische Untersuchungen an gesunden u. kranken Augen 156. 190. — Adrenalinwirkung auf den — 281. — arterieller — s. Glaucom. — Steigerung bei Ablösung der Retina s. d. — Ursprung des intraocularen — 449. — Hornhaut-Veränderungen im kindlichen Auge durch — 370. — Hypotonie, Therapie 437.
Druckphosphen 417.
Druckverband s. Retina, Ablösung.
Drüsen, Meibom'sche —, Henle'sche —, Krause'sche —, Moll'sche — s. d. — des Thränensackes s. d.
Drusen der Chorioidea, der Papilla nervi optici s. d.
Durchleuchtbarkeit der Sclera s. d.
Dysmennorrhoe, Augenerkrankung durch — s. Abducenslähmung.

Ecchymosen, subconjunctivale, Prognose 59.
Echinococcus der Orbita 61. 145. 418. 440. 475. — **Statistik** 64. — die —-Krankheit des Auges 151.
Ectopia-lentis: Accommodation bei — 429; Entfernung der getrübten Linse bei — 29. — angeborene, entzündliche — der Pupille 407.
Ectropium-Operation 149. 213 (Tarsus-Excision). 411 (Narben- mit Trichiasis). 413 (richtige Hautlappen-Fixation). 471 (Ohrmuschelplastik). — uveae congenitum 412. 418. 443. 450. — uveae 416. 447. 448.
Eczem, Conjunctivitis bei — 122.
Ehe, Augenkrankheiten u. — 128.
Ehrlich'sche Seitenkettentheorie 17. 190.
Eisen in der Linse s. d. — in der Retina s. d. — im Auge, Augenspiegelbild 96. — doppelte Perforation, Glaskörperabscess, Spontanruptur der hinteren Linsenkapsel 394. — Draht, 30 Jahre reizlos im Auge, Spontanausstossung 456. — s. a. Magnet, Röntgen, Sideroskop, Verrostung.
Eisenbahn, neue Signalzeichen zur Sehprüfung bei —-Angestellten 212. — die farbigen Gläser im —-Signaldienst 148. 210. — Umgebung u. Anforderung an das Sehen der Locomotivführer u. Heizer 383. — s. a. Farbensignale.
Eiweisslösung-Filtration durch die Vorderkammer s. V.
Elastische Fasern der Cornea 147. — der Sclera 282. 287. 348. 369.
Eledone s. Elektromotorisch.
Elektrische(s) Licht, traumatische Wirkung 81. 94 (Bogen-). Wirkung auf's Auge 425. — Cataract durch — Entladung 311. — Behandlung des Trachoms 341. — Ophthalmie 60.
Elektro-Magnet s. d.
Elektromotorisches Verhalten der Retina bei Eledone moschata 160.
Elephantiasis des Oberlides 211. 395. 475 (u. Pseudo-).
Embolie des Gehirns u. der Netzhaut 123. — der Centralarterie: mit freiem cilioretinalem Gefäss 394; Beitrag 406; mit Wiederherstellung der normalen Sehkraft 425.
Emmetropie, bessernde Wirkung eines Glases auf Augenbeschwerden bei — 340.
Empfindlichkeit der Bulbusoberfläche 446.
Emphysem der Orbita s. d.
Empyem der Oberkieferhöhle s. Sinus. — des Ethmoidal- u. Frontal-Sinus s. Sinus.
Emser Salz, künstliches — zu Augenbädern 471.
Encephalocele des inneren Orbitalwinkels 372. — occipitalis, Sehnerv bei — 399.
Encyclopädie der Augenheilkunde 15. 104. 107. 230.
Endotheliom, Fibro-— s. d. — des Auges 157. 159. — epibulbäres 374. 475. — melanotisches, periostales — der Orbita 440. — des Opticus 440.
Enophthalmus, traumaticus 80. 374 u. 413 (Pathogenese). 420.
Entdeckungen, Aufnahme medicinischer — 205.
Entfernung(s)-Vorstellung bei binocularer Verschmelzung von Halbbildern 109.
Entoptische(s) Phänomen bei starken Exspirationen 146. — Wahrnehmung des eigenen Blutkreislaufes 150.
Entozoen s. Parasiten.
Entropium, Operation 78. 141. 149. 152. 207. 209 (senile). 303 (neue). 443 (galvanokaustische). — Paraffin-Injection bei — 439. — der Iris 245.
Entwickelung(s)-Geschichte des Auges, Literatur 477. — der Thränendrüse 444. 454. — der Thränenableitungswege 402. — Anomalien der Iris 412.

Enucleation, Meningitis nach — 426. — in combinirter Localanaesthesie 117. — Mules' Operation 212. 216. — mit Einpflanzung eines Hautlappens 128. — klinisch-statistischer Bericht über 1122 — 352.
Epibulbäre(s) Carcinom 397. — Papillo-Epitheliom 431. — Leucosarcom nach Trauma 307. — Melanotische Geschwülste s. M. — Geschwulst mit Schaumzellen (Endotheliom) 374. 475. — Tumoren 456.
Epicanthus, neues Verfahren zur Correction des — 87.
Epidermis-Lappen bei Symblepharon-Operation s. S.
Epidermoid der Conjunctiva 419.
Epilepsie, Auge und — 222. — Farben- u. Lichtsinn bei — 441.
Episcleritis, strangförmige 24. — wandernde 88.
Epitarsus, Varietäten 129.* 292.*
Epithel der Cornea s. d. — Rosetten des Glioms s. G. — der Zonula s. d. — Cysten der Conjunctiva s. d.
Epitheliom des Ciliarkörpers, der Conjunctiva, Cornea, Iris, des Lides s. d. — s. a. Neuro-, Dermo-, Papillo-.
Erblichkeit der Cataract s. d. — s. a. Heredität. Angeboren.
Erblindung durch Filix mas 362. — u. Sehstörung nasalen Ursprungs s. Sinus. — s. a. Amaurose, Blindheit.
Ermüdung, Sehstörung durch — 310.
Ernährung des Auges 75. 107. — der Linse s. d.
Erosio corneae s. d.
Erregungsvorgang im Sehorgan 183.
Erwerbsfähigkeit s. Unfall.
Erysipelas faciei, Dacryoadenitis suppurativa durch — 436. — Opticusatrophie nach — 456.
Erythem, conjunctivale Localisation des polymorphen — 123.
Eserin, Atropin statt — bei Glaucom 140. — Filtration bei — s. d.
Eumydrin 379. 447.
Europäische Augenkliniken 213.
Evisceratio bulbi 140.
Excavation, glaucomatöse s. Gl.
Exophthalmometer, einfaches — 181.
Exophthalmus, Casuistik 380. — bilateralis, geheilt durch Entfernung adenoider Vegetationen 151. — angeborener, durch Orbitalblutung mit metastatischer Chorioiditis 141. — einseitiger, bei Morbus Basedowii 142. 396. — einseitiger, 10 Jahre bestehend, durch retrobulbären Tumor 396. — einseitiger, durch Hyperostosis orbitae 105. — einseitiger, ohne nachweisbare Ursache 142. — pulsirender 158. 202 (Diagnostik). 208. 303 (neues Heilverfahren). — pulsirender, durch Fibrosarcoma ethmoidalen Ursprung 81. — pulsirender, durch Schädelverletzung 149. — pulsirender, Carotisunterbindung, Heilung durch gelegentlichen Unfall 224; Heilung durch Carotisunterbindung 339; zur Behandlung 406. — intermittirender 380. — bei Schädeldeformität 113. — nach Contusion 424. — u. Sphenoidal-Abscess 215. — bei Sinus-Empyem 413.
Exostose der Orbita 200. — s. a. Hyperostose.
Exspiration, entoptisches Phänomen bei starker — 146.

Facialis-Lähmung, doppelseitige, Hebung des Unterlides 155. — intermittirendes Thränen bei — 310. 421. — mit Sehnerven-Entzündung 383. — einseitiges Weinen bei — 362. — nach Trigeminus-Operation 362.
Familiär(e) Aniridie s. d. — Nystagmus s. d. — s. a. Heredität. — Macula-Affection s. d. — Degeneration der Cornea s. C. — Idiotie s. d. — Glioma retinae 339.
Farben-Empfindung u. Sinnesfunction 32. — Gesichtsfeld s. d. — Empfindungen 107. — Erscheinung, pathologische u. physiologische, als subjectives Sehen farbiger Flecke im Gesichtsfeld 303. — die Retina-Elemente und die Drei—theorie 462. — — Sehproben in Complementärfarben 424.
Farbenblindheit, angeborene, totale — 221. — Wollprobe 210.
Farbensignale, Unzulänglichkeit der gegenwärtigen Methoden zur Erkennung entfernter — 91. — s. a. Eisenbahn.
Farbensinn, bei künstlicher Beleuchtung 108. — normaler u. subnormaler — u. Erkennen von Signallichtern 143. — verbesserte Wollproben zur Entdeckung des subnormalen — 210. — Apparat zur Prüfung des — 222. — Störungen im Netzhautcentrum bei Neuritis retrobulbaris 302. — Prüfungsmittel für den centralen — 414. — bei einigen Nervenkrankheiten 441.
Farbentüchtige, Typen-Unterschiede unter den — 159.
Farbige(r) Gläser s. Farbensignale. Eisenbahn. — subjectives Sehen — Flecke s. Farben.
Fechner'sches psycho-physikalisches Grundgesetz 184.
Festschrift für Hirschberg 16. 65.
Fibrin-ähnliche Gebilde in der verkalkten Linse s. d.
Fibro-Endotheliom des Opticus s. d.
Fibrom der Papilla optica 55. — Neuro- — s. d. — der Bindehaut 423.
Fibrosarcom, Exophthalmus pulsans durch — s. d.
Filix mas, Erblindung durch — 362.

Filtration durch die Vorkammer s. d. — Flüssigkeits — bei Atropin u. Eserin 341.
Finnland, Trachom u. Blindheit in — 120.
Finsenlicht. Wirkung auf's Auge 94.
Fische(n), Trematoden in der Linse von — 387.
Fixation im Dämmerungssehen 160.
Flächengrösse leuchtender Objecte 70.
Fledermaus, Sehpurpur im — Auge 159.
Fliegen-Larven, Schädigung des Auges durch — 116. — in der Vorderkammer 119. — Zerstörung beider Augen durch — (Musca vomitoria) 359.
Fliegende Colonne in Russland, Bericht 64.
Flimmerskotom 232. 463. — Symptomatologie 417.
Flinten-Lauf-Stück in der Orbita 286.
Flüssigkeits-Filtration s. d.
Foetale Thränenwege 145. — Pathologie des Auges bei hereditärer Syphilis 446. 454.
Formensinn, Physiologie des — 244.
Fornix-Bildung s. Symblepharon.
Fovea, Plattenmodelle der menschlichen — 393.
Fremdkörper(n)-Entfernung aus Binde- u. Hornhaut 433. — über — des Auges 286. — Localisations-Methode 224. 319. — 22 Jahre im Bindehautsack, Stricknadelstück 381. — ungewöhnliche — Verletzung der Orbita 95; des Auges 96. — in der Orbita 142. 213 (Durchbohrung in die Schädelhöhle) 286. — grosser, im Bindehautsack 60. — Verletzung der Vorderkammer u. Iris 470. — in der Vorderkammer 27. — in der Caruncula 322.* — Wanderung eines — im Auge 77. — Wanderung u. Spontanausstossung von — im Auge 125. — s. a. Eisen. Flintenlauf. Getreidegranne. Glas. Holz. Horn. Kupfer. Magnet. Metall. Messing. Pulver. Röntgen. Stein. Tetanus.
Frühjahrskatarrh s. Conjunctivitis.
Functionen u. Erkrankungen im Sehorgan 447.
Fundus s. Augenhintergrund.
Fussballspiel, Orbitalbruch bei — 216.

Gabel-Verletzung s. d.
Galvanokaustik des Keratoconus 145. s. a. Glühhitze.
Ganglion-ciliare s. Ciliarganglion. — -cervicale s. Sympathicus. — Gasseri, Resection 453.
Gastro-Enteritis, Augen-Erkrankungen durch — 405. 471.
Gayet, Nachruf 83. 88. 452.
Geburt, während der — entstehende Retinalblutungen u. Gliom 223. — Augenverletzung des Kindes bei der — 74. — Traumatische Keratitis bei Zangen — 217. — Verletzung der Cornea 339. 425.
Gefäss(e), Carotis s. d. — vorübergehende Blindheit durch Contractur der Netzhaut — 142. — bei Glaucom 401. — optico-ciliare — 243. 297 (Vene). — cilio-retinales — bei Embolie s. d. — Aphasie der Netzhaut — 414. — s. a. Centralarterie. Centralvene. Embolie.
Gefäss-Erkrankungen, Amyloide Degeneration der Augengefässe 298. — Macula bei Arteriosklerose 400. — Sehnerven- u. Netzhaut-Erkrankungen bei Arteriosklerore 90. 107. — Sehnervenerkrankungen bei Atheromatose 305. — Augenhintergrund bei Arteriosklerose 191. — Angioneurosen der Netzhautgefässe 222. 320. — Netzhaut — bei allgemeiner Arteriosklerose 107. — aneurysmaartige — der Retina 115. — im Gebiete der Arteria u. Vena centralis retinae 366. — Anastomosen der Netzhautvenen 395. — Netzhautarterien- und -capillarpuls bei Mitral- u. Aorteninsufficienz 395. — Verengerung der Pulmonalarterie mit Cyanose der Netzhäute 311. — s. a. Aneurysma. Apoplexia. Embolie. Thrombose.
Gehirn, Physiologie, Handbuch 382. — Mikro- u. Makrogyrie des — u. analoge Entwicklungsstörungen der Retina 241. — Cysticercus im — 395. — Embolie s. d. — Pseudotumor 395. — Grosshirn-Geschwulst mit Halbblindheit 209. — Geschwülste, Stauungspapille 183. 297 u. 306 (einseitige) — rasch wachsende — Geschwulst (Sarcom), operirt 380. — Trepanation u. — Punction bei — Affectionen 284. — Rinde, Einfluss auf die Thränen- u. s. w. Secretion 315. — s. a. Chiasma, Kleinhirn, Medulla, Occipitallappen, Polioencephalitis, Pons, Seh-Hügel.
Geisteskranke(n), Augenspiel-Untersuchungen an — 247. — Pupillenstörungen u. Pupillarreflexe bei — s. d. — — s. a. Schwachsinn.
Geistesstörungen bei Patienten in Augenkliniken 414. — Delirium nach Star-Operation 420.
Gelbe Gläser s. Brille. — Salbe bei Conj. contagiosa 152.
Gelbsehen durch Santonin 78.
Gelenk-Rheumatismus s. d.
Genickstarre s. Meningitis.
Geographie der Augenkrankheiten s. Aegypten, Bayrische, Finnland, Japan, Italien, Konstantinopel, Portugal, Reggio, Russen, Sicilien, Tunesien, Ungarn. — des Trachoms s. d.
Geschichte der Augenheilkunde 17. 62 (Bemerkungen). 229. 320 (Mittelalter u. 19. Jahrh.). — der Convexbrille 17. — der Brille 136. — s. a. Collyrienstempel. — der Glaslinsen 68. — der Magnetoperation 62. — der ägyptischen Ophthalmie 63. — der griechischen Medizin

278. — des Star-Stiches 63. — der Cataract-Operation 66. 91. 256. — des Nachweises der Umkehrung der Netzhautbilder 83. — historische Notiz betreffs des Chiasma u. s. w. 204. — der Leseproben 256. — Vegeti Renati liber u. s. w. 337. — waren Cicero, Plinius, Horatius trachomkrank? 462. — s. a. Descartes, Arabisch, Kepler, Jung-Stilling, Montpellier, Sharp, Taylor.

Geschlechtsorgane u. Augenstörungen s. Dysmenorrhoe, Geburt, Lactation, Metrorrhagie, Schwangerschaft, Wöchnerinnen. — Augenstörungen, verursacht von Seiten der weiblichen — 136. 239.

Geschwülste(n), Druck bei — des Augapfels s. Dr. — Pigment — s. d. — Beitrag 61; zur Onkologie des Auges u. einer Adnexe 156. 159. 404. — Onkologie der Conjunctiva palpebralis 78. 204. — Pseudo — s. d. — benignes, tumorartiges Gebilde 244. — subconjunctivale — d. d. — Melanotische s. d. — besondere, subretinale 105. — gliöse — s. d. — Retrobulbäre — s. d. — intraoculare 188. — Epibulbäre — nach Trauma 307. — ähnliches Gebilde in einer leeren Augenhöhle 369. — intraoculäre tuberculöse Granulations — 300. — Neuritis optica bei intracraniellen — 464. — der Caruncula, Chorioidea, des Ciliarkörpers, der Conjunctiva, Cornea, Hypophysis, Meibom'schen Drüsen, Iris, Kleinhirn, Lider, Limbus, Oesophagus, Opticus, Orbita, Papilla optica, Plica semilunaris, des Pons, Rectus externus, Retina, Schädelbasis, Sinus frontalis, Thränendrüse, Thränenröhrchen, Uvealtractus s. d. — s. a. Adenom, Angiom, Carcinom, Cholesteatom, Cylindrom, Cyste, Dermo-Epitheliom, Dermoid, Dermo-Lipom, Endotheliom, Epidermoid, Epitheliom, Exostose, Fibro-Endotheliom, Fibrom, Fibrosarcom, Gliom, Glio-Myxom, Granulom, Hyperostose, Lipom, Lymphadenom, Lymphangiom, Lymphom, Lymphosarcom, Melanosarcom, Meningocele, Markschwamm, Mucocele, Naevus, Neuroepitheliom, Neurofibrom, Opticus, Papillom, Polypen, Rankenneurom, Sarcom, Xanthom.

Gesellschaft(en), ophthalmologische — in Heidelberg 1895: 148. 386. — X. internationaler Ophthalmologen-Congress 1905, Luzern, Bericht 136. — XV. internationaler medizinischer Congress in Lissabon, ophth. Sect. 31. 314. — Berliner ophthalmologische — 49, 231 (Verhandlungen 1893—1904). 297. 337. 359. — Wiener ophthalmologische — 55. 104. 231. — ophthalmologische — in Kiew 320. Odessa 352. — 77. Deutsche Naturforscher u. Aerzte-Versammlung, 1905, Meran 148. — Berliner medicinische — 64. — der Charité-Aerzte 198. — Aerztl. Verein zu Hamburg 155. 191. 395. — medic. — in Göttingen 189. — südwestdeutscher Neurologen u. Irrenärzte 155. — Aerztl. Verein zu Nürnberg 191. 198. 395. — medic.-naturw. — in Jena 182. — Verein der Aerzte Düsseldorfs 189. — Rostocker Aerzteverein 199. — Aerztl. Verein in Danzig 362. — Schlesische — für vaterländische Kultur, med. Section 191. 198. 361. — Ver. St. Petersburger Aerzte 199. — praktischer Aerzte zu Riga 395. — San Franciscoer — der Augen- u. s. w. Aerzte 395. — Italienische ophthalmologische — 1905. 17. Congress in Neapel 442. — Ophth. Soc. of the United Kingdom 15. 199. 339. — Ophth. Sect. der Brit. Med. Assoc. zu Oxford, Juli 1905, Sitzungsber. 246. 340. — englische ophthalmologische —, Sitzungsbericht 412.

Gesicht(s), Augenbewegung u. — Wahrnehmung 75. — Hallucinationen zur Lehre von den — 150. — die — Empfindungen 107. — Linie bei Keratoconus 443. — Cornealkrümmung nahe der — Linie 443. — Parästhesien s. Trochlearislähmung. — Nerv s. Facialis. — Rose s. Erysipelas faciei.

Gesichtsfeld, farbige Fleeke im — s. Farben. — Farben — bei traumatischer Neurose 27. — Prüfung bei Glaucom (nach Bjerrum) 339. — bei Nebenhöhlen-Eiterung 191. — bei Hemeralopie 297. 345. — Ermüdung 155. — Tafeln zur Untersuchung des — Centrums 230. — Perimetrie, klinisch wichtige Punkte, besonders bei traumatischer Neurose 222. — Veränderungen: nach Alkoholrausch 157, nach Vergiftung mit Nitrobenzol u. Stickstoff-Oxydul 157.

Gesundheitspflege s. Hygiene.

Getreide-Granne in der Caruncula 323.*

Gewehr s. Schuss.

Gicht, Conjunctivitis bei — 122.

Gifte, Wirkung auf's Auge 75.

Gittrige Hornhauttrübung s. Cornea.

Glas-Stückchen in der Krystallinse 417.

Gläser s. Brille. — Isochrom — s. d. — Cylinder —, Bifocal — s. Brille. — Farbige — s. d. — Gelbe — s. Brille. — Blaue — bei Untersuchung mit künstlichem Licht 222. — suggestive Wirkung bei Emmetropie 340.

Glasauge, Operation eines totalen Symblepharon für ein — 201. — besserer Stumpf für ein — 421. — ungewöhnliches Ereigniss bei einem — 29. — das — 278. 382 (Monographie) — Moulage für — s. d. — Transplantation eines Kaninchenauges zur Verbesserung eines — 373.

Glasige Körper der Chorioidea s. d.

Glaskörper, die Krankheiten des — 493. — Ablösung 55. 77. 127. — Abscess bei Eisen-Splitterverletzung s. E. — der — bei Augenbewegungen 77. — Affectionen 454. — Blutung, beiders. 10;* Hämolysin bei recidivirender 245; subconjunctivale Jodjodürinjectionen bei profuser 309. — Fibrille, Pathologie 417. — Hämolysin im — 442. — Ursprung des — 208. 209. — zur Pathologie des — 300. — Trübungen bei Nasen-Erkrankungen 216. — senile Involution 455.
Glaslinse, Geschichte 68. — s. a. Brille.
Glasrohr für Alkaloidtabletten 117.
Glaucom(a), Literatur 494. — 143. — Diagnose in der allgemeinen Praxis 464. — Pseudo —, Prodrome 60. — über Filtration u. Entstehung des — 310. 374. — durch osmotische Störungen 421. — Einfluss von Jahreszeit, Temperatur u. Wärme auf das — 251. — Blutgefässe des Auges bei — u. experimentelles — 401. — juveniles chronisches 26 30. 432 (mit Myasthenia gastrica). — nach Cataractoperation s. d. — Complicationen nach Star-Extraction bei — 211. — u. Cataract 81. 124 (Differentialdiagnose). — nach Contusion 77. — arterieller Druck bei — 285. — Druckschwankungen, tägliche, bei — 152. 436. — Gesichtsfeldprüfung bei — 339. — Druck u. -Messung s. d. — mit intermittirenden Krisen u. seine Behandlung 86. — oder Opticus-Atrophie? 213, — Entwicklungsgeschichte der gl. Excavation 400. — durch Pupillenverlegung durch die Linse 451. — -töse Form der Aderhaut-Tuberculose 81. — tuberculöses 323.* 361. — Keratitis punctata u. — 249. — Keratitis bullosa bei — 414 (Histologie). — Retinitis pigmentosa u. — 251. — malignum 189. — absolutum, Präparate 339. — simplex durch angeborene Teleangiectasie 111. — secundarium nach Cataractoperation s. d.; bei Linsenluxation 442. — traumatisches — 275.* — Hydrophthalmus, — u Iridectomie 289.* — Iridectomie u. Nachbehandlung 141; u. Massage 376. — Iridectomie bei — simplex 211. — unbeabsichtigtes Resultat bei — Operation 214. — Behandlung: 379, durch osmotische Substanzen 27, der verschiedenen Arten von — 60, mit Sympathicus-Resection s. d. — u. Sclerotomie 311. 312. — Atropin statt Eserin bei — 140. — Adrenalin bei —, Warnung 220. — Trepanation der Sclera bei schmerzhafter — Blindheit 204. — Operation, neue, Cyclodialyse 384. 386. — Volum des —tösen Auges bei verschiedener Blut-Concentration 80.
Gleichgewichtsströmungen, latente, der Augen 386.
Glio-Myxom des Sehnerven 152.
Gliöse Geschwülste an Opticus u. Retina 28.
Gliom der Retina 152. 188. 311. 440; mit Knötchenbildung auf der Iris 155; doppelseitig, familiär 339. — der Retina, Schwierigkeiten bei der Diagnose 89. — Epithelrosetten u. Pathogenese des — 241. — Präparate von — 393. — Markschwamm der Netzhaut 49. — Casuistik 381. — während der Geburt entstehende Retinablutungen u. — 223. — 241. — des Pons, mit Augensymptomen 214.
Glühhitze, Wirkung auf Cornea s. d. — Anwendung am Auge 452. — die Cauterisation des Auges 445. — bei Keratoconus s. d.
Glycerin-Gelatine, Präparate 189.
Glycogen in diabetischen Augen 393.
Gonococcus s. Blenn. neonat. — Toxin, Augen-Entzündung durch — s. Gonorrhoische.
Gonorrhoische metastatische Augenaffection 198. 362. 435. — Iritis 123. 220. 250. 283. 286. 376. 451. — s. a. Blennorrhoe.
Gradenigo, Nachruf 61. 438.
Graefe-Medaille 148.
Granula des Hornhautepithels bei Wundheilung 146. 147.
Granulations-Geschwülste s. d.
Granulom der Caruncula lacrymalis, durch Fremdkörper 322.*
Granulosa s. Trachom.
Grashüpferhaar, Ophthalmia nodosa durch — 215.
Graues Oel in der Ophthalmotherapie 59.
Griechische Medizin s. Geschichte.
Grosshirn s. Gehirn.
Grün-Sehen bei Tabes 150.
Guajakol in der Augenheilkunde 424.
Gumma s. Syphilis.

Häkelnadel, doppelte Perforation mit — 190. 411.
Hämolysin bei Glaskörperblutungen 245. — im Glaskörper 442.
Hämophilie, Blutstillung nach Lid-Operation bei — 120.
Hämorrhagi(e) s. Blutung. — scher Infarct der Retina s. R.
Halbbilder s. Entfernung. — s. a. Scheinbewegung.
Halbblindheit s. Hemianopie.
Halbseitige Lähmung s. Hemiplegie.
Hals-Sympathicus s. d.
Haken-Wurm-Krankheit s. Uncariasis.
Handbuch s. Lehrbücher.
Haut-Lappen bei Ectropium-Operation s. d.
Heilmittel s. Medicamente.
Heiss-Luftcauterisation bei Keratoconus s. d. — s. a. Luft.
Heisses Wasser, bei Hornhautinfiltraten 86.

Heizer s. Eisenbahn.
Hemeralopie bei Russen u. s. w. s. d. — Adaptionsstörung, Gesichtsfeld u. Ringscotom bei — 297. 345. — bei Keratomalacie u. Bindehaut-Xerose 191.
Hemiachromatopsie 284.
Hemianopie, bitemporale 243 — bitemporale — mit tabischen Symptomen 234. — bitemporale — u. Diabetes insipidus 117; bei Akromegalie 349. 373. — mit atrophischen Störungen des Körpers 361. — traumatische, bitemporale — u. hemianopische Pupillarreaction 206. — temporale 55. — corticale — nach Trauma 400. — Grosshirn-Geschwulst mit — 209. — mit conjugirter Deviation des Kopfes u. der Augen 221. — doppelseitige, unvollständige bei Schläfenschuss 284. — klinische Bemerkungen über — 284. — Beiträge zur — 410. — vorübergehende, functionelle 463. — bei Migräne s. d.
Hemianopische(r)-Pupillarreflex s. d. — Störungen nach paralytischen Anfällen, Rückbildung der — 317.
Hemiplegie, oculäre 82. — mit conjugirter Deviation des Kopfes u. der Augen 221.
Henle'sche Drüsen, Cysten 147.
Hepatitis s. Septische Ophthalmie.
Hereditäre Macula-Affection 280. — Neuritis optica s. d. — Linsenluxation 402.
Heredität des Cataract, Syphilis s. d. — s. a. Ehe. — Rolle der — bei Augenkrankheiten 181. — des Buphthalmus 352. — des Albinismus 377.
Herpes zoster, Augencomplication bei — 218. — ophthalmicus 288.
Herz, Mitral- und Aorteninsufficienz mit Arterien- und Capillarpuls der Netzhaut 395. — s. a. Cyanose; Gefässerkrankungen.
Hess, W., Nachruf 313.
Heterophorie, Bestimmung 142.
Heterophthalmus bei Thieren s. d.
Heu-Bacillen s. d.
Heufieber, in klinischer, ätiologischer u. therapeutischer Beziehung 384. — falsches — 341. — Behandlung 384. — Behandlung der — Conjunctivitis 384. — Serumtherapie (Pollantin) bei — 397. — acutes Oedem des Lides und Bindehaut bei — nach Pollantin 433.
Highmorshöhle s. Sinus maxillaris.
Hinterhauptslappen, s. Occipitallappen.
Hirn s. Gehirn.
Hirschberg-Festschrift 16. 32. 65.
Histologie s. Anatomie.
Hjort, Nachruf 93.
Hodgkin'sche Krankheit, metastatische Aderhautgeschwulst bei 403.
Höllenstein s. Argentum nitricum.
Holz-Stück in der Orbita, Tetanus 339. 378.
Homatropin-Vergiftung 429.
Horatius, war — trachomkrank? 462.
Horn-Stück in der Orbita 286.
Hornhaut s. Cornea. — Kegel s. Keratoconus.
Humor aqueus, Secretion des — nach Punction der Vorderkammer 115. — Hymolysin im — 442.
Hund, Dislocation des Augapfels bei einem Mops- — 217.
Hyaline(s) Degeneration: des Pupillarrandes 20; der Bindehaut 412. — Lymphom s. d.
Hydatiden-Cyste der Orbita 30. — in der Vorderkammer 217.
Hydrargyrum s. Quecksilber.
Hydrocephalus, Opticus-Atrophie, Exophthalmus u. Schädeldeformität mit — 113.
Hydrophthalmus, Hornhautveränderungen bei — congenitus 370. — pathologische Anatomie und Pathogenese des angeborenen — 178. — Glaucom und Iridectomie 289.* — mit intraocularer Knorpelbildung 416.
Hygiene s. a. Schule. — des Auges in Haus u. Schule 454.
Hypermetropie, hochgradige — (19 D) bei angeborenem Mikrophthalmus 117. — latente 206.
Hyperostose der Orbita 106.
Hypophysis-Geschwülste, Topographie 105.
Hypopyon, Keratitis s. d. — Ulcus mit — s. d.
Hypotonie s. Druck.
Hysterie, Augenstörungen bei — 155. — Amblyopie bei — 212. — Asthenopie bei — 210. 414. — Amaurose, beiderseits 215. — Nystagmus bei — 123. 124. 283. — traumatische, unter dem Bilde externer Ophthalmoplegie 320. — traumatische, des Auges 83. — traumatische, mit Erblindung 422. — intermittirende Mydriasis durch — 451. — oder Dissimulation? 144. — Farben- und Lichtsinn bei — 441. — s. a. Neurose, traumatische.

Jahrbuch, Ophthalmologisches s. d.
Jahresbericht der Ophthalmologie für 1904: 296.
Jahreszeit u. Glaucom s. d.
Janthinopie s. Violettsehen.
Japan, Trachom in einem — ischen Dorfe 406.
Ichthyol bei Blepharitis 61.
Idiotie, Tay-Sachs'sche amaurotische, familiäre — 398. 465. 473.
Jequiritol 201. — Serum 87 (Kehrseite).
Impf-Geschwür s. Vaccine.
Infarct der Retina s. d.
Infection nach Cataract-Operation s. d. — eitrige — des Augapfels, Behandlung 211. — traumatische, durch Bacillen s. d.

Inficirte Verletzungen, Behandlung s. V.
Influenza-Augencomplicationen bei — 125. 453 (neue). — toxische Amblyopie nach — 341.
Infraorbitalis, Neuroma spurium des Nervus — 144.
Initialsklerose s. Syphilis, Primäraffect.
Innervation der Pupille 92. — der Stromazellen der Iris 298. 402.
Instrumente u. Apparate.
a) chirurgische:
Heissluft — 341. — neue Modelle 215. — Apparat zu warmen Umschlägen 78; zur Anwendung überhitzter Luft 312. 376. — Augenschutzbinde 308. — schwarze Augenbinden 309. — Blepharostat 215. 441. — Glasrohr für sterilisirbare Alkaloidtabletten 117. — zur Iridotomie 209. 286. 441. — zur intraocularen Ausspülung 285. — Irrigator für die Vorderkammer 139. — Lidklammer für Tarsus-Operation 213. — Lidsperrer 307. — Lidpincette 215. 441. — Magnete s. d. — Operationsmaske für den Mund 284. — Röhre für den Thränencanal 143. — Hilfs- — zur Trachombehandlung mit Röntgenstrahlen 405. — Scalpell 215. — Sehnenscheere 455. — Sideroskop s. d. — Spritze nach Anel, vereinfacht 283. — Synechotom 441. — Thränensack-Spritze 218.
b) physikalisch-optische:
Acetylenlampe für Augenärzte 145. — Astigmoscop 13.* 297. — neuere Bifocalgläser 304. — Brillen s. d. — neue Probirbrille 394. — zur Prüfung latenter Convergenzkraft 142. — Diploskop 27. 309. — Rémy'sches Diploskop 85. 309. — Exophthalmometer 181. — amber-gelbe Gläser 92. — zur Prüfung des Farbensinnes 222. — periskopische Linsen 414. — Isochromgläser 78. — Doppellinse 27. — binoculare Lupe 422. — bewegliche Beleuchtungslinse 282. — Maassstab für Muskelinsufficienz 204. — Mess- — für Schieloperation 386. 393. — zur Untersuchung der Augenmuskeln 217. — Ophthalmometer (verbessertes Tonometer) 64. 128 (elektrisches). — Perimeter mit elektrischer Lampe (Trockenelement) 441. — Perimeter-Photometer 311. — Phorometer 29. — klinisches Pupillometer 424. — verbesserter Apparat zur Photographie des Augenhintergrundes 217. — Refractiometer 337. — Differential-Refractometer 394. — zur schnellen Retinoskopie 349. — Schema zur Pupillenmessung 206. — Schutzbrille 320. — Sehproben 17 (Ziffertafel). 242 (photographisch verkleinerte). 424 (in Complementärfarben). — Signalzeichen zur Prüfung von Eisenbahn-Angestellten 212. — Skiaskop-Ophthalmometer 81. — Stereoskopische Bilder zum Ueben 229. — neues Stereoskop 393. — Tafeln zur Untersuchung des Gesichtsfeld-Centrums 230. — Tageslichtmesser 53. — Tonometer 415. — neue Visirvorrichtung 122. — Wollproben 210.
Insufficienz, Augenmuskel — s. d. — der Convergenz s. d.
Intoxication(s)-Amblyopie, 2 Fälle, geheilt 462. — s. a. Vergiftung. — mit Methyl-Alkohol, Atoxyl, Chinin, Nicotin, Wurst, Jodoform, Tabak, Kaffee s. d.
Intraoculare Geschwülste 188. 300 (tuberculöse). — Desinfection 248, s. a. Jodoform. — Ausspülung s. Cataract-Operation.
Invalidenversicherung(s) - Gesetzgebung u. Sehstörung 408.
Jod u. Quecksilber, combinirt 214. — Oele in der Augenheilkunde 256. 455. — Jodür bei Glaskörperblutung 309.
Jodipin in der Augenheilkunde 266.
Jodkali bei Cataract s. d.
Jodoform, Einführung in die Vorderkammer 27. 28. — Opticusatrophie nach — Vergiftung 29. — zur intraocularen Desinfection 248. 256. 279 (Misserfolge). 383.
Jodtinktur bei Ulcera corneae 352.
Jodvasogen bei Trachom 198.
Iothion, ein neues Jodpräparat 468.
Iridectomie bei Cataract-Operation, Glaucom s. d.
Irideremie s. Aniridie.
Iridochorioiditis gonorrhoica 250. 376. 451.
Iridocapsulotomia bitemporea cruciata 332.*
Iridocyclitis nach Ruhr s. d. — bei Keuchhusten 244. — tuberculosa 83. 231 (Tuberkulinbehandlung). — albuminurica 430. — nach Star-Operation, mit schwammigem Exsudat 431.
Iridodesis 122.
Iridodialyse mit völliger Wiederanlegung 205. — traumatische 412.
Iridotomie 86. — Instrument 209. — bei Cataract-Operation 286.
Iris, die Krankheiten der — 494. — Brückencolobom 72. — Colobom 205; doppeltes, beiderseitiges 376. — Pseudocolobom 418. — Entwicklungsanomalien der (Ectropion) 412. — nicht traumatische, seröse — Cyste 29. — traumatische — Cyste 61. 400 (seröse). 458. — Kammercysten 412. — Perlen, Histologie 406. — epithelialer Tumor der —, des hinteren Pigmentepithels 203. 392. — Gumma 218. — seltene angeborene Anomalien der — 280 (multiple Einkerbungen des Pupillarrandes). — bisher nicht beschriebene Missbildung, Entropion 245. — die — Muskulatur des Menschen 16. 175. — Innervation der Stromazellen der — 298.

402. — Pigment-Neubildung auf der — Vorderfläche 279. — respiratorische — Bewegung 54. — Transfixion der — 442. — Sarcom, primäres 69. — Melanosarcom 374. — ungewöhnliches Verhalten der — bei zwei Schwestern 31. — Dilatator s. Pupille. — Sphincter-Verletzung, indirecte 149. — Fremdkörper-Verletzung der — 470. — Tuberculose 211. 340 (mit Spontanruptur der Linsencapsel). 395 (doppelseitig). — s. a. Iritis tub. — doppelte radiale Zerreissung 480. — zweizeitige — Durchschneidung s. Cataract-Operation.

Iritis, Aetiologie u. Statistik der primären — 468. — Differentialdiagnose 89. — blennorrhoische — 128. 220. — metastatische, gonorrhoische — 220. 250. 283. 286 (giebt es eine —?). — rheumatische —, Behandlung 124. — syphilitica, Schwierigkeit der Diagnose 375. — torpide 124. — nach Ohrfeige? 288. — bei Bright'scher Krankheit 480. — bei Abducenslähmung s. d. — tuberculosa 79. 92. 141. (Lufteinblasung). 467 (mit Tuberculin behandelt). — s. a. Iris-Tuberculose. — Behandlung durch subconjunctivale und temporale Injectionen 88. — s. a. Iridocyclitis.

Irrigator s. Instrumente.

Isochromgläser 78.

Isophysostigmin 199.

Isopral, ein neues Schlafmittel 468.

Italien, Blindheit u. Blinde in — 314.

Itrol bei Augenkrankheiten 126. 219.

Jugendlich s. Juvenil.

Jung-Stilling in der Augenheilkunde 78.

Juvenile(s), Glaucom s. d. — Keratitis interstitialis s. d. — Retinitis albuminurica s. d. — Schwachsinn s. d.

Kaffee-Amblyopie 212.

Kalk-Trübungen der Cornea, Aufhellung 390. Entstehungsweise 390. — Verletzung 395.

Kammer, Vorder- s. d. — Wasser s. Humor aqueus.

Kaninchen-Thränenorgane der — 64. — -Impfungen mit Cytorhyctes luis am -Auge 250. mit Luesmaterial 307. — — Transplantation eines -Auges behufs Verbesserung der Augenprothese 373. — Tuberculose am -Auge, hämatogene 392.

Krankroid s. Carcinom.

Kapsel- s. Linsenkapsel.

Karunkel s. Caruncula.

Kauen s. Mitbewegung.

Katze-Cyclopenauge einer — 191. — Sehzellenschicht bei der neugeborenen 419.

Keilbein-Bruch, Augenmuskellähmung durch 426.

Kepler's Dioptrik 16.

Keratectomie mit Conjunctival-Bedeckung 85.

Keratitis-bullosa 28. bei Glaucom 414 (Histologie). — dendritica 30. — diffusa mit Gumma 286. — disciformis 349. 407. 448. histologische Augenveränderungen bei 370. — filamentosa 144. — fascicularis, Bacteriologie 455. — Gefässe nach abgelaufener — 59. — nach Cataract-Operation s. d. — heisses Wasser bei — 86. — knötchenförmige 486. — neuroparalytica 89. 284. — nummularis, nahestehende 398. — bei hereditärer Syphilis 27. 30. — interstitialis 208. — interstitialis bei erworbener Syphilis 29. 91. 310. 465. — interstitialis nach Augenverletzungen 31. 151. — interstitialis juvenilis, Häufigkeit bei beiden Geschlechtern 91. — Hornhautveränderung, Faltenbildung nach — parenchymatosa 398. — über — parenchymatosa bei hereditärer Syphilis, Präparate 387. 392. — parenchymatosa syphilitica mit ulcus corneae internum 408. — parenchymatosa annularis 179. — parenchymatosa, sclerosirende, tuberculöse 374. 380 (Lufteinblasungen). — profunda 209. — punctata 123. 282 u Glaucom 249. — punctata leprosa 114. — purulenta, Behandlung mit Kollargol 350. — suppurativa, Milchsäure Behandlung 463. — Hypopyon —, Bacteriologie 444; mit Conjunctivitis durch Bacillus Week 466. — traumatica bei Neugeborenen 277. — Sclero- 424. — Behandlung 126. — Peritomie bei diffuser Corneitis 211. — intraepitheliale Bacillen bei — 393. s. a. d.

Keratocentese 136. 476.

Keratoconus- 91. — Behandlung 212. 285. — Galvanokaustik bei — 145. — neues Operationsverfahren 203. 236. — über den primären — 279. 285. — Descemetis bei — 306. — Rückbildung durch subconjunctivale Injectionen 308. — Heissluftcauterisation bei — 341. 446. — Gesichtslinie bei — 443. — u. Gravidität 452.

Keratomalacie- mit Bindehaut- Xerose u. Hemeralopie 191.

Keratomycosis, neue Form von — 446.

Keratoplastik-Transplantation der Cornea 220

Keratoskop, Vervollständigung des Placido'schen — 13.* 297.

Keratotomie, combinirte transversale 421.

Kernstar, seltenes Ereigniss bei Discision des — s. Cataract-Operation.

Keuchhusten-Iridocyclitis bei 244. — Neuritis optica bei — 414.

Kiefer-Bewegung s. Mitbewegung.

Kinder(n)-Magnet-Operation bei — s. d

— Drucksteigerung bei — s. d.; s. a. Hydrophthalmus.
Kleinhirn-Geschwulst, Stauungspapille, Rückbildung 183. — Geschwülste 230. — Klinisches und histologisches Verhalten der Augen bei — Geschwulst bei Nierenkrankheit 319.
Klima, See-Alpen- bei Augenkrankheiten 61. — der Adriaküste 126.
Klinische Mitteilung 218.
Knapp'sche Operationsmethode s. Retrobulbäre Geschwülste.
Knochen-Bildung im Auge 118.
Knorpel-Bildung im Auge 416.
Kochsalz-Subconjunctival s. d. — Subcutan s. d.
Kölliker, R. Nachruf 350.
Körnerkrankheit s. Trachom.
Körperlich-Sehen s. Stereoskop.
Kollargol bei Keratitis purulenta 350.
Konstantinopel, Frühjahrskatarrh in — 467.
Kopf-Haut u. Lidrand 64. — s. a. Schädel. -Tetanus s. d. — Neigung u. Tiefenwahrnehmung 113. — Schüsse s. d.
Kosmetische Augenoperationen s. d.
Krankenpflege im modernen Staat 18.
Krause'sche Drüsen, Cysten 148.
Krieg s. Militär.
Kriminalistik, oculare Stigmata in der — 25.
Krönlein'sche Operation 55. 110. 138. 189 349. 457. — Modification des Hautschnittes 171.* — Modification 470. — zu diagnostischen Zwecken 191. — zur — 316.
Krokodil, Sehnerven-Pigmentirung beim — 418.
Krystall-Linse s. d.
Künstliches Auge s. Glasauge.
Kuhhorn-Stoss-Verletzung 72. 255. 351.
Kupfer in der Linse 24. — Splitter im Glaskörper, erfolgreich extrahiert 235. 254. — u. Messing-Splitter-Verletzungen 378.
Kurzsichtigkeit s. Myopie.

Lactation, Augencomplication während der — 83.
Lähmung s. Augenmuskel-. — Halbseitige — s. Hemiplegie.
Lagophthalmus-Tarsoraphie bei — 149.
Laibach, Augenspital in — 127.
Lampe, Acetylen- s. d.
Lehrbücher, Handbücher, Atlanten, Encyclopädien u. dgl. 15. 74. 136. 229. 278. 296. 336. — der Augenheilkunde, Augenoperationen, Ophthalmoskopie, Optik, Physiologie, s. d. — Arabische — s. d.
Lehrstuhl in Montpellier s. d.
Leichen-Auge s. d.
Lepra, Anatomie der Augen 111. — Augenhintergrund bei — 156. 189. — Keratitis punctata leprosa 114. — ophthalmica, Hospital in Island 463.
Leseproben, die Einführung der — in die Augenheilkunde 256. — s. a. Instrumente b. Sehproben.
Leucom(a) epibulbaris 352. — der Cornea s. d.
Leucosarcom der Chorioidea, des Ciliarkörpers, epibulbäres des Conjunctiva, Uvealtractus s. d.
Leukämie, Trachom-ähnliche Erkrankung bei — 232. — Augenveränderungen bei — u. Pseudo- 388.
Levator-Vornähung s. Ptosis. — Anatomie des Musc. — palpebrae 287. — über die Sehne des — 397. — congenitaler, tonischer Spasmus des — 453.
Licht-Reflexe s. Pupillarreflex. — Beeinflussung einer — Empfindung durch eine andere gleichzeitige — E. 179. — Tagesmessung 53. 183. — absolute Empfindlichkeit des Auges für — 183. — Therapie bei Lidcarcinom 198. — Elektrisches —, Finsen- s. d. — Wirkungen des — auf die Retina 107. — Signal- s. Farbensinn. — Strahlen verschiedener Wellenlänge s. Str.
Lichtsinn, Lehre vom 337. — bei einigen Nervenkrankheiten 441.
Lid(er) die Krankheiten der — 497. — Bahnen s. Pupille. — Bewegung, s. Mitbewegung. — Blastomycosis der — 91. — Carcinom, mit Licht geheilt 198. — Colobom 25. — das dritte — 433. — amyloide Degeneration 394. 405. — Dermatolysis s. d. — Elephantiasis 211. 395. u. Pseudoelephantiasis 475. — Entzündung s. Blepharitis. — Epitheliom 211. 310 (die verschiedenen Heilmethoden). — — Hebung des Unter — bei Facialislähmung 155. — über — Reflexe 108. — Klammern bei Tarsus-Operationen 218. — Sperrer 307. — Lymphom u. Lymphadenom 296. 468. — Mitbewegung s. d. — Nekrose nach Trauma 467. — Neurofibrom 145. — Oedem u. Ptosis bei Scharlach 218. — Oedem durch Syphilis 421; malignes 424. — Operation bei Hämophilen s. H. — Pincette 215. — gangränöse Phlegmone des — 120. — metastatische, septische Phlegmone 422. — Plastik s. Blepharoplastik. — Primäraffect 337. 471. — Gummata des — 463. — Rand u. Kopfhaut 64. — Rand, Structur u. Entwicklung 446. — Rankenneurom des — 21. — plexiformes Neurom der — 439. — primäres Sarcom 475. — Schluss u. Pupillenreaction 152. — Sclerodermie der — 71. — Winkel, Abstehen des äusseren — 24. — Xeroderma pigmentosum 401.

Limbus corneae-Papillom 61. — s. a. Conjunctivitis, Frühjahrskatarrh. — eigenartiges Carcinom 79.
Limitans interna, Nichtexistenz der — 475.
Linksäugigkeit 210.
Linse, Glas — s. d. — s. a. Brille. — Doppel — 277. — bewegliche Beleuchtungs — 282.
Linse (**Krystall-**) die Krankheiten der — 493. — Astigmatismus, unregelmässiger 424. — Colobom, doppeltes 430. — Eisensplitter in der —, Erblindung durch Drucksteigerung 41.* 298. — Magnet-Extraction ohne Cataract 311. — Glas in der — 417. — Kupfer in der — 24. — Entfernung bei Myopie s. d.; Operation. — Ernährung u. Störung der — 150. — beim Gesunden und bei Cataract 433. — Bildchen, durch Spiegelung am Kern der normalen — 246. 415. — Messung der Krümmung der Vorderfläche der — 372. — Cataract durch Massage der — 112. — neue Missbildung der — 346. — Parasiten der —, Trematoden 387. — zur Pathologie der — 204. — Pathologie u. Therapie des — Systems 229. — fasrige Schein — 394. — geschrumpfte, Ciliarfortsätze bei — s. d. — Stoffwechsel in der — 390. — experimentelle Trübung der — u. Wiederaufhellung 421. — fibrinähnliche Gebilde in der verkalkten — 118. — Verknöcherung 88. 284. — Verletzung durch Kupfersplitter 24. — Verschiebung s. Ectopie u. a. Linsenluxation. — Operationen am — System s. Cataract-Operation.
Linsenkapsel-Cataracta traumatica durch Verletzung der hinteren — 146. — zweiseitige — Durchschneidung s. Cataract-Operation. — Spontanruptur der —: bei Iris-Tuberculose 340; bei Glaskörperabscess nach perforirender Verletzung 394. — Complicationen nach Star-Extraction 341. — Blutpigment unter der — 412.
Linsenluxation doppelseitige, in die Vorderkammer 142. — erbliche 402. — angeborene bei Buphthalmus 414. — spontane 439. — Extraction bei Subluxation der Linse 29. — Subluxatio durch Contusion 149. 412. — Accommodation bei — 429. — Secundärglaucom bei — 442.
Lipiodol 256.
Lipom des Musc. rectus externus 143. — atöse subconjunctivale Tumoren 141. 186. Dermo — s. d.
Lithion, benzoësaures, subconjunctival gegen Hornhautflecke 60.
Local-Anaesthesie s. d. — isation von Fremdkörpern s. Röntgenstrahlen.
Locomotivführer s. Eisenbahn.
Lues s. Syphilis.
Luft-Einblasung bei Iritis tuberculosa 141. — subconjunctivale — Einblasung bei Keratitis tuberculosa 380. — trockene, überhitzte — in der Augenheilkunde 312. 397. — Heiss — Apparat bei Keratoconus 341. — Atmotherapie der Augen 376.
Lumbalpunction bei syphiliter Meningitis 464.
Lupe s. Instrumente b
Lupus corneae 282.
Luxation, Linsen — s. d. — des Bulbus s. d.
Lymphadenom der Lider u. Orbita 296. 468.
Lymphangiom(a) cavernosum des Auges 157. 159. — der Conjunctiva palpebralis 204.
Lymphom-Conjunctivitis s. d. — der Lider u. Orbita 296. 468. — hyalines — der Conjunctiva, durch Röntgenstrahlen geheilt 373.
Lymphosarcom der Thränendrüse 374. 465.

Maculae corneae, s. d., Trübungen, Flecke.
Macula lutea, Colobom 407. — Erkrankung der — nach Extraction eines Eisensplitters aus der Netzhaut 79. — schwarzer Fleck in der — bei Myopie 93. 427. — Pigmentstreifen in der — 205. — hereditäre Affektion 280. — Veränderung durch Sonnenlicht 345. — traumatische Erkrankung der — 371. — senile Veränderung der — bei Arteriosklerose 400.
Macularfasern, Verlauf im Opticus 406. — s. a. Papillo maculares Bündel.
Magencarcinom, metastatisches Carc. des Ciliarkörpers bei — 416.
Magawly, Nachruf 122.
Magnetnadel, Wirkung verschiedener Metalle auf die — 180. — s. a. Sideroskop.
Magnet(e) 96. — des Elektro- in der Augenheikunde 217. — der Innenpol- 403.
Magnet-Operation 96. 217. 298. 432. — Geschichte 62. — 26 Fälle 342. — praktische Bemerkungen 217. — Statistik u. Vorzüge der einzelnen Methoden 254. — eines grossen Splitters mit kleinen Magneten 46.* — mit Riesen-M., Gefahr 139. — mit Haab's Riesen-M., Vorzüge 205; richtige Anwendung 217. — Krankenvorstellung 49. — bei Kindern 265.* — Macula-Erkrankung nach — 79. — mit Meridionalschnitt u. Riesen-M. 182. — aus der Linse ohne Cataract 311.
Makrogyrie des Gehirns s. d.
Mal-Technik, Einfluss von Anomalien u. Erkrankungen des Sehorgans auf die — 317.

Malaria, Netzhautablösung bei — 26.
Markbildung im Auge 118.
Markhaltige Nervenfasern 140. 141. — Anatomie 55. 281 (Netzhaut). — in der Netzhaut, klinischer Beitrag 351; besondere Lage 381. — Schwund von — bei entzündlicher Sehnervenatrophie 399.
Markschwamm s. Gliom.
Masern, exsudative Chorioiditis, Erblindung nach — 434.
Massage der Linse, Cataract 112. — Vibrations- bei Dacryoadenitis chronica 220. — bei Amblyopie, Glaucom-Iridectomie, Myopie s. d.
Mastzellen in Dermoidcyste der Orbita 71.
Medicamente, die augenärztlichen — 248. — Abriss der augenärztlichen Therapie 238. — neueste Fortschritte in der Augentherapie 122. 216. 217. 218. — alte u. neue — 217. — moderne Therapie 337. — Wirkungen von Arzneimitteln u. Giften auf das Auge 74. 75. — directe Wirkung von — auf die äusseren Augenmuskeln 206. — s. a. Adrenalin, Aethylchlorid, Alkaloid-Tabletten, Alypin, Anaestheticum, Antipyrin, Arecolin, Argentum citricum u. nitricum, Argyrol, Aristol, Atoxyl, Atropin, Chinin, Cocain, Collyrien, Crede'scher Tropfen, Cuprocitrol, Desinficientia, Dionin, Emser Salz, Eserin, Gelbe Salbe, Graues Oel, Guajakol, Hämolysin, Heisses Wasser, Homatropin, Ichthyol, Jequiritol, Jod, Jodipin, Jodkalium, Jodjodür, Jodoform, Jodtinctur, Jodvasogen, Jothion, Isophysostigmin, Isopral, Itrol, Klima, Kochsalz, Kollargol, Lipiodol, Lithion, überhitzte Luft, Miotica, Morphin, Mydriatica, Nebennieren, Paraffin, Pollantin, Protargol, Quecksilber, Radium, Salicyl-Salpetersäure, Schlafmittel, Silber, Skopolamin, Stovain, Strychnin, Subconjunctival, Subcutan, Sublamin, Suprarenin, Thigenol, Trigemin, Tropyl-Lupinëin, Tuberkulin, Wasserstoffsuperoxyd, Zincum, Zucker-Salz.
Medicin, die griechische — s. Geschichte.
Medulla, Hemmungscentrum der Pupille in der — 51.
Megalocornea, Descemetis bei — 306.
Meibom'sche Drüsen, Adenom der — 115.
Melanosarcom alveoläres, der Lidbindehaut 61. — der Conjunctiva 140. — der Caruncula, Chorioidea, Iris, Orbita, Uvealtractus s. d.
Melanosis des rechten u. multiple melanotische epibulbäre Geschwülste des linken Auges 371. — s. a. Pigmentirung. — oculi 320.
Melanotische Geschwülste, s. Melanosis. — s. a. Melanosarcom.
Membrana pupillaris, s. Pupille.
Meningitis, Augensymptome bei —, Cerebrospinal- u. dgl. 249. 388 (epidemica). — tödliche, nach Panophthalmie 418. — Retina-Blutungen bei — s. d. — Stauungspapille bei — s. d. — nach Enucleation 426. — cerebrospinalis, exsudative Chorioiditis u. Opticusatrophie nach — 434. suppurative Chorioiditis nach — 442. — syphilitica, Lumbalpunction 464.
Meningocele, orbitale — 79.
Messing, s. Kupfer.
Metall(e)-Splitter-Verletzungen 123. 342. — Wirkung verschiedener — auf die Magnetnadel 180. — in der Linse s. d. — s. a. Eisen, Kupfer, Messing.
Metastatische(s) Carcinom, Chorioiditis, Ophthalmie s. d. — gonorrhoische Augen-Affection 198. 220. 250. 283. 362. 376. 451.
Methyl-Alkohol-Amblyopie 141. 209. 434.
Metrorrhagie, Opticus-Atrophie bei — 221.
Migräne durch Refractions- u. Muskel-Anomalien 140. — Ophthalmophlégique, Fälle 464, mit Hemianopie, Aphasie etc. 464.
Mikulicz'sche Krankheit 298.
Mikroben, s. Bacillen.
Mikrocornea ohne Mikrophthalmus, mit Colobomen 205.
Mikrogyrie des Gehirns s. d.
Mikrophotographische Aufnahmen s. Photographie.
Mikrophthalmus Orbitalcyste u. — 25. 90. 339. — mit Cataracta congenita 395. — hochgradige Hypermetropie bei angeborenem — 117. — des einen u. Brückencolobom des anderen — 122. — u. congenitales Ankyloblepharon 204. — Präparate 393.
Mikroskopische-Technik, s. Färbetechnik. — nach Marchi s. Opticus. — Zelloidin-Trockenmethode 305. — s. a. Photographie, Anatomische.
Miliar-Tuberculose s. d.
Militär-Sehschärfe u. Refractionsbestimmung beim — 222. — Kriegs-Oculisten 287.
Miotica s. Arecolin.
Mischinfection des Auges s. Tuberculose.
Missbildungen s. Angeboren.
Mitbewegung von Lid u. Kiefer 31. 141. 222 (Ptosis). — paradoxe, von Lid u. Auge 399.
Mitral-Insufficienz s. Herz.
Mittheilungen s. Augenheilanstalt. — Klinische —.
Mittelalter s. Geschichte.
Moebius'scher Kernschwund 52.
Moll'sche Drüsen, Adenom 454.
Molluscum contagiosum 211.
Mond, Vergrösserung s. d.

Monoculares Sehen, Physiologie 107. — historische Notiz 204.
Montpellier, Lehrstuhl für Augenkrankheiten am alten chirurgischen Collège zu Montpellier 88. — Augenhygiene in den Communalschulen von — 89.
Moon'sches Blinden-Alphabet s. d.
Mops s. Hund.
Morbus-Basedowii s. d. — Brightii s. Nieren.
Morphin, Indication u. Dosirung 809.
Motilität(s)-Störungen, die — des Auges, Litteratur 496. — s. a. Augenmuskeln u. -Bewegungen.
Motorischer Apparat des Augens s. Augenmuskeln u. -Bewegung.
Moulage, neues Verfahren einer — der Augenhöhle 87.
Mucocele orbitalis 138. — ethmoidalis 442. — des Stirnsinus 442.
Mules'-Operation s. Enucleation. — Nachruf 314.
Musca s. Fliege.
Musculus Rectus s. d.; Levator s. d.
Muskeln s. Augenmuskeln.
Musculatur der Iris s. d.
Myasthenia ocularis 51. — gastrica mit Glaucoma juvenilis simplex 432. — u. Basedow, oculäre Symptome der — 119. — Augensymptome bei — 190.
Mydriasis, springende 84. — intermittirende bei Hysterie 451.
Mydriatic(um), Untersuchungen über Ersatz — des Atropin 76. — s. a. Tropyl-Lupinëin, Erumydrin, Atropin.
Myiasis s. Fliegen.
Myopie Anatomie 401. — Accomodationskrampf u. abnorme Spannung bei — 114. — durch Accomodationskrampf, traumatische Neurose 191. — Conus bei — 339. — Stilling'sche Theorie über — 51. 115. 119. 421. — Wesen der progressiven — 180. — Ursachen u. Behandlung der progressiven — 392. neueste Theorie der progressiven — 369. — Vortäuschung von — bei Schulkindern 189. — Ursachen u. Verhütung 287. — centrale Chorioiditis bei — 23. — Aderhautveränderungen bei — 392. — durch Exostose der Orbita 200 — u. Hornhautflecke 88. — elastische Fasern in der Sclera bei — s. Scl. — cavernöse Sehnervenatrophie und Dehiscenzen in der Sclera bei — 393. — Macula lutea bei — s. d. — traumatische — 374. 453. — Schul-, Bekämpfung 389. — klinisch-statisches über die — 458. — Druck-Massage bei — 60. — Correction 465. — Entstehung u. Behandlung 223. — Vollcorrection 217. 362. 381. 465. — u. ihre Behandl. 31. 96. 185. 314. — operative Behandlung hochgradiger — 30. 61. 198. 206. 215. 317 (Spätresultate). 318 (u. Netzhautablösung) 455. 461 (Spätresultate). 462 (erfolgreich). — neue Operation für leichte — 432.
Myxödem mit Opticusatrophie 359.
Myxom Glio — s. d.

N-Strahlung des lebenden Körpers 49.
Nachruf auf Abbe 62. — Brethauer 269.* — Chodin 146. 152. — Gayet 83. 88. 452. — Gradenigo 61. 438. — Hess. W. 313. — Hjort 93. — R. Köllicker 350. — Magawly 122. — Mules 314. — Panas 136. — Parinaud 125. 374. 443. — Schubert 313. — Schuleck 93. — Schweiger 258.* 337. — Tillaux 218. — de Vincentiis 374. — Wolfe 62.
Nachstar s. Cataracta secundaria. — Operation s. Cataract-Operation.
Naphtalin-Star 111.
Narben der Cornea s. d. — Schnitt- s. Vereiterung.
Narcose, Reflex der Cornea bei —; als beste Controlle 207. 208.
Nase(n)-Erkrankungen u. andere Organe 207. — Nachbarhöhlen der — s. Sinus. — Glaskörpertrübungen bei — Erkrankungen 216. — Rachenraum s. Adenoide, Vegetationen. — Augenleiden durch — Krankheiten 415.
Nebenhöhlen s. Sinus.
Nebennieren-Präparate. — Adrenalin 95; Nebenwirkung 219; bei Glaucom, Warnung 220; Wirkung auf Pupille u. Augendruck 281. — Suprarenin 95. 475.
Neger-Conjunctivitis vernalis bei — 428.
Nephritis s. Nieren.
Nerven, intrasklerale — Schleifen 243. — Licht- u. Farbensinn bei einigen — Krankheiten 441. — Sehstörungen bei — Erkrankungen des Systems 108. — Untersuchung des — Systems 17. — der Orbita s. d. — seltene Augenaffectionen bei — Leiden 141. — Pupillenstörungen bei — Kranken 16. 252. — Augenhintergrund bei Erkrankungen des — Systems 18. — Färbetechnik für das — System 16. — Zellen der Netzhaut s. Retina. — Markhaltige — Fasern s. M. — s. a. Moebius. Hysterie. Neurasthenie. Neurose.
Nervus Oculomotorius, Opticus, Infraorbitalis, Sympathicus, Trochlearis, Vagus s. d.
Netzhaut s. Retina.
Neugeborenen, Augeneiterung s. Blenn. neonat. — Retina-Blutungen beim — s. d. — Thränen bei — s. d. — Thränensackentzündung bei — s. d. — Keratitis traumatica bei — s. Geburt. — Pupillenverhältnisse beim — 247.
Neurasthenie, Augenstörungen bei —

155. — Licht- u. Farbensin bei — 441.
Neurectomie s. Neurotomie.
Neuritis optica, acute, toxische 149. — bei multipler Sklerose 192. — bei intracraniellem Tumor 464. — zusammen mit Facialislähmung 383. — Papillitis nach Warzenfortsatz-Operation 192. — während der Lactation 83. — bei Schädeldiformität s. d. — nach Blattern 138. — forensisch interessante — hereditaria 302. — bei Paratyphus 160. — bei Keuchhusten 414. — bei Arteriosklerose 90. 107. 191. 305. — bei Gelenkrheumatismus 415. — retrobulbaris: 430; mit Affection des Ciliarganglions 426; Strychnin bei — 93. 204; mit Farbensinnstörungen im Netzhautcentrum 302; bei Oberkieferhöhlen-Eiterung 205; toxica 440. — vorgetäuscht durch unregelmässigen Hornhaut-Astigmatismus 140.
Neuroepitheliom, Pseudo — der Retina 205.
Neurofibrillen in der Retina s. d.
Neurofibrom, plexiformes — des Oberlides u. der Orbita 145. — des Augapfels u. seiner Anhänge 200.
Neuroglia, des Auges 296. 344.
Neurologia, Darstellung des Sehnerven 71. — des Augenhintergrundes 387. — des Opticus 115. — der Retina s. d.
Neurom(a), Ranken — s. d. — spurium des n. infraorbitalis 144. — plexiformes der Lider 439.
Neuro-Myologie des Auges 281.
Neuron, Theorie s. Sehapparat.
Neuro-paralytische(s), Keratitis s. d. — Augensyndrom 89.
Neuro-Retinitis, bei Anämie 200.
Neurose, traumatische 191. 455. — traumatische, Farben-; Gesichtsfeld bei — 27; Perimetrie bei — 222; u. Angio — s. d. Unfallsbegutachtung 403. — s. auch Hysterie, traumatische.
Neurotomia, optico-ciliaris 149. — Netzhautpigmentirung nach — 419. — Regeneration der Ciliarnerven nach — 488.
Nicotin-Wirkung auf das oberste Cervicalganglion 83. — Oculomotoriuslähmung durch übermässigen — Gebrauch s. Tabak.
Nieren, Aderhaut- u. Netzhautablösung bei cyclischer Albuminurie 117. — Nephritis parenchymatosa bei einem Kind mit Retinitis albuminurica 218. — Kleinhirntumor bei — Leiden s. d. — s. a. Retinitis albuminurica, Iridocyclitis, Iritis.
Nitrobenzol, Gesichtsfeld nach — Vergiftung 157.
Nystagmus, zur Casuistik des — 255. — einseitiger 287. — Bulbus-Fixation bei — zur Besserung des Sehvermögens 142. — familiärer —, nur bei monocularem Sehen 191; einseitiger 395. — hysterischer 123. 124. — der vom Ohr ausgelöste — 233. — erworbener, cerebraler s. Trochlearislähmung.

Oberkiefer Höhle, Empyem s. Sinus maxillaris.
Objecte, leuchtende, Flächengrösse u. Reizwert 70.
Obliquus superior, angeborener Defekt (?) 200. — s. a. Trochlearis.
Occipitallappen, symmetrische Sklerose der — 221. — Hemianopie bei Verletzung des — 400.
Oculare, Stigmata in der Kriminalistik 25. — Hemiplegie s. d.
Oculist s. Augenarzt.
Oculomotorius-Lähmung, recidivirende 90. 199. — durch übermässigen Nicotingebrauch 141.
Oedem, Lid — s. d. — acutes — der Lider u. Bindehaut 433. — acutes angioneurotisches (Quinke) 443.
Oesophago- lacrimaler Reflex 421.
Oesophagus, Carcinom mit metastatischer Ophthalmie 28.
Ohr, der vom — ausgelöste Nystagmus 233. — Orbitalphlegmone nach Mittel — Entzündung 376. — Papillitis nach Warzenfortsatz-Operation bei Mittel — Eiterung 192. — freie Plastik aus der — Muschel 471.
Ohrfeige. Iritis nach —? 288.
Onkologie, der Bindehaut 78. — s. a. Geschwülste.
Operationen s. Augenoperationen. — Mund-Maske bei — 284.
Ophthalmi(a), sog. ägyptische s. Aegypt. — Electrische, Septische. Sympathische — s. d. — metastatische, bei Oesophaguscarcinom 28. — bei Blattern s. Variola. — gonorrhoische s. d. — nodosa 215. 375 (durch Raupen). — neonatorum s. Blennorrhoe.
Ophthalmologie s. a. Augenheilkunde. — Jahresberichte der — s. d. — gy, Zeitschrift 18.
Ophthalmologische(s) Notizen 79. — Jahrbuch (amerikanisch) 230.
Ophthalmometer s. Instrumente b.
Ophthalmometrische Messungen 84.
Ophthalmoplegie 449. — externe, beim Kind 31; congenital 145; durch traumatische Hysterie 320. — nach Schädelbruch, Trepanation 59. — einseitige gemischte 430. — totale, durch Trauma 475. — s. a. Augenmuskellähmung.
Ophthalmoskopie, Leitfaden z. Augenspiegelkurs 230. — Lehrbuch der — 475.

Optico-ciliare, Gefäße 243. — Vene 297.
Opticus. Atrophie des — congenitale 430. — bei Tabes dorsalis 152. — nach Blutverlust 154. — oder Glaucom? 213. — bei Akromegalie 349. — bei Myxödem 359. — nach Jodoformvergiftung 29. — bei Erysipel 456. — nach Metrorrhagie 221. — nach Meningitis cerebrospinalis 434 — bei Arteriosclerose s. Gefässerkrankungen. — bei Hydrocephalus u. Schädeldeformität 113. — bei Thurmschädel 158. 312. — bei hochgradiger Myopie 393. — Residualbündel im Tractus opticus bei — 464. — Antipyrin bei — 312. — durch Trauma 475. — Markhaltige Fasern bei — s. d. —
Opticus die Krankheiten des —, Literatur 495. — Amblyopie bei — Erkrankung s. Neuritis optica retrobulbaris. — Chiasma s. d. — Colobom 397. — auf multiple Sklerose verdächtige — Erkrankungen 192. — Erkrankungen bei Allgemeinleiden 474. — bei Arteriosklerose 90. 107. 191. 305. — Endotheliom 440. — fibro-endotheliomatöse Geschwulst des — u. seiner Scheiden 110. — gliöse Geschwülste 28. — primäre, intradurale Geschwulst 430. — Geschwülste, operative Behandlung 352; s. a. Krönlein. — primäre Geschwulst, Glio-Myolom 152. — kavernöse Entartung des — 22. — Gumma 244. 431. — bei Encephalocele orbitalis, anatomischer Befund 399. — Macularfasern-Verlauf im — 406. — Markhaltige Fasern s. d. — Neuroglia u. Axencylinder des — 71. 115. — Papille s. d. — papillomaculares Bündel s. d. — hämatogene Pigmentirung bei Sarcoma chorioideae 393. — Pigmentirung des — 415; bei Thieren 418. — Papille bei intracranieller — Durchschneidung 413. — centripetale Pupillenfasern im — 359. — Sclerose der — Fasern nach Netzhaut-Trauma 92. — technische Punkte bei — Untersuchung nach Marchi 28. — Verletzungen, direkte durch Querschüsse der Orbita 253; indirekte 253. 350; Compression des — durch Ueberfahrenwerden 359; durch Schuss mit Amaurose u. Wiederherstellung geringen Sehens 399; durch Schrotschuss 452.
Optik, Einführung in die medizinische — 17. — Lehrbuch der ophthalmologischen — 475.
Optische Bahnen u. Centren, Anatomie u. Physiologie 296. 344. — Orientirung s. d.
Orbita, die Krankheiten der —, Literatur 498. — Abscess s. u. Phlegmone. — Blutung. Exophthalmus s. E. — rezidivirendes Cylindrom 82. — Cyste u. Mikrophthalmus 25. 90. — mikrophthalmische Cyste der — 339. — Dermoidcyste, mit Mastzellen 71. — Cysticercus, der —, verkalkter 373. — Echinokokkus 61. 145. 418. 440. 475. — Encephalocele 372. — Endotheliom 440. — Fremdkörper der — 286. — Fremdkörper der — mit Thränendrüsen-Dislocation 142. — ungewöhnliche Fremdkörper-Verletzung der — 95. — Fremdkörper der — mit Eindringen in die Schädelhöhle 218. — Verletzung mit Tetanus s. T. — Geschwülste 443. — Diagnostik u. Pathologie von Geschwülsten der — 388. — Geschwulst-ähnliches Gebilde in einer leeren — 369. — Hydatidencyste 30. — Exostose der — 200. — Hyperostose der — 106. — Kankroid der — Gegend 360. — Lymphangioendotheliom 449. — Lymphom u. Lymphadenom der — 296. 468. — Moulage der —, neues Verfahren 87. — Mucocele 138. — Muskel- u. Sehnenapparat der — 422. — Nerven der —, Verletzung durch Kopfschüsse 86. — Neurofibrom der — 145. — Phlegmone, nach Mittelohrentzündung mit eitriger Dacryoadenitis 376; nach Furunkel 191; durch Sinusitis 475. — temporäre Resection der äusseren Wand der — s. Krönlein'sche Operation; oder permanente 457. — Geschwülste der — s. a. Retrobulbär. — Sarcom 138. 172.* u. 349 (nach Krönlein exstirpirt) 211. 420 (Röntgenstrahlen) 434 (Kind) 448. 449 (Structur). — Melanosarcom 198. — Schussverletzung s. d. — Tumor der — mit einseitigem Exophthalmus 78. — Pathogenese der traumatischen — Erkrankungen, Emphysem, Hämorrhagie 413.
Orbital(e), Meningocele 79. — Nekrose des — Inhaltes nach Trauma 467. — Schussverletzung der — Gegend 191. — Plastik für Glasauge s. G. — Fractur des — Bodens 216. — Zellgewebsentzündung s. Orbita. Phlegmone.
Orientirung, optische u. statische — 315.
Osmose s. Glaucom.
Ossification s. Verknöcherung.
Osteom s. a. Hyperostose, Exostose.
Oxycephalen s. Schädel.

Palpebra s. Lid.
Panas-Denkmal 17. — -Nachruf 136.
Pannus-artige Hornhauterkrankung 70. 232.
Panophthalmitis tuberculosa 409. — mit tödtlicher Meningitis 418. — sympathische Ophthalmie nach 429. — durch Bacillus subtilis 437.
Papilla nervi optici, Aplasie 414. — angeborene schwarze Pigmentirung 24. — Drüsen der — 114. — Pigmentirung

415. — Fibrom 55. — subretinaler Tumor nahe der — (? Sarcom) 105. — Sarcom der — 107.
Papillarbildungen der Chorioidea s. d.
Papillitis s. Neuritis optica.
Papillom des Limbus 61. — der Conjunctiva 141. 310. — der Caruncula lacrymalis 215.
Papillo-Epitheliom, epibulbäres 431.
Papillo-maculares Bündel-eigenartiger ophthalmoskopischer Befund 415. — pathologische Anatomie 419.
Paracentese 136. 476. — Hornhaut- nach — 83.
Paraffin-Injection, Gefahren der — 104, 106. — in die Augengewebe, experimentell 437. — gegen Entropium 439. — in menschliche Gewebe, Präparate 466.
Paralacrymale s. Thränensack.
Parallactische Verschiebung s. Scheinbewegung.
Paralyse, Augensymptome bei progressiver — 151. — Farben- u. Lichtsinn bei progressiver — 441.
Parasiten des Auges, Literatur 501. — der Linse bei Fischen 387. — s. a. Bandwurm, Cysticercus, Demodex, Echinococcus, Fliegen, Hydatiden, Pilze, Trematoden, Uncinariasis. — Statistik, Einfluss der Fleischbeschau 64.
Paratyphus Neuritis optica bei — 158.
Parinaud'(s) Conjunctivitis s. d. — Nachruf auf — 125. 374. 453.
Pathologie, experimentelle des Auges, Fortschritte 482.
Pathologisch-Anatomisch s. d.
Patrone s. Pulver.
Pemphigus conjunctivae 64. 200. 204. 353.* 360. — des Respirations-Tractus mit Erscheinungen von Seiten der Conjunctiva 138.
Perforation, doppelte s. Verletzungen. Eisen.
Perimeter-Photometer 311.
Perimetrie s. Gesichtsfeld.
Periskopische Linsen 414.
Peritomie bei Corneitis u. anderen Hornhautaffectionen 211.
Phänomen, Entoptisches s. d.
Phlegmone des Lides, der Orbita, des Thränensackes s. d.
Phorometer für Lese-Entfernung 29.
Photographie des Augenhintergrundes 217. 446. 472. — Diapositive u. mikrophotographische Aufnahmen von Augenpräparaten 233.
Photometer, Perimeter 311.
Photopsie bei starken Exspirationen 145.
Photophobie bei Migraine s. d.
Phthisis bulbi, kometischer Erfolg durch Tenotomie u. Tätowirung 124.
Physiologie des Auges, Literatur 478. — des Pupillarreflexes s. d. — der Retina s. d. — Handbuch 74. 107. 296. 382 (Gehirn). — des Formensinnes 244. — der Augenbewegungen s. d. — der optischen Bahnen u. Centren 296. 344. des Cephalopodenauges 314.
Pigment, Streifen in der Macula 205. — auf der Iris s. d. — Epithel der Retina, Iris s. d. — -Flecke u. -Tumoren der Bindehaut 288. — -Flecke der Cornea 293.* — Degeneration der Retina s. Retinitis pigmentosa.
Pigmentirung, angeborene, der Pupille 24. — excessive — am Menschenauge 461. — der Retina s. d. — des Opticus s. d. — s. a. Melanosis.
Pilze in der Hornhaut s. Keratomycosis. s. Streptothrix.
Pincette, Lid — s. d.
Pinguecula, Aetiologie 150. 287.
Pink eye 138.
Plica semilunaris, Cysten der — 320.
Plinius, war — trachomkrank? 462.
Pneumokokken s. Bacillen. — Serumtherapie (Römer) s. d.
Pocken s. Variola.
Polioëncephalitis, Ophthalmoplegie u. Blindheit bei — 31.
Poliomyelitis anterior acuta mit oculopupillären Symptomen 320.
Pollantin bei Heufieber s. d
Polyp im unteren Thränenröhrchen 143. 414.
Pons-Gliom mit Augensymptomen 214.
Portugal, die Blindheit in — 314.
Präparate s. Anatomische. — Photographie s. d.
Praktische Winke 282.
Presbyopie u. Accommodation 144. — Schiessvorrichtung für — s. Schiessbrille.
Primäraffect s. Syphilis.
Prismen Nummerirung 200. — Apparat von Reymond 445.
Probirbrille mit verstellbaren Bügeln 394.
Projection, Stereoskopie u. — 86.
Protargol bei Blennorrhoea neonatorum 280. — bei gonorrhoischer Ophthalmie 468. — bei Augenleiden 475.
Prothese s. Glasauge.
Pseudo-phakia fibrosa 394. — Tumor, cerebraler 395. — entzündliche Geschwulst der Cornea 40.* — Colobom s. d. — Pterygium s. d. — Glaucom s. d. — Neuroepithelion s. d. — Symptome Basedow'scher Krankheit s. B. — Diphtherie-Bazillen s. B.
Psycho-physisches Grundgesetz 184.
Psychose s. Geisteskranke.
Pterygium, Aetiologie 150. 287. 248. — Papillom u. Carcinom auf dem Boden eines — 79. — Pseudo-, geheilt durch Transplantation 427. — pathologisch-anatomische Differentialdiagnose 112.

Ptosis u. Lidödem bei Scharlach 218. — Mitbewegung von Lid u. Kiefer bei — s. M. — entzündlichen Ursprungs, operirt nach Motais 89. — Operation 64. 85. durch Resection des Tarsalknorpels 92; bei angeborener Pt. 235. 397. 445 (congenita). 449 (paralytica). 455. 465 (Motais). — Levatorvornähung 128. 397.

Pulmonal-Arterie s. Gefässerkrankungen.

Pulver-Körner in der Cornea nach Patronen-Explosion 106.

Pupillarrand, hyaline Degeneration des — 20.

Pupillarreflexe, Pupillenprüfung u. — 152. — bei Lidschluss 152. — Physiologie des — 19. 109. — Prüfung des — 224. — Bahnen des — 184. — Centrum u. Bahnen 281. — directer u. consensueller Licht — 52. — hemianopischer — 206. — Abhängigkeit von der gereizten Netzhautfläche 220. — Empfindlichkeit der Netzhaut, Abnahme vom Centrum zur Peripherie 247. — Alkoholwirkung auf die — 223. — Zeit-Bestimmung des — bei einzelnen Psychosen u. Nervenkrankheiten 252. — Synergie von Accommodation u. — 380.

Pupille(n), Adrenalinwirkung auf die — 281. — die — bei entzündetem Auge 138. — Bahnen s. a. Pupillarreflexe. — doppelte Kreuzung der centripetalen — u. Lid-Bahnen 159. — die — Bewegungen 437. — Dilatator — 52. 279. 341 (angeborener Mangel). — Sphincter s. Iris. — centripetale — Fasern im Opticus 359. — Differenz 143. — Verhalten der — nach Entfernung der Grosshirnhemisphären u. s. w. bei Reizung der Medulla u. s. w. 21. — Hemmungscentrum der — in der Medulla 51. — bei intracranieller Opticusdurchschneidung 413. — bei Convergenz u. Accommodation 247. — Grösse bei Skiaskopie 429. — beim Neugeborenen 247. — Lichtreaction der — s. Pupillarreflex. — Innervation 92. — das mortale — Phänomen 245. — Schema zur subjectiven — 206. — angeborene entzündliche Ektopie der — 407. — Membran, persistirende 118 u. 347 (der Hornhaut adhaerirend) 466. beim Foetus 339. — paradoxe — Erweiterung 160. — Prüfung u. Pupillarreaction 152. — tonische Reaction lichtstarrer — 95. — Reaction s. Pupillarreflex. — Respiratorische — Bewegung 54. — Trigeminus-Beziehungen zur — 280. — Starre: traumatische, reflectorische 155. — Symptome bei Poliomyelitis 320. — Störungen bei Geistes- u. Nervenkranken 16. — Grösse bei einzelnen Psychosen u. Nervenkrankheiten 252. — Weite der direct u. consensuell reagirenden — 246.

Pupillometer 424.

Quecksilber hohe — Gaben bei perforirenden, infiltrirten Augapfel-Verletzungen 117. — Cyanid bei Infection 125. 218. — u. Jod combiniert 214. — Injectionen u. die sog. parasyphilitischen Affectionen 309. — Oxycyanat, Wirkung auf Instrumente 398. — s. a. graues Öl.

Radiotherapeutische Behandlung — Augenschutz bei — 351. — von Carcinomen 375.

Radium-Darstellung u. Eigenschaften 58. 75. — das — u. die Radio-Activität 136. 177. — Wirkung aufs Auge 20. 94. 149. — in der Augentherapie 390. — bei Trachom 223. 362. 378. 405. 407. 408. — Heilwirkung 310.

Rankenneurom des Lides 21.

Raupenhaare s. Ophthalmia nodosa.

Rechtsäugigkeit 210.

Reclination s. Cataract-Operation.

Rectus(i) internus-Lähmung, als Seitenwände 378. — externus, Lipom des — 143. — inferior, angeborener Defect 200. 380 (Heilung durch Operation). — Vorlagerung der Mm. — 212. — Verkürzung der Mm. — (Tecking-Operation) 213.

Reflex, Lid —, Pupillen —, Supraorbital — s. d.

Refractiometer 337.

Refraction(s)-Anomalien, Literatur 496. — Vererbung abnormer — 182. — neue Bestimmungsmethode 86. — eine Methode zur — Bestimmung im umgekehrten Bild 179. 402. — Bestimmung: beim Militär 222; mit Skiaskopie s. d.; mit leuchtendem Punct 447; Muskelgleichgewichtsprüfung bei 427. — Anomalien: durch Autosuggestion s. d.; als Ursache von Migräne s. d. — Beziehung der Hornhautkrümmung zur — 463.

Refractometer, Differential — 394.

Regenbogenhaut s. Iris.

Reggio Calabria, Trachom in — 452.

Reichenberg, Augenspital in — 126.

Reizwert leuchtender Objecte 70.

Respiration-Tractus, Pemphigus s. d.

Retina, Ablösung der — Aetiologie 77. 448. — Casuistik 64. 210. — künstlich erzeugt 51. — Doppeltsehen besonderer Art bei — 283. — Pathogenese der spontanen — 87. — bei cyclischer Albuminurie 117. — mit auffallend starker Verdickung u. Schlängelung der Gefässe 200. — bei Entzündung des Sinus frontalis, geheilt 142. — doppelseitige — mit Drucksteigerung bei Retinitis albuminurica gravidarum 304. — frühzeitige, bei Sarcom der Chorioidea 305. 349. — bei Sumpffieber 26. — bei Myopie-Operation s. d. — traumatische: Spätdiagnose

119. 402; Spätablösung 279. — über — mit Wiederanlegung 456. — Anlehnung der — nach Spontanresorption einer Secundärcataract 59. — über die Behandlung der — 137. — Behandlung nach Dor 92; mit Scleralresection nach Müller 156. 236; nach Deutschmann 198. 362. 411 (geheilte, metastat. Aderhautcarcinom). — Druckverband bei — 244. — Heilung mit Punction u. Cauterisation 433.

Retina, die Krankheiten der —, Literatur 495. — Anaesthesie 212. — Angioneurosen der — 222. 320. — Angiomknoten mit Gefässneubildung in der — 389. — Umkehr der Bilder der —, erster experimenteller Nachweis 83. — Bild, Umkehr des, bei den Vertebraten 283. — Bindegewebe hinter der — s. Angeboren. — Blutungen: infolge Thorax-Compression 21; bei Meningitis syphilitica 70; bei perniciöser Bandwurmanaemie 79; als erstes Zeichen von Diabetes 213; während der Geburt entstanden u. Gliom 223. 241. — Centralarterie s. d. — Centralvene, s. d. — Circulation, Wiederherstellung durch Anastomosen 312. — Colobom 427. — Corpora amylacea in normaler 78. — Cyanose 311. — Diffusionsströme, Wirkung auf die — 51. — Gefässe u. Gefässerkrankungen s. d. — gliöse Geschwülste 28. — Eisen in der — eingeheilt 298; s. a. Macula lutea. — Elektromotorisches Verhalten der — s. E. — Embolie s. d. — Erkrankungen der — bei Arteriosklerose 90. 107. — Erkrankungen der — bei aneurysmaartigen Bildungen der Retinalgefässe 115. — Erkrankungen bei Allgemeinleiden 474. — Erkrankungen s. a. Retinitis. — Farbensinnstörungen im Centrum der — 302. — Gliom s. d. — Geschwulst besondere, subretinale 105. — Elektive Functionen des Pigmentepithels u. der — 390. — Färbungsunterschied der belichteten u. unbelichteten — 450. — Entwicklungsstörungen der — analog der Makro- u. Mikrogyrie des Gehirns 241. — hämorrhagischer Infarct der — 366. — Apoplexie der — (Michel) 371. — Arterien- u. Capillarpuls der Retinalvenen 395. — Lichtwirkung auf die — 107. — Hyperaesthesie der — 423. — fibrilläres Oedem der — nach Contusion 413. — Leistungen der — als Function der Zeit 26. 86. — völlige Losreissung der — vom Sehnerven nach Bulbusverletzung 116. — Macula lutea s. d. — Markhaltige Fasern in der — s. M. — Markschwamm s. Gliom. — Neurofibrillen in den Ganglienzellen der — bei Selachiern 394. — Pseudoneuroepitheliom 205. — Neuroglia der —, Pigmentirung u. Wucherung 242. 347. Rosettenbildung von Neuroglia bei entzündlichen Processen 414. — Nervenzellen der — unter physiolog. und patholog. Verhältnissen (Blendung) 94. — zur Physiologie der — 96. — die Elemente der — u. die Dreifarbentheorie 462. — Pigmentirung der —: 75. 136. 177; vom Glaskörperraum 416; nach Resectio opticociliaris 419. — Pigmentdegeneration s. Retinitispigment. — Sehzellenschicht der — bei der neugeborenen Katze 419. — Sehpurpur s. d. — Stäbchen u. Sehpurpur 159. — Stäbchen u. Zapfen der —, Function 221; Querschnittsform 347. — Zapfen-Kernung 446. 453. — gekernte Aussenglieder der Sehzellen 474. — ungewöhnliches Verhalten der — bei zwei Schwestern 31. — Verletzung, Opticusfasern-Sclerose s. O.

Retinitis-albuminurica: Netzhaut-Läsionen u. anderer Organe 80. 152; bei Nephritis parenchymatosa bei einem Kind 218; bei jungen Individuen 91; neuritische Form 218; Pathogenese 252. — albuminurica gravidarum mit Netzhaut-Ablösung 304. — chronica (Hippel) 468. — diabetica 91 (Prognose u. diagnost. Wert). — hämorrhagica nach Unfall 371. — pigmentosa: bei Zwillingen 60; einseitige 205; u. Glaucom 251; an Hand von 46 Fällen 458. — proliferans, Anatomie 73. 450. — proliferans 138. 200. 208. 449. — punctata albescens 209. 314; congenita 219. — schwere — centralis luetica 157. — syphilitica 451. — bei Abducenslähmung s. d. — s. a. Chorio-, Neuro-.

Retinoskopie 349.

Retraction s. Augenbewegungen.

Retrobulbäre - Neuritis optica s. d. — Geschwülste, Entfernung nach Knapp'scher Methode 198, — s. a. Krönlein'sche Operation. — Erkrankungen (Blutung bei Barlow'scher Krankheit), Erkennung durch Röntgenstrahlen 191.

Rheumatische Augenmuskel-Affection, Tritis, Tenonitis s. d.

Rheumatismus, Neuritis optica bei — 415.

Rind-Augentuberculose beim — 867. — Thränendrüse des — 394.

Ringscotom bei Hemeralopie 297. 345.

Römer'sches Serum s. d.

Röntgenstrahlen zur Fremdkörper-Localisation 224. 319. — Wirkung auf das Auge 20. 94. — Schutz des Auges bei Behandlung mit — 351. — wichtiger Befund durch — bei Schrotschuss ins Auge 158. — bei retrobulbären Erkrankungen 191. — Einfluss der — auf einige Augenkrankheiten 447. — Lymphom,

geheilt durch — s. d. — bei Lidcarcinom 198. 211. — bei Thränensackcarcinom 282. — bei Gehirngeschwulst (Diagnose) 380. — bei Trachom 403. 405. — bei Orbitalsarcom 420. — neue biologische Wirkung 471.
Rothschild, Adolf von — 's Augenklinik 466.
Ruhr, eitrige Conjunctivitis u. Iridocyclitis nach — 23.
Ruptur der Chorioidea, Corneoskleralgrenze, Sclera s. d.
Russen, Hemeralopie bei —, Tataren u. s. f. 64.

Säugetier-Auge, das 432.
Salicylsaures Natron, subconjunctival, bei rheumatischer Iritis 124.
Salpetersäure, in der Augenheilkunde 212.
Salz-Lösung, Filtration durch die Vorderkammer 310. — Zucker — s. d.
Sammelbilder s. Scheinbewegung.
Santonin, Gelbsehen durch — 78.
Saprophyten, Einfluss bei der Augen-Infection 444.
Sarcom, der Caruncula, Chorioidea. Conjunctiva, Epibulbäres, Gehirn, Iris, Lider, Orbita, Papilla optica, Sinus frontalis, Thränendrüse, Uvealtractus s. d. — durch Trauma 307. — Lympho — s. d. — s. a. Alveolär-, Fibro-, Leuco-, Melano-.
Scalpell 215.
Schädel, Augenläsionen bei — Missbildungen (Oxycephalen) 230. 312. 343. — hochgradiger Exophthalmus u. Sehnervenatrophie bei — Deformität (Thurm-) 113. — Thurm — u. Sehnerven-Atrophie 158. — Neuritis optica bei Thurm — (Spitzkopf) 312. — Cholesteatom der — Basis 297. 306. — Bruch, Trepanation s. T.
Schanker s. Syphilis, Primäreffect.
Scharlach, Ptosis, Lidödem, Sinus-Thrombose bei — 218.
Schattenprobe s. Skiaskopie.
Schaumzellen in epibulbärem Tumor 374.
Schein, s. a. Pseudo. — Linse s. d.
Scheinbewegung, parallactische Verschiebung u. — in Sammelbildern binocular verschmolzener Halbbilder 118.
Schichtstar s. Cataracta zonularis.
Schielen, das — 16. 89. 434. — Aetiologie, Pathologie u. Behandlung 89. 154. 457. — Uebercorrection von Convergenz — ohne Operation 30. — convergirendes intermittirendes — 282. — chirurgische Behandlung des paralytischen — 82. — paralytisches, durch Keilbeinfractur 426. — Messung des — 102.* — Stereoskopische Behandlung 208. — Trainiren der Augenmuskeln 142. — Mechanotherapie des — durch das Diploscop von Rémy 309. 457. — die in den letzten 15 Jahren in der Giessener Augenklinik beobachteten Fälle von — 469.
Schieloperation, bei paralytischem Sch. 244. — die — 81. 149. — zur Technik 299. 386 (Vor- u. Zurücknähung, Messinstrument) 423. — Erfolg einer seltenen —, nach 32 Jahren 335.* — des paralytischen Sch. 82. — Verkürzung der geraden Augenmuskeln (Tecking-Operation) 213. — Verkürzung der Augenmuskeln mit Erhaltung ihrer Sehnen 139. — neue Operation, Muskelverlängerung 284. 423. — Tenotomie nach Panas 152. 396. 434. — Vorlagerung der Mm. recti 212. 216.
Schiessbrille, Spiegelvisir-Vorrichtung für altersweitsichtige Schützen 394.
Schläfen, Schuss s. d.
Schlaf, Mittel, neues Isopral 468.
Schnitt-Narbe s. Vereiterung.
Schnittwunde s. Verletzung. — der Cornea s. d.
Schrot-Schuss s. d. — Korn-Wanderung im Auge 77.
Schubert, Nachruf 313.
Schütze, altersweitsichtige s. Schiessbrille.
Schulärztlich s. Schule.
Schul(e), das — Arztwesen in Deutschland 231. — augenärztliche u. hygienische — Untersuchungen 16. 52. — hygienische Beobachtungen, Steil- u. Schrägschrift 309. — Hygiene der Augen in — 454; in mexikanischen — 28; in der Communal- zu Montpellier 89. schulärztliche Thätigkeit u. Augen-Untersuchungen 222. — Notwendigkeit jährlicher Augenuntersuchungen in der — 91. — Myopie, Bekämpfung 389. — Verschlechterung der Sehkraft während der — Zeit 140. — Einfluss der — auf Auge u. Wirbelsäule 206. — Tagesbeleuchtung der — Zimmer 183. — Tages-Lichtmessung s. L. — Vortäuschung von Myopie bei — Kindern 189.
Schuleck, Nachruf 93.
Schuss-Verletzungen des Auges, Kasuistik u. Statistik 253. 320. — directe Verletzungen des Opticus durch Quer — der Orbita 253. — Verletzungen 71. 191 (Orbitalgegend u. Auge) 215 (penetrirende) 399 (Amaurose u. später geringe Sehkraft). — Panophthalmie nach — Verletzung, Bacillus subtilis 211. — Kopf — Verletzungen der Orbitalnerven 86. — Verletzung der Orbita, Kugelentfernung mit Erhaltung des Bulbus 216. — pulsirender Exophthalmus nach Schläfen — 202. — kleine Schrot-Ver-

letzungen des Auges 29. — Schrotkorn-Wanderung s. d. — wichtiger Röntgenbefund bei Schrotverletzung 158. — die Schwanzschraube des Gewehres in der Ophthalmologie 216. — Hemianopie nach Schläfen — 284. — Augenverletzungen bei Schläfen — 377. — Iris-Zerreissung bei — 430. — Opticus-Verletzung durch Schrot — 452. — s. a. Pulver.
Schutzapparate des Auges 75.
Schutzbinde, verbesserte Augen — 308.
Schutzbrille s. Brille.
Schwachsinn, Sehorgan u. jugendlicher — 157.
Schwangerschaft s. a. Retinis albuminurica gravidarum. — Unterbrechung wegen Augenerkrankung s. Abortus. — Augenuntersuchung in der — 407. — Keratoconus u. — 452.
Schwanzschraube, des Gewehres s. Schuss.
Schwarze Augenbinden 309.
Schwefeldioxyd, Verletzung der Hornhaut 71.
Schwefelsäure-Verbrennung des Auges 82.
Schweigger, Nachruf 258.* 337.
Schwein, Cyclopenauge beim — 191. — Augentuberculose beim — 367.
Schwindel s. Trochlearis.
Schwitzkur bei Augenkrankheiten 434.
Sclera, die Krankheiten der, Fortschritte 493. — Durchbeleuchtbarkeit 209. — Colobom 348. — Trepanation der — bei schmerzhaftem Glaucom 204. — isolirte Tuberculose der — 84. — subconjunctivale Ruptur der — 220. 351. — bei hochgradiger Myopie 393. — elastische Fasern in der — myopischer Augen 232. 287. 348. 369. 393. — Nervenschleifen in der — 243. — Niete in der — 395.
Scleralresection s. Retina, Ablösung.
Scleritis, recidivirende 376. — einseitige, annuläre — mit pathologischem Befund 462.
Sclero-Keratitis s. d.
Sclerodermie der Lider 71.
Sclerose, der Sehnenfasern s. Opticus. — — Augenhintergrund bei multipler — 191. — auf multiple — verdächtige Sehnerven-Erkrankungen 192. — symmetrische — der Occipitallappen 221. — der Cornea s. d.
Sclerotomie bei Glaucom s. d.
Scotom s. Skotom.
Scrofulose, in der Augenheilkunde 181.
Secretgranula s. Thränendrüse.
Secundär-Cataract, Glaucom s. d.
See-Alpen, Adria — Küste s. Klima.
Seh-Kraft u. -Vermögen s. Sehschärfe. — Act, centraler 379. — Hügel, einseitige Herd-Erkrankung 379.
Sehapparat, Aufbau des cerebralen — im Lichte der Neuron-Theorie 91.
Sehcentrum, das 481. — Trepanation s. d.
Sehen, monoculares u. binoculares — s. d. — das directe — 218. — das Aufrecht —, Theorie 410. — in Zerstreuungskreisen 152. — Lernen blindgeborener, operirter Menschen 248. — das — mit Cylindergläsern 299.
Sehfähigkeit in verschiedenen Abständen bei diffusen Trübungen u. unregelmässigem Astigmatismus 418.
Sehfeld, corticales — u. Augenmuskeln 185.
Sehkraft-Wiederkehr in amblyopischem Auge 207. 428.
Sehnen, Augen — apparat 422. — Scheere 455.
Sehnerv(en) s. Opticus. — Entzündung s. Neuritis optica. — Kopf s. Papilla nervi optici.
Sehorgan u. jugendlicher Schwachsinn 157. — u. Mal-Technik s. d. — Erregungsvorgang im — 183. — Functionen u. Erkrankungen im — 447.
Sehproben s. a. Instrumente b. — Einführung der — in die Augenheilkunde 256. — Constructionsprinzip 212. — in Complementärfarben 424.
Sehprüfung, der Eisenbahn-Angestellten s. d.
Sehpurpur 107. — im Fledermaus-Auge u. Netzhautstäbchen 159. — ähnliche Substanz im Cephalopodenauge 315.
Sehschärfe, Prüfung mit Puncten 418. — Bestimmung, Vereinheitlichung 398. — s. a. Instrumente b. Sehproben. — über die — des menschlichen Auges 410. — u. Circulation 32. — Unfalls-Beschädigung, Bewertung s. U. — in der Schule s. d. — Besserung durch Hornhauttätowirung 461. — Bestimmung vom Standpunkt des Truppenarztes 222. — in der Nähe, Bestimmung mit photographisch verkleinerten Leseproben 242.
Sehstörung(en), bei Erkrankungen des Nervensystems s. N. — nasalen Ursprungs bei Sinus-Erkrankungen s. Sinus. — durch Autosuggestion 118. — nach Blutverlust s. d. — durch Ermüdung 310. — u. Invalidenversicherungs-Gesetz 408.
Sehzellenschicht der Retina s. d.
Seitenketten-Theorie 17. 190.
Seitenwender s. Rectus internus.
Selachier, Neurofibrillen in den Retinalganglienzellen der — 394.
Selbstmordversuch mit Cocain 95.
Senil s. Alter.
Septische, Ophthalmie u. eitrige Hepatitis bei Diarrhoe 283.
Serum, Forschung u. Pathogenese der Cataracta senilis 240. — Therapie in

der Augenheilkunde 31. 314; bei infectiösem Hornhautgeschwür 60; bei Heufiber s. d. — Römer'sches Pneumokokken — bei Ulcus serpens 77. 114. 371. 382. 410. — Jequiritol — s. d. — s. a. Seitenketten. — Aggressine der Pneumokokken 391. — Wertbestimmung des Pneumokokken 393. — elektive Functionen des Pigmentepithels u. der der Retina 390. — Antistaphylokokken — in der Augenheilkunde 465. — bei Dacryocystitis 422.

Sexualorgane s. Geschlechtsorgane.

Sharp, Samuel 256.

Sicilien, Trachom in — 455.

Siderosis s. Verrostung.

Sideroskop 96. — verbessertes — 180. 247.

Signacula medicorum ocularium 278.

Signal-Licht s. Farbensinn. — Zeichen-Serie 212.

Silber-depots in der Cornea 92. — neue — Salze 309. — Salze s. Argentum, Argyrol, Itrol, Kallargol.

Simulation, einseitige 28. — bei Unfall s. d.

Sinnesfunctionen, Farben-Empfindung u. — 32.

Sinus, Ursachen, Symptome u. Complicationen der Nebenhöhlen-Erkrankungen u. Beziehungen zu Augenleiden 207. — Thränensack-Phlegmone u. -Fistel u. Nasen-Nebenhöhlen-Eiterung 192. 199. — innere Augenerkrankungen, Uveïtis, bei Erkrankungen der Nasen-Nebenhöhlen 412. — Sehstörungen bei Erkrankungen der Nachbarhöhlen der Nase 108. 118. 231. — Gesichtsfeld bei Nasen-Nebenhöhlen-Eiterung 191. — Augenmuskellähmungen nach — Operationen 248. — frontalis: Entzündung mit Netzhautablösung, geheilt 142; Blutcyste im 440; Mucocele 442; Spindelzellensarcom 51. — frontalis u. ethmoidalis, chronisches Empyem mit Exophthalmus 413. — ethmoidalis: Mucocele 442. — maxillaris: Empyem mit Neuritis retrobulbaris 303; Dacryocystitis nach Radicalcur des 372. 422; Gabelzinke, durch Lid u. Auge eingestossen, 14 Jahre lang im — 427. — Sphenoidal-Abscess 215. — Orbitalabscess durch — itis 475. — cavernosus, Thrombose s. d.

Skiaskineskopie 86.

Skiaskop s. Instrumente bei.

Skiaskopie die — u. ihre praktische Anwendung 337. 362. — neue Theorie 118. 121. — Pupillengrösse bei — 429. — Theorie 81. 104. 128. 219 (entoptische) 411. 418.

Sklera u. **Sklerose** s. Scl.

Skotom, centrales — bei Amblyopie s. d. — Flimmer — s. d. — die Untersuchung auf centrales — 246. 412. — Ring — bei Hemeralopie 297. 345.

Skotometrie mit unterbrochenem Strich 394.

Smallpox s. Variola.

Sozialer Wert verletzter Augen s. Unfall.

Sonne(n), Vergrösserung s. d. — Finsternis vom 30. VIII. 1905 455. — Licht, Macula-Veränderung durch — 345.

Spasmus nutans Pathogenese 225.*

Speichel, Infection von Hornhautwunden durch — 307.

Sphenoidal s. Sinus.

Sphincter der Iris s. d.

Spiegel-Stereoskop s. d. — Visir s. Schiessbrille.

Spirochäten s. Syphilis.

Splitter s. Eisen.

Stäbchen der Retina s. d.

Stahl s. Eisen. Magnet. Sideroskop.

Staphylokokken s. Bacillen. — Serum s. d.

Star s. Cataract. — Stich s. Catar.-Operation, Geschichte. — Geschichte der chirurgischen — Behandlung, Ueberblick s. Cataract-Operation.

Statistik der Blindheit, Enucleation, Cataract-Operation, Iritis, des Trachoms s. d. — s. a. Augenheilanstalten.

Stauungspapille Pathologie u. Pathogenese 202. 243. 302. — Pathogenese 127. 221. — Entstehung u. klinische Bedeutung 155. — Rückbildung der — bei Hirntumoren 183. — bei multipler Sklerose 191. — geheilte, postmeningitische 284. — einseitige, durch Hirngeschwulst 297. 306.

Steilschrift s. Schule.

Steinbildung in den Thränenröhrchen 312.

Stereoskop, Körperlichsehen im Spiegel — u. im Doppelveranten 113. — Untersuchung des Gesichtsfeld-Centrums vermittelst des — 230. — neues 393.

Stereoskopie u. Projection 86.

Stereoskopische Bilder, Scheinbewegung 113. — Behandlung des Schielens 208. — Uebungen, Bilder für — 229. — Nebenwirkung von Cylindergläsern 416.

Stickstoff-Oxydul, Gesichtsfeld bei — Vergiftung 157.

Stirnbein-Höhle s. Sinus.

Stockholm s. Augenheilanstalt.

Stoffwechsel der Krystallinse s. Linse.

Stovain 372. 473.

Strabismus u. **Strabotomie** s. Schielen u. Schieloperation.

Strahlen verschiedener Wellenlänge, physiologische Wirkung 183.

Strahlung, N — s. d.

Streptokokken s. Bacillen.

Streptothrix, Hornhautgeschwür durch — 147. — Erkrankungen des Auges 395.

Stricknadel-Stück, 22 Jahre im Bindehautsack 381.
Stroma der Uvea s. d. — Zellen der Iris s. J.
Struma u. Cataract 151.
Strychnin bei Retinitis diabetica 93. — bei Sehnerven-Erkrankung 204. — bei Tabakamblyopie 462.
Studenten, Augenstörungen bei — 28. — Augen der Theologie — in Tübingen 467.
Subconjunctivale(r) Cysticercus s. d. — Dermo-Lipom 141. — Ecchymosen, Prognose 59 — lipomatöse Tumoren 186. Kochsalzinjectionen 309. 413. — Graues Oel als Ersatz — Injectionen 59. — Injectionen bei Keratoconus s. d. — Injectionen: 397; benzoësauren Lithions gegen Hornhautflecke 60; von Jodkalium bei Cataract 123; von salicylsaurem Natron bei Iritis 124; von Quecksilbercyanid bei Infection 125. 219. — u. temporale Injectionen bei Iritis 88. — Jodjodür-Injectionen bei Glaskörperblutung 309. — Zucker-Salz-Injectionen 210. — Luft-Einblasungen s. d. — Ruptur der Sklera 220. 351.
Subcutane Kochsalzinjectionen 61.
Sublamin 396.
Subluxation s. Linsenluxation.
Suggestion, Auto — s. d.
Sumpffieber s. Malaria.
Supraorbitalreflex 380.
Suprarenin s. Nebenniere.
Symblepharon, totale beider Lider, Operation für Glasauge 201. — Fornixbildung bei — mit Epidermis-Lappen 201. — totale, Operation: mit Thiersch'schen Transplantationen 202. 427; nach May 206; mit Prothese 231; nach Ollier-Thiersch 376; nach Wolff 397.
Sympathicus, Pathologie des Hals — 70. — Resection des — Cervicalganglion bei Glaucom 90. 207. 422. — Resection des Hals —, Einfluss auf die Vernarbung von Augapfelwunden 379. — Exstirpation des obersten Halsganglion, Experimente 445. — Nicotin-Wirkung auf das oberste — Cervicalganglion 83.
Sympathische Amblyopie 140. 445.
Sympathische Ophthalmie, Literatur 494. — die — 90. 434. — nach Panophthalmitis 429. — bemerkenswerter Fall 191. — geheilte 339. 415. — Prophylaxe, Blindenstatistik 339. — Häufigkeit u. Heilbarkeit 72. — durch atrophisches Auge nach 20 Jahren 454. — seltene Formen 124. — Casuistik u. pathologisch-anatomische Untersuchungen 348. — s. Weichstar u. Bemerkungen über — 97.* — Cytotoxine in der Pathogenese der — 285. 414. — Toxin u. andere Theorien 64. — Uebertragung auf venösem Wege 124.
Synechotomia anterior 451.
Syphilis des Auges u. seiner Adnexe 16. 457. — congenitale — des Auges 83. — Impfungen mit Cytorhyctes luis 250; mit Lues-Material 307. — Spirochaeten 361. 471. — vererbte und erworbene an dem gleichen Patienten 427. — s. a. Keratitis, Meningitis, Iritis, Retinitis. — foetale Pathologie des Auges bei hereditärer — 446. 454. — Keratitis bei hereditärer — s. K. — hereditäre — des Auges 451. — syphil. Ulceration der Cornea 310. — der Cornea, seltene Form 376. — parasyphilitische Affectionen 309. — persistirendes Lidoedem durch — 421. — Primäraffect: der Conjunctiva 29. 88. 91; am Lid 337. 361. 436 (beiders.). — sog. Gummata des Ciliarkörpers 206. — Gumma der Iris 218. 451; der Cornea 286. 371. 376; des Auges 381; der Conjunctiva 428; des Opticus 431; der Lider 463. — Gumma des Opticus hinter der Papille u. gummöse Chorioiditis 244. 431. — secundäre — mit schwerer Augenerkrankung 157. — seltene Fälle ocularer — 451. — Tarsitis s. s. d.

Tabak-Amblyopie, Behandlung 200. 462. — Oculomotoriuslähmung durch übermässigen Nicotin-Gebrauch 141. — s. a. Nicotin.
Tabes dorsalis, Grün- und Violettsehen bei — 150. — Convergenzkrämpfe bei — 150. 224. — Augenmuskel-Ataxie bei — 224. — Opticus-Atrophie bei — 152. Entwicklung der Amaurose bei — 376.
Tabletten, Alkaloid- s. d.
Tätowirung, kosmetischer Erfolg durch 124. 149. — Verbesserung der Sehschärfe durch Hornhaut- 461.
Tages-Licht s. d. — Beleuchtung im Schulzimmer s. Sch.
Tarsitis syphilitica 119 — tuberculosa 372. — trachomatosa 419.
Tarsomarginoplastik s. Blepharoplastik.
Tarsoplastik s. Blepharoplastik.
Tarsoraphie bei Lagophthalmus 149. — 210.
Tarsus, Lidklammern für — Operationen 213. — Tuberculose 475. — s. a. Conjunctivitis, Frühjahrskatarrh.
Taylor, der Charlatan-Augenarzt John — 206.
Teleangi-Ectasien, angeborene — des Auges als Ursache von Glaucoma simplex 111.
Temperatur und Glaucom s. d.
Temporale Injektionen bei Iritis s. d.
Tenonitis, seröse mit torpider Iritis 124.

— rheumatica 207. — metastatische, eitrige 421.
Tenotomie, kosmotischer Erfolg durch — 124. — s. a. Schieloperation.
Tetanie, die — Cataract 411.
Tetanus-Infektion des Auges, experimentell 391. — Kopf — nach Contusions-Wunde am äusseren Conthus 214. 426. — nach Verletzung der Augengegend 338. — traumaticus, durch Pfählungsverletzung der Orbita, geheilt 378. — nach Stichverletzung der Orbita 459
Therapie, Augen- s. d. — s. a. Medicamente. — moderne — 337. — über — 470.
Thesaurus linguae latinae u. s. w. 386.
Thiersch'sche Hautlappen s. Symblepharon — Technik 212.
Thigenol bei Blepharitis 61. — in der Augenheilkunde 440. 450.
Thränen-Ableitungswege s. Thränenwege. — milchige — 52. — über die — 155 (Neugeborene). — bei Facialislähmung, intermittirendes 310. 421. — Hirnrinden-Einfluss auf die — Absonderung 315.
Thränendrüse(n) Histologie der — und Secretgranula 156. — acute — Entzündung 210. 372. — chronische Dacryoadenitis, Vibrations-Massage 220. — eitrige Dacryoadenitis bei Orbitalphlegmone 376. — Dacryoadenitis suppurative durch Gesichtsrose 436. — Dislocation der — mit Fremdkörper in der Orbita 142. — doppelseitige Vergrösserung 204. — Geschwulst der — (Sarcom-Mischgeschwulst) 173.* — Cylindrom 407. — epitheliale — Geschwulst 188. — Lymphosarcom der — 374. 465. — einseitiges Weinen bei Facialislähmung nach Trigeminus-Operation 362. — des Rindes 394. — Entwicklung der — des Menschen 444. 454. — Tuberculose 408. 452. — Studien über Dacryoadenitis 438. — Veränderungen der — nach Durchschneidung der Ausführungsgänge 459.
Thränenkanal-Röhre zur Einführung in den — zum Thränenabfluss 148. — Kanälchen s. Thränenröhrchen.
Thränenorgane der Kaninchen 64. — die Krankheiten der —, Literatur 498.
Thränenröhrchen, Polyp im unteren — 143. 414. — Steinbildung in den — 312. Concremente in den — 444.
Thränensack, der — 218. — congenitale Dacryocystitis 373. — Anatomie des — und Drüse des — 116. — Entzündung nach Radicalcur der Entzündung des Sinus maxillaris 372. 422. 423. — Eiterung nasalen Ursprungs, Radicalbehandlung 87 — Phlegmone und — Fistel bei Nebenhöhleneiterung 192. 199. — neue — Spritze 213. — über — Erkrankungen 438. — Exstirpation 151. 216; einfacher Ersatz 24; Indicationen und Technik 414. 428. — Operationen, in der Augenklinik in Jena 470. — Carcinom, geheilt durch Röntgenstrahlen 283. — Spritze nach Anel, vereinfacht 283. — Antistaphylokokken-Serum bei Dacryocystitis 422. — paralacrymale, tuberculöse Neubildung 312. — Aetiologie der — Entzündungen bei Tuberculose der Umgebung und über Dacryocystitis tuberculosa 409.
Thränenwege, foetale — des Menschen 145. — Entwicklung der — 402. — Experimentelles 445.
Thrombose der Centralvene, Centralarterie s. d. — des Sinus cavernosus 218.
Thurm-Schädel s. d.
Tiefenwahrnehmung, Kopfneigung u. — 113.
Tiere, das Säugetierauge 432. — Blauäugigkeit und Heterophthalmus bei tauben, albinotischen — n 23. — s. Affen, Eledone, Fisch, Fledermaus, Hund, Kaninchen, Katze, Krokodil, Rind, Schwein, Selachier.
Tiflologia s. Blindheit.
Tillaux, Nachruf 218.
Tinte, Blaufärbung durch — s. d. mit — verunreinigte Augenverletzungen 220.
Tonometer s. Instrumente b).
Tonometrie u. Tonometrische Untersuchungen s. Druck.
Trachom 463. — die Körnerkrankheit 16. — über —, histologische, ultramikroskopische u. s. w. Beiträge 176. — Bacillus Müller und — 404. — Bacteriologie 282 — zur Diagnose des — 182. — Bemerkungen zur — Frage 187. 219. 352. 404. — ähnliche Entzündung mit pannusähnlichem Gewebe bei Leukämie 232. — Ansteckung mit — 374. — Experimentell erzeugtes — beim Affen 393. — Prophylaxe 454. — Tarsitis bei — 419. — pathologisch-anatomische Differentialdiagnose 112. — pathologische Anatomie 187. — staatliche Bekämpfung 380. — Bekämpfung 444. 455. 456. — in einem japanischen Dorf 406. — in Finnland 120. — in Ungarn: Erfolge und Kosten der Behandlung 416. — in Süd-Tunesien 308. 363. — in Reggio Calabria 452. — in Sicilien 456. 457. — Behandlung 153. 219; mit Cuprocitrol 127. 463; mit Röntgenstrahlen 403. 405; mit Radium 223. 362. 378. 405. 407. 408; elektrische 341; mit Tarsalexcision 185. 401 (Kuhnt) 428; mit Massage u. Jodvasogen 198; Schleimhautabschabung und Knappsche Rollpincette 219. — Naht nach — Excisionen 120. — locale Anästhesie für — Operationen 413. — — waren Cicero, Plinus, Horatius — krank? 462.

Tractus opticus, Residualbündel im — bei Sehnervenatrophie 464.
Transfixion der Iris 442.
Transplantation der Cornea s. Keratoplastik. — s. a. Blepharoplastik. 1. — Symblepharon-Operation. — der Bindehaut nach Verletzungen 250. — eines Kaninchenauges 373. — von Ohrmuschel-Stückchen aus Lid 471.
Trauma s. Verletzung.
Traumatische(s) Augenlähmung, Enophthalmus, Glaucom, Hemianopie, Hysterie, Infection, Iriscyste, Iridodialysis, Myopie, Neurose, Pupillenstarre, Retina-Ablatio s. d. — Erkrankung der Macula s. d. — Wirkung des elektrischen Lichtes s. E.
Trematoden im Auge 338. — in der Linse bei Fischen 387.
Trepanation in der Höhe des Sehcentrums wegen Ophthalmoplegie nach Schädelbruch 59. — s. a. Gehirn.
Trichiasis, Behandlung der totalen — 81. — Operation 85. 87 (Tarsomarginoplastik). 141. 149. 303 (neue). 411 (mit Narben-Ectropiom). 456 (Addario). 457.
Trigemin als Analgeticum 396.
Trigeminus-Beziehungen zur Pupille u. zum Ganglion ciliare 280. — Facialislähmung nach — Operation s. F. — Neuralgie, Ganglionresection 453.
Tritanopie s. Violettblindheit.
Trochlearis-Lähmung m. contralateralen Gesichtsparästhesien, erworbenem Nystagmus u. Schwindel 190.
Trockenmethode, Zelloidin — 305.
Tropyl-Lupinëin 76.
Trübungen der Cornea des Glaskörpers s. d.
Tuberkulin zu Heilzwecken 51. — Behandlung bei Augentuberkulose 189. 198. 231. 318. 362. 388. 467. — diagnostischen Werth 340.
Tuberkulose, hämatogene Augen — des Kaninchens 392. — Augen — 26. 31. 52. 84 (atypische). 189. 198. 211. 314. 340 (Discussion). 367 (Rind u. Schwein). — nach hinten perforirt 214. — Iritis u. Iridocyclitis durch — s. d. — Chorio-Retinitis tub. s. d. — Keratitis durch s. d. — schlummernde — in der Augenheilkunde 181. — der Chorioidea, Conjunctiva, Cornea, Iris, Sclera, Tarsus, Thränendrüse, Thränensack s. d. — tuberculöses Glaucom s. d. — Mischinfection des Auges mit — und Pseudo-Diphtheriebacillen, Panophthalmitis tub. 409. — intraoculäre Granulationsgeschwülste durch — 300. — durch — bedingte pseudoleukämische Erkrankungen u. Behandlung mit Neu-Tuberkulin 318. — Tuberkulinbehandlung bei — s. d.
Tübingen s. Augenheilanstalt.
Tumor(en) s. Geschwülste.
Tunesien, Anthropologisches aus Süd— 308. 363.
Typhus, Para — s. d.

Ueberfahrenwerden, Opticus-Verletzung durch — s. d.
Uebergangsfalten, seröse Cysten der — 147.
Umkehrung der Bilder der Retina s. R.
Ulcus corneae, durch Streptothrix 147. — über — 29. — seltene bacteriologische Befunde bei — 411. — durch Infection mit Bacillus pyocyaneus 90. 245. — das infectiöse Rand — 22. — durch Diplobacillen 116. 242. — internum bei syphil. Keratitis parenchymatosa 408. — mit Hypopyon durch Bacillus coli 144. — syphilitisches — s. Syphilis. — operative Behandlung des — serpens 23. 59. — Behandlung mit Milchsäure 463. — Chinin bei — 199. — perforatum mit beginnendem Linsenaustritt (Präparat) 393. — Jodtinctur bei 352. 436. — Serumtherapie s. d. — Hornhautveränderung bei — 399. — Agressine der Pneumokokken bei — 391. — s. a. Abscess.
Ultramikroskopische Untersuchungen — bei Trachom s. d. — der structurlosen Augenmembranen 349.
Umschläge, Apparat zu warmen — 78.
Uncinariasis, Cataract bei — 29.
Unfall(s) Augenverletzungen durch —, Simulation u. Aggravation 373. — Schädigung des Sehvermögens, Bewerthung 139. — Arbeitsfähigkeit nach Augenverletzungen in Procenten 320. 436. — Neuritis optica als Berufsbeschädigung durch Temperaturwechsel 302. — socialer Werth verletzter Augen 311. — medicolegale Beziehungen zwischen Augenverletzungen u. Versicherungs-Raten u. Abschätzung der Erwerbsfähigkeit 210. — die -Kunde des Auges 474. — Retinitis hämorrhagica nach — s. d. — Begutachtung u. traumatische Neurose 403. — s. a. Beruf. Invaliden. Neurose.
Ungarn, Trachom in — 416.
Urethritis, Conjunctivitis bei — 122.
Uvea(ae), musculöse Natur des Stromazellnetzes der — 51. 121. — Ectropion — 416. 447. 448. — congenitum 412. 418. 443. 450.
Uveal-Sarcom, Casuistik u. Prognose 472.
Uvealtractus, Erkrankungen, combinirte Behandlung 214. — diffuses Sarcom 420. — Melanosarcom des — 345. — die Krankheiten des — 494. — Leukosarcom des — ? 389.
Uveitis bei Nasen-Nebenhöhlen-Erkrankung 412. 428.

Vaccine, Verlust des Auges durch — Infection der Cornea 198. 362.
Vagus, Symptome im Gebiet des — u. Auge 182.
Varicelle der Cornea 352.
Variola Ophthalmie, Behandlung 96. — Neuritis optica — 138.
Vegeti Renani u. s. w. liber 337.
Vena centralis retinae s. Centralvene.
Venen s. Gefässe u. -Erkrankungen.
Verbrecher s. a. Kriminalistik.
Verbrennung des Auges durch Schwefelsäure 82. — durch Carbolsäure u. Ammoniak 214.
Vereiterung, Hemmung der von Schnitt-Narben ausgehenden — des Augapfels 193.*
Vererbung s. a. Heredität, Ehe, — Beitrag zur — s. Lehre 280.
Vergiftung(s) Amblyopie, 2 Fälle 462. mit Nitrobenzol u. Stickstoffoxydul s. d. — mit Homatropin 429. — Jodoform — s. d. — Wurst — s. d. — s. a. Intoxication.
Vergrösserung(s)-Gläser s. Brille — scheinbare — der Sonne u. des Mondes am Horizont 154.
Verkalkung der Linse s. d.
Verknöcherung der Linse s. d.
Verkürzung der Augenmuskeln s. Schieloperation.
Verletzung(en) der Augen — Casuistik 351. 429. — Literatur 501. — erste Hülfe bei — 351. — Arbeitsfähigkeit nach — s. Unfall — Keratitis interstitialis nach — 31. 150. 243. — u. Augenentzündung auf constitutioneller Basis 150. 243. — Transplantation der Bindehaut bei — 250. — indirecte 428. — durch stumpfe Gewalt, Prognose 72. — durch Ueberfahrenwerden 359. — mit Gabel, durch Lid u. Augapfel in die Highmorshöhle 427. — doppelte Perforation mit Häkelnadel 190. 411. — doppelt perforirende Eisensplitter — mit Spontanruptur der hinteren Linsenkapsel 394. — perforirende Schnitt — der Cornea s. Cornea. — Einfluss der — eines Auges auf das andere 82. — Losreissung der Retina nach Bulbus — 116. mit rostiger Niete 395. — Metallsplitter — s. d. — ungewöhnliche Fremdkörper — s. d. — hohe Quecksilbergaben bei perforirenden, infiltrirten — 117. — Behandlung inficirter — 185. — mit Fechtsäbel s. Contusion. — mit Tinte verunreinigt s. d. — im Baugewerbe 253. — Sarcom durch — 307. — in der Tübinger Klinik, Casuistik u. Statistik 255; in der Klinik zu Jena 469. — Tetanus nach — s. d. — socialer Wert des Auges bei — s. Unfall. — Wundheilung u. Sympathicus s. d. — s. a. Neurose, traumatische. — bei der Geburt s. d. — der Iris, Linse, Linsenkapsel, des Opticus, der Orbita, Retina, des Schädels, Sphincter iridis s. d. — durch Aetzungen, Blitz, Contusion, Copirstift, Eisen, Enophthalmus, Fremdkörper, Kalk, Kuhhornstoss, Kupfer, Messing, Ohrfeige, Pulverexplosion, Schuss, Schwefeldioxyd, Unfall, Verbrennung s. d. — s. a. Ophthalmia nodosa, Traumatisch, Ruptur, Unfall.
Verrostung des Auges — Casuistik 182. — zur — 254. 303 (? Heilung). — Heilbarkeit 310.
Versicherung s. Unfall.
Vertebraten, Umkehrung des Netzhautbildes bei den — s. Retina.
Vertical-Bewegungen s. Augenbewegungen.
Vibration(s)-Massage s. d.
Violett-Blindheit, erworbene 72. — Sehen 134.* — bei Tabes 150.
Virulenz s. Bacillen.
Visirvorrichtung, neue, bei herabgesetzter Beleuchtung u. bei Nacht 122.
Vorderkammer, Lufteinblasung in die — bei Iritis s. I. — Jodoformeinführung in die — s. d. — Irrigator für die — 139. — Fremdkörperverletzung der — 470. — Fremdkörper in der — 27. — Hydatidencyste in der 217. — Fliegenlarve in der — 119. — Linsenluxation in die — s. d. — Cilien in der — 207. — Punction, s. a. Humor aqueus. — Filtration von Salz- u. Eiweisslösungen durch die — u. Entstehung des Glaucoms 310. 374. 391. — gelatinöses Exsudat in die — bei Iridocyclitis 431.
Vorlagerung s. Schildoperation.

Wärme u. Glaucom s, d.
Warme Umschläge, Apparat 78. — s. a. Luft, überhitzte.
Warzenfortsatz-Operation, Neuritis nach — s. d,
Wasser, Heisses — s. d.
Wasserstoffsuperoxyd in der Augenheilkunde 396.
Weichstar, sympathischer s. Symp. Ophth.
Weinen, einseitiges, s. Thränendrüse.
Wellenlänge s. Strahlen.
Wimpern s. Cilien.
Winkel α-Bestimmung nach Thomas Reid 443.
Wöchnerin(nen), Augen-Untersuchungen bei — 407.
Wolfe, Nachruf 62.
Wollprobe s. Farbensin.
Wortblindheit 147. — congenitale 210.
Wundbehandlung, Bacillen im Conjunctivalsack bei offener — 447.

Wurstvergiftung, dreifacher Fall von — 128. — Augenerkrankungen bei — 157.

Xanthom der Conjunctiva 66.
Xeroderma pigmentosum der Lider 401.
Xerose der Bindehaut: mit Keratomalacie u. Hemeralopie 191; angeborene epitheliale 409. — Bacillen s. d.
X-Strahlen s. Röntgenstrahlen.

Zahn-Extraction, Amaurose s. d. — Erkrankung u. Auge 210.
Zangen-Geburt s. d.
Zapfen der Retina s. d.
Zeit, Netzhautleistung als Funktion der — 26. 86.
Zelloidin-Trockenmethode 305.
Zerstreuungskreise(n) das Sehen in — 152.
Ziffertafel s. Instrumente b. Sehproben.
Zinc. sulfur., Collyrien 452.
Zonula Zinnii, pathologisch anatomische Veränderungen 245. — Epithel u. senile Involution 449.
Zoster ophthalmicus, seltene Complication 218.
Zucker-Salz-Injectionen unter die Bindehaut 210.

Autorenregister.

* Originalartikel.

Abadie 79. 86. 123. 289. 309. 312. 422. 424.
Abelsdorff 23. 52. 128. 221. 246. 413. 418. 419.
Adamkiewicz 221.
Addario 444. 448. 449. 455. 456.
Adler (Wien) 104.
Aenstoots 152.
Agababow 152. 436.
Agricola 409.
Ahlström 186.
Albertotti 17. 67. 136. 476.
Albrand 64. 245.
Alexander, L. 191. 199. 395.
Allister 214.
Allport 91.
Alt 430. 431.
Ammann 24.
Anargyros 310.
Andressen 254.
Angelucci 447. 457.
Angiéras 465.
Antonelli 376. 421.
Arlt, v. 126. 219. 308.
d'Arsonval 136.
D'Ascola 452.
Ascunce 311.
Ash 397.
Ask 203.
Aubaret 83. 87. 285.
Aubineau 88. 375.
Axenfeld 31. 155. 306. 314. 316. 393. 460.
Ayres, S. C. 414. 430. 431.
Ayres, W. 431.

Babinski 311.
Bach 470.
Bach (Marburg) 21. 247. 280. 281. 403.
Bailey 204.
Bajardi 446.
Ball 205. 207.
Bałłaban 412.
Ballantyne 218. 339.
Balser 469.
Baquis 67. 446. 453.
Barany 233.
Bardelli 144. 440. 475.
Bargy 311.
Barkan 396.
Barrett 59. 141. 421.
Bartels 247. 303. 401.
Baslini 84.
Basso 438. 443.
Batten 31.
Batter 200.
Baudry 373.
Bauer 251.
Bayer 126.
Baylac 283.
Beard 215.
Beaumont 340.
Beauvois 218.
Bechterew 184. 315.
Beck 413.
Beck, de 206.
Becker, Franz 108.
Becker, H. 389.
Bedell 207.
Bednarski 245.
Bellinzona 442.
Belt 211.
Beltmann 111.
Benedetti 376.
Bennet 430.
Benson 341.
Bentani 81.
Bérard 423. 465.
Berardinis, de 146, 147, 442.
Berger 320. 424.
Berger, E. 104. 107. 186. 239. 317.
Berger, C. 192. 406.

Berka 417.
Berry 139.
Bertin-Sans 372.
Bertozzi 441.
Besson 75. 136. 177.
Best 77. 280. 296. 393.
Beykovsky 222.
Bielschowsky 121. 153. 190. 386. 393.
Bjerke 242.
Bjerrum 221.
Bietti 146. 438. 444. 448.
Bindi 440.
Birch-Hirschfeld 21. 94. 202. 348 388. 393. 407. 408. 420. 471.
Birnbacher 68. 83.
Bistis 374.
Black, N. M. 18. 210. 212. 383. 429.
Black (Melville) 463.
Blagoweschensky 152.
Blair 200.
Blaschek 400.
Blessig 199.
Bochi 449.
Bock, E. 127. 149. 321.*
Bodenstein 118.
du Bois-Reymond 68.
Boldt 401.
Bolognesi 437.
Bonamico 446.
Bono, de 445. 446.
Borghi 446.
Bornemann 319.
Borschke 104. 411.
Bossalino 145. 440.
Bottazzi 449.
Bouchart 219.
Bourdeaux 309.
Boureau 59.
Bourgeois 125. 207. 218. 362.
Bradfield 212.
Brady 427.
Brand, Emil 275.*
Braun, H. 95. 300.
Braune 243. 297.
Braunschweig 202.
Braunstein 64. 222. 320.
Brawley 213. 428.
Bregmann 150.
Brekle 254.
Brettauer 136.
Brinitzer 255.
Brissaud 82.
Britto, de 79.
Broca 26. 86.
Bronner 207. 340.
Brown 91. 204. 467.
Brox 215.
Brückner 415.
Bruner 210.
Brunetière 220.
Bruno 475.
Bruns (New Orleans) 206 427.
Buchanan 339. 425.
Bull (New York) 90.
Bullard 212.
Bulson 143. 212.
Bumke 16.
Burnett 140. 431. 435.
Burnham 214.
Businelli 452.

Calderaro 451.
Callhoun 29.
Cange 81.
Cantonnet 27. 80.
Capellini 444.
Capolongo 147. 447.
Carbone 451.
Carlini 439. 451.
Carpenter 218.
Casali 439.
Caspar 356.*
Cassimatis 286.
Cause 413.
Cazalis 375.
Chaillons 25. 375.
Chaldecott 31.
Chandler 420.
Charles 30. 429.
Caroll 208.
Chappé 312.
Chatterton 200.
Chaveq 219.
Chavernac 25. 89.
Cheney 211.
Chesneau 374. 380.
Chevalier 124. 465.
Chevallereau 421.
Chiari 146. 438. 446.
Chronis 244. 303.
Cirincione 73. 208. 209. 314. 450. 451.
Claiborne 463.
Clarke 217.
Clopatt 320.
Coats 92.
Cohen 138.
Cohn, H. 223. 308. 309. 362.
Cohn, P. 279.
Cohn 396.
Cohn 88.
Cohnstein 402.
Colburn 142.
Colio 456.
Collins, E. Treacher 91. 200. 314. 341. 433.
Colombo 146. 147.
Colucci 145.
Consiglio 443.
Constantin 283.
Contino 446.
Cooke 206.
Coopmannn, de 421.
Coppez 28.
Cosmettatos 83. 307. 310. 373 381. 405. 418. 423.
Cosse 89. 422. 423.
Costin 25.
Coulomb 87. 278. 382.

Courtellemont 284.
Crae 208.
Craig 433.
Cramer 279. 303.
Cruise 339.
Culbertson 430.
Cunéo 286.
Curschmann, Hans 150.
Czermak 15. 289. 394. 470.

Dahlfeld 229.
Danne 58.
Darier 25. 59. 60. 122. 216. 217. 218. 309. 310. 390. 422. 425.
Davis 434.
Debenedetti 454. 455.
Debeve 286.
Dejerine 221.
Delage 84.
Delbanco 110. 111.
Delneuville 124. 283.
Delord 25. 85.
Delzoppo 144.
Demarca 112. 407. 409.
Depène 113. 154.
Derby 211. 301.
Deschamps 311.
Deutschmann, R. 153. 186.
Dianoux 311.
Dickson 465.
Diehl 383.
Dimmer 125. 217. 398. 472.
Dodd 31.
Doehler 198.
Döler 362.
Donath 152.
Donovan 215.
Dornblüth 337.
Dornec 60.
Doyne 140. 218.
Drake-Brockman 425.
Dreyfuss 290.
Drucker 79.
Duane 205. 217. 414. 427.
Du Bois-Reymond 68.
Dubrières 311.
Dutzer 472.
Dufour 221.
Dujardin 60.
Dupuy-Dutemps 81. 87.
Durante 453.
Duyse, van 28. 66. 81. 284. 351. 373. 374. 452.

Eaton 144.
Ebeling 192.
Eberhardt 428.
Ehmer 469.
Eliasberg 398. 465.
Ellet 215.
Elschnig 55. 47. 61. 127. 232. 233. 245. 287. 369. 387. 392. 405.
Elter 471.
Emerson 428.
Emmert 392.
Engelmann, A. 156. 188.
Enslin 245.
Erdheim 105.
Erdmann 222. 242.
Espérandieu 278.
Eulenburg 17.
Evans 30. 31. 217. 350.
Eversbusch 314
Ewetzky 15. 119.
Ewing 213.
Exner, A. 136.
Exner, S. 379.

Faith 213.
Falchi 444. 446. 454.
Falco, de 443.
Falta 378.
Fehr 49. 52. 69. 161.* 299.
Feilchenfeld 179. 189. 221. 222. 224. 299. 319. 359. 416.
Feilke 190. 411.
Fejér 10.* 379. 412. 419.
Fergus 138. 199. 207. 208.
Fernandez, S. 123. 283. 310.
Ferron 86.
Finlay 420.
Fischer, Gg. 472.
Fischer 206.
Fischer (Prag) 378.
Fish 142. 210. 412.
Flatau, G. 158. 183.
Fleischer 156. 394. 415. 419.
Fleming, R. A. 464.
Forsmark 16. 175.
Fortunati 145. 440. 452. 453. 475.
Foucher 124.
Fox 210. 420.
Frachtmann 150. 287. 288.
Franck, O. 117.
Frank (Chicago) 143. 206.
Frank (Giessen) 256.
Frank van Fleet 462.
Franke, E. 110. 111. 191.
Frazier 230.
Frenkel 84. 88. 285. 374.
Fridenberg, P. 413. 414.
Friedenberg 92. 210.
Friedmann (Col. Springs) 144.
Fritsch 462.
Fröhlich 204.
Frugiele 145.
Fruginele 475.
Fryer 212.
Fuchs, A. 252.
Fuchs, E. 136. 364.
Fukala 462.

Gaguière 372.
Galezowski, J. 18. 84. 219. 284. 376. 451. 470.

Galezowski, X. 84. 250.
Gallenga 221. 442. 447. 448. 450.
Gama Pinto, de 391.
Gamble 91. 414. 467.
Gardner 207.
Gasparrini 445.
Gatti 442.
Geabrook 92.
Gehrung 93.
Gelb 460.
Galpke 157. 203.
Gendron 89. 125. 220. 374. 423. 465.
Gesang 118. 125.
Ghirardelli 449.
Gibbons 158.
Gifford 29. 216. 428.
Gilbert 280. 304.
Ginsberg 33.* 69. 323.* 361.
Ginsburg 320. 352.
Giulini, F. 198.
Gleichen 17. 118.
Goldzieher 1.*
Golesceano 376.
Golovin 285. 352.
Gonin 26. 87. 312.
Gould 205. 210.
Goux 211.
Govery 205.
Gradle 414.
Gratiot 429.
Greeff 16. 52. 64. 151. 198. 300. 338. 380. 387. 393. 417.
Green 432.
Greenwood 210.
Griffin-Lewis 91.
Grijns 183.
Grilli 218.
Grimbach 472.
Groddeck 32.
Groenholm 120.
Groenouw 243. 408.
Gross 430
Grossmann 208. 341. 468.
Groyer 237. 471.
Grünfeld 378.
Gruening 92.
Grunert (Bremen) 201. 389. 394.
Grunert, K. (Halle) 248.
Günzler 253.
Guériteau 282.
Guibert 282.
Guillery 74. 75. 243. 244. 418.
Gullstrand 201.
Gurfinkel 320.
Gurwitsch 64.
Gutmann, Ad. 468.
Gutmann, G. 151. 380.
Guttmann, J. 413.

Haab 217.
Haas 471.
Haass 220.
Habicht 468.
Hadano 24.
Haeffner 191.
Hähnle 282.
Haitz 230.
Halben 394.
Hale 141 210.
Halen 319.
Halliburton 200.
Haltenhoff 422.
Hamburger 51. 119. 337. 410. 421.
Hammer, H. 192.
Hamilton 425.
Hanke 21. 302.
Hansell 28. 434.
Harlan 31. 210.
Harman 340. 341.
Harms 115. 116. 366.
Hartmann 250.
Haselberg, v. 49.
Haubold 468.
Hawthorne 141.
Hay 425.
Heath 141. 207.
Heilborn 220.
Heine 118. 347. 384. 386. 393. 412.
Heinrichsdorff 297. 345.
Heisrath 185.
Helbron 55. 223. 316.
Heller, Th. 18
Helmbold 362
Hempel 95.
Henderson 207. 341.
Henrici 191.
Herbst 114.
Hering 337.
Hertel 180. 181. 183.
Herzog 49. 51. 248.
Hess, C. 31. 181. 183. 229. 246. 314. 340. 390. 393. 419.
Hesse 471.
Heuss, v. 394.
Hilbert 78. 134.* 303.
Hillemanns 371.
Hinshelwood 141.
Hippel, A. v. 189. 318. 388.
Hippel, E. v. 346. 347. 389. 393. 394. 471.
Hird 218.
Hirsch, Camill 75. 186. 177.
Hirsch, L. 287. 459.
Hirschberg 16. 33.* 41.* 46.* 49. 52. 54. 62. 97.* 102.* 137. 193.* 217. 229. 231. 263.* 264.* 265.* 298. 323.* 329.* 332.* 335.* 337. 361. 435.
Hochheim 411.
Höring 380.
Hoffmann 253.
Hoffmann, v. 155.
Holden 155.
Hollmann 157.
Holth 86, 224.
Holz, B. 151.
Holz 429.
Hood 213.
Hoor 78.

Horniker 405.
Hornstein 378.
Horsley 340.
Horstmann 17. 229.
Hosch 369.
Hotta 307.
Hotz 202. 413. 429. 468.
Houdart 288.
Hoyt 206.
Hubbel 256.
Huber 161.
Hudovernig 380. 464.
Hummelsheim 416. 460.
Hunter, W. 92.
Hymmen, v. 151. 204.

Jackson 142. 207. 230. 387. 429.
Jahobsohn, Leo 460.
Jacoby 115. 198. 362.
Jacques 426.
Jahn 459.
Jamieson 142.
Janitschek 403.
Javal 18.
Jellinek 128.
Jelly 207.
Jennings 205.
Jessop 340.
Impens 320.
Inouye 24.
Jocqus 123. 282. 309. 421. 422. 423. 424.
Joffroy 151.
Jones 407.
Johnson 216. 217.
Johnston 29. 138. 141.
Ischreyt 397. 401. 419.
Jung 96.
Junius 182. 404.
Jurnitschek 119.

Kampherstein 202. 243. 302.
Kasas 352. 436.
Kassel 152.
Katz, R. 152.
Katzauroff 320. 436.
Kauffmann 78. 79. 123. 309.
Kayser 116.
Kee 202.
Keiper 216. 427.
Kemel, v. 119.
Kendrik 433.
Kerry 349.
Kipp 414. 463.
Kirkendall 213.
Kirschner 466.
Klein 96
Klein, S 126. 232.
Knapp 288. 413. 414.
Knop 251.
Kobert 199.
Koch, K. 191.
Köhler, A. 158.
Köhler. B. 398.
Köllner 460.
Königshöfer 396.
Königstein 105.
Koerber 277. 353.* 360.
Koll 281.
Kollarits 464.
Koller 206.
Kondratijew 64.
Kos 149.
Koslowski 351.
Kowalewski 361. 471.
Koyle 427.
Kraïsselsky 379.
Kramer, E. 474.
Kraus (Marburg) 248.
Kries, J. v. 107.
Kroenig 464.
Kroll 278.
Kroner 155.
Krückmann 242. 347. 387. 392
Krüdener, v. 395.
Krug, Ernst 93.
Kuhnt 120. 280. 282.
Kunze 469.
Kuthe 69.
Kuwabara 406.

Lacaussade 89. 124. 422.
Lagrange 88. 104. 285. 286. 373.
Lamb 208.
Landolt 81. 82. 284. 373. 398.
Lange, O. 180. 206.
Lange 459.
Lapersonne, de 65. 81. 89. 286. 314. 350. 373. 452. 456.
Laqueur 417.
Lasareff 152.
Lauber 106. 202. 235.
Law 428.
Lawroff 64.
Lawson 199. 200.
Leber, Alfr. 390.
Leber, Th. 202. 374. 391.
Leblond 372.
Lehmann 220.
Lenz 410.
Leone 457.
Leopold 288.
Lesulinsky 157.
Levi, A. 464.
Levinsohn, G. 19. 51. 108. 109. 159. 160. 184.
Lewin, L. 74. 75.
Lewis 142.
Lezenius 381.
Libby 143.
Lichtheim 380.
Liebrecht 155.
Liebreich 206.
Lieto Vollaro 447. 448.
Lindenheim 18.
Lippert 137. 231.
Lippinsort 139.

Livschitz 64.
Lodholz 230.
Loeb 414.
Loeser 49. 70. 119. 179.
Loewy, R. 136. 239.
Lohnstein 179.
Lokteff 152.
Lomatzsch 337.
Lohnhard 255.
Love 434.
Luerssen 404.
Lukis 349.

Mac Crae 208.
Maddox 216. 432.
Maerz 380.
Magnani 117. 437. 441. 451.
Magnus 462.
Mahillon 27.
Maklakow 64.
M'Allister 214.
Manleitner 367.
Mannhardt 348.
Manolesco 86. 314.
Manzutto 279. 436.
Marbe 473.
Marchand 221.
Marchetti 144. 456.
Marie, P. 464.
Marlow 29. 31. 414.
Marple 92.
Marquez 204.
Marshall 30. 426.
Martin 29.
Marx 317.
Maslenikow 64. 152. 436.
Matys, v. 121. 280. 402.
Mauch 244.
Mauriti 455.
May 249.
Mayeda 461.
Mayerhausen 17.
Maynard 138.
Mayon 340.
Mazet 85. 376.
Mazza 443.
Mc Kee 202.
Mc Kendrik 433.
Mc Millan 209.
Mc Nab 90. 407.
Meige 464.
Meissner 231.
Meller, J. 20. 114. 282. 306. 370.
Mellinghof 189.
Mello Vianna, de 314.
Meltzer 420.
Menacho 371.
Mendel, F. 52. 70.
Mendel, Kurt 70.
Menzies 217.
Merz-Weigandt 70.
Mets, de 191.
Mettey 81.
Meuche 192.
Meyer, Fred. 314.
Meyer, H. 21. 280.
Meyer, O. 117. 362.
Meyerhof 307.
Micas, de 27. 60. 84. 310. 421.
Miceli 449.
Michel, v. 51. 55. 281. 296. 298. 337. 338. 339. 403.
Millan 209.
Milliken 30.
Mills 230. 414.
Mittwoch 137. 231.
Mobilio 449.
Mohilla 468.
Mohr, Th. 155.
Moissonier 82. 123. 286. 309.
Moll, A. 71.
Monesi 145. 445.
Monte, del 447. 450.
Moon 205.
Moore 212.
Morax 104. 311. 312.
Moreau 424.
Morelli 128.
Moretti 436. 439. 442.
Mories 61.
Moritz, M. 183.
Moritz (London) 207.
Morrison 215.
Morrow 213.
Motais 124.
Motolese 145.
Moulton 29.
Mouthus 84.
Mühsam 71.
Müller, L. 106. 235. 256. 307.
Münch, Karl 51. 52. 121. 279. 298. 402.
Murray 426. 427.

Nab Mc 90. 407.
Nacht 249.
Nagel, W. 49. 107. 159. 296. 302. 382.
Nagel (Francisco) 213. 434.
Narbeshuber 308. 363.
Narich 463.
Natanson 206.
Nedden, zur 22. 77. 390. 394. 411.
Nerli 452.
Nettleship 91. 377.
Neuschüler 314.
Neustätter 460.
Nicati 28. 59.
Nicolai 152.
Nobele 351.
Nöldeke 96.
Nonne 395.
Noyons 183.
Nuel 83. 140. 424.

Oatmann 420. 462.
Oeller 411.

Oer 141.
Ogawa 415.
Ogilvy 200.
Ohm 244. 319.
Olivares 60.
Oliver 206. 210. 215. 224. 319.
Onfray 28.
Onken 402.
Onodi 118.
Opin 28. 80. 252.
Oppenheimer, E. H. 78. 211. 304. 352.
Orlandini 438.
Orr 59. 421.
Orth 64.
Osterroht 117.
Ostwalt 28. 320.
Otto 458.
Ovio 437. 438. 440. 442. 445. 451. 452.
Oye, van 191.

Paderstein 300.
Pagenstecher, A. 412.
Pagenstecher, H. E. 390.
Palermo 440.
Pankstat 243.
Pardo 447. 449.
Parinaud 85. 86.
Parisotti 452. 453.
Parkiff 209.
Parson 420.
Parsons 92. 200. 305. 349.
Pascheff 61. 209. 286. 373.
Pastore 475.
Patry 230. 312. 342.
Patterson 216.
Paul 114. 116. 198. 362. 371. 416.
Paunz 415.
Pause 115.
Pearson 377.
Péchin 82. 373.
Peck 434. 462.
Peiper 253.
Percival 414. 425. 432.
Pergens 256.
Perlia 150.
Perlmann 247. 337.
Pernet 157.
Pes 110. 120. 442. 474. 475.
Peschel 71. 349.
Peters 77. 118. 122. 187. 199. 219. 243. 352. 407.
Pfalz 119. 280. 371.
Pfannmüller 253.
Pfeiffer 282.
Pfingst 215.
Pflugk, v. 299. 386. 393.
Piccioni 454.
Pichler, Carl 287.
Pick, A. 150. 317.
Pick, L. 222.
Pihl 171.* 305. 348. 369.
Pilcz 247.
Piper 52. 160. 246.
Plaut, Max 188.
Plehn 16.
Plenk 149.
Plitt 408.
Polack 311. 424.
Pollack, B. 16. 51. 52. 298. 329.
Pollack, J. 377.
Polatti 437. 442.
Pollnow 185.
Polte 407.
Pomretti 314.
Pooley 29.
Popow 152.
Posey, W. 204. 211. 216. 288. 349.
Possek 400.
Post 213.
Poulard 284. 374.
Poullain 218.
Powers 395. 396.
Puccioni 454. 475.
Purtscher 72.
Pusey, Brown 78. 414.

Rabitsch 114.
Rádl 315.
Radziejewski 222.
Raehlmann 176. 394. 405.
Ramsay 90. 211. 214. 317. 426.
Randall 212.
Rasch 470.
Reber 210.
Redslob 117.
Reich 379.
Reichmann 458.
Reimann 154.
Reis (Lemberg) 418.
Reis, W. 178.
Remmen 214.
Remy 27.
Rennert 318.
Reumaux 61.
Reuss, v. 126. 282. 417.
Reymond 443.
Ribbert 220.
Ricchi 27.
Rieck 458.
Risley 139.
Ritzke 157.
Robert 199.
Robertson 433.
Roche 283.
Rochon-Duvigneaud 60. 80. 252.
Römer 17. 190. 240. 390. 391. 393. 410.
Roemheld 95.
Rogers 463.
Rogmann 25. 87. 310.
Rohmer 104. 372.
Rollet 26. 88. 108. 128. 372.
Romanin 405.
Roosa 93. 204. 462.
Roselli 454. 455.
Rosenbach 182.
Rosenfeld 191.

Rosenthal (Berlin) 361.
Roth, A. 13.* 297.
Roure 284.
Roussy 221.
Roux, le 80. 124. 422. 423. 465.
Roux 88.
Roy 88. 428.
Rubert 156. 189.
Rudin 320. 436.
Röckel 296. 468.
Rüdiger 75. 136.
Russel 464.

Sachs, M. 105. 149.
Sachsalber 150. 287. 399.
Saemisch 17.
Saenger, A. 127. 221. 296. 344.
Salffner 111.
Salzer, Fritz 95. 183. 230. 318. 351.
Samperi 457.
Santo, di 442.
Santos Fernandez 123. 283. 310.
Santucci 439. 440. 445.
Sattler, H. 122. 137. 158. 303.
Savaye 231.
Sayer 140.
Sbordone 447.
Scalinzi 145. 456.
Scellingo 454.
Schaefer 78.
Schanz, F. 122. 154. 248. 394.
Schapringer 129.* 192. 225* 292.*
Scheer 21.
Schein 461.
Schenk, Fr. 107.
Scherenberg 304.
Schieck 112. 343. 389. 395.
Schiff 473.
Schild (Baltimore) 142.
Schimanowsky 152.
Schiötz 415.
Schmidhäuser 251.
Schmidt, M. B. 182.
Schmidt (Wien) 415.
Schmidt-Rimpler 96. 136. 185. 188.
Schnabel 55. 400.
Schnaudigl 22. 394.
Schöler, jun. 51.
Schön 209. 222. 289.*
Scholtz 416.
Schridde 404.
Schubert 282.
Schubert, Paul 231.
Schüz 255.
Schulte 23. 24. 59. 78.
Schultz, Paul 156.
Schultz-Zehden 297. 298. 306. 359. 402.
Schulze, Walter 189. 250. 307.
Schwalbach 406.
Schwarz, O. 15. 17. 72. 230. 384. 420.
Schwarzbach 467.
Schweinitz, de 214. 230. 342. 414.
Scimemi 438. 439. 475.
Scionti 451.
Serini 238. 372.
Searles 139. 140.
Seefelder 201. 370. 417.
Seele 469.
Seeligsohn 337. 473.
Seggel 115.
Segond 136.
Selenkowsky 64.
Semple 430.
Senn 23. 220. 308.
Servel 374. 465.
Sewe 381.
Seydewitz 459.
Sgrosso 450.
Shastid 428.
Shaw 340. 341.
Shiba 409.
Shoemaker 140. 204.
Shube 138.
Shumway 214. 383. 414.
Siegrist 395.
Siklóssy 410.
Silex 185. 379.
Silva 406.
Simon, R. 72. 117. 160.
Sinclair 339.
Sisson 205.
Snell 30. 61. 210. 211. 217. 339.
Snellen, H. jr. 278.
Snyder 29. 204. 211.
Soli 144.
Sommer 309.
Sonder 123.
Sourdille 28. 82.
Southard 395.
Spanner 156.
Speciale 444.
Speidel 467.
Spéville 309.
Spicer 209.
Spielmeyer 473.
Spitta 474.
Spoto 456.
Stainer 377.
Stanculeano 25.
Stargardt 403.
Steele 143. 206.
Stein 378.
Steindorff 72. 460.
Steiner, L. 293.*
Stephenson 31. 140. 217. 218. 423. 426.
Stern 340. 341.
Stevens 428.
Stevenson 142. 200. 433.
Stieren 214. 435.
Stilling 115. 401.
Stilo 452.
Stirling 139. 208. 209.
Stock 115. 203. 244. 388. 392. 408. 431.
Stölting 305.
Stoewer 203. 306.
Straub 181.
Strzeminski 218. 463.

Studer 419.
Sturchio 449.
Stutzin 458.
Suker 139.
Sulzer 26. 86. 375.
Surel 424.
Susey 420. 421.
Swanzy 138. 209.
Swasey 142.
Swift 28.
Swindels 140.
Syndaker 421.
Szcybalski 245.

Tartuferi 147. 437.
Taylor 339. 435.
Teich 287. 351. 412.
Telllais 83. 372.
Terlink 256. 466.
Terrien 16. 82. 372. 457.
Terson 26. 82. 371. 424.
Tertsch 231. 246.
Terwelp 351.
Theobald 30.
Thielemann 405.
Thomas (London) 208.
Thompson 340.
Thomson (New York) 204. 216. 349. 425.
Thorey 222.
Thorner 53. 188.
Tillaux 218.
Tolmatscheff 152.
Topolansky 231.
Tornabene 457.
Tornatola 443. 475.
Toufesco 88. 311.
Trantas 123. 310. 465. 467.
Trendelenburg, W. 159.
Treu 418.
Troncoso 28. 310.
Trousseau 59. 124. 310. 374. 466.
Truc 25. 26. 30. 78. 88. 89. 284.
Tschemolossow 79.
Tschermak 382.
Tscherning 85. 90.
Tschistjakoff 152.
Türk 299.
Tzimas 381.

Uhlemann 308.
Uhthoff 31. 63. 113. 191. 314. 361. 388.
Ulbrich 288. 391.
Ulrich 78.
Urata 281.
Urbantschisch 32.
Urbantschitsch 384.
Uribe-Troncoso 30.
Usher 208.

Vacher 59.
Valenti 454. 455.
Valk 213. 462.
Vallet 85.
Valois 60.
Valude 104. 312. 314. 375. 452. 454.
Veasey 142. 215. 434.
Velhagen 158. 394. 406.
Veraguth 224.
Verdereau 128.
Verhoeff 301.
Villard 82. 83. 85. 87. 313. 375.
Vinsonneau 286.
Vogt, A. 280. 402.
Vogt, H. 223.
Vollert 190.
Vossius 23. 151. 179. 191. 320.

Wagenmann 182. 393.
Wagner, P. 404.
Wainwright 426.
Walter 122.
Wamsley 143.
Wanner 382.
Warschawski 24.
Wecker, de 82. 87. 311. 431.
Weeks, John E. 92. 212.
Wegehaupt 462.
Wehrli 228. 241. 282.
Weiche 466.
Weidlich 418.
Weigelin 381.
Weil, R. 460.
Weill 205. 206.
Weinhardt 352.
Weinhold 109. 113. 307.
Weinstein 219.
Weisenburg 230.
Weiss, O. 75.
Wellmann 278.
Wells 142.
Werncke 116. 159. 160.
Werneke 156.
Werner (Dublin) 90. 200. 218.
Wernicke 198. 319. 362.
Wescott 29.
Wessely 51. 244. 281.
Westpbal, A. 320.
Wharton 209.
White 143. 213.
Wicherkiewicz 77. 87. 279. 285. 314. 372. 376.
Widmark 16.
Wiedemann 464.
Wiesinger 54. 198.
Wilbrand 296. 344.
Wilder 90. 141.
Wilkinson 141.
Wintersteiner 247.
Wirth 381.
Wisselink 371.
Wlotzka 380.
Wölfflin 412.
Wolff, A. 384.
Wolff, B. 74.

Wolff, H. 81. 121. 128. 219. 247. 397. 418.
Wolffberg 222. 308.
Wolfram 305.
Wood 91. 143. 200. 214. 432.
Woodruff 142.
Woods 29.
Woolley 435.
Worth 16. 134. 200.
Wray 200.
Würdemann 18. 210. 215. 429.

Yasparrini 437.
Young 428.
Yvert 284.

Zahn 352.
Zandolo 475.
Zaskin 64.
Zentmayer 90.
Zia 24. 118.
Zimmermann, F. 107. 234.
Zirm 150. 345. 411.
Zoth 75. 107.
Zweig 466.

Centralblatt

für praktische

AUGENHEILKUNDE.

Herausgegeben von

Prof. Dr. J. Hirschberg, Geh. Med.-Rath, in Berlin.

Unter ständiger Mitwirkung der Herren Dr. Ancke in München, Dr. Berger in Paris, Prof. Dr. Birnbacher in Graz, Dr. Brailey in London, Geh. Med.-Rath Prof. Dr. H. Cohn in Breslau, Doc. Dr. Cl. du Bois-Reymond in Berlin, Dr. Czellitzer in Berlin, Prof. Dr. E. Emmert in Bern, Prof. Dr. C. Gallenga in Parma, Dr. Ginsberg in Berlin, Prof. Dr. Goldzieher in Budapest, Dr. Gordon Norrie in Kopenhagen, Dr. Hamburger in Berlin, Prof. Dr. Horstmann in Berlin, Dr. Issigonis in Smyrna, Prof. H. Knapp in New York, Prof. Dr. Krückow in Moskau, Dr. Loeser in Berlin, Prof. Dr. Magnus in Breslau, Major F. P. Maynard, I. M. S. Calcutta, Dr. F. Mendel in Berlin, Dr. Moll in Berlin, Dr. Neuburger in Nürnberg, Dr. Pergens in Brüssel, Prof. Dr. Peschel in Frankfurt a. M., Dr. Purtscher in Klagenfurt, Dr. M. Reich in Petersburg, Med.-Rath Dr. Scheer in Oldenburg, Prof. Dr. Schenkl in Prag, Prof. Dr. Schwarz in Leipzig, Dr. Spiro in Berlin, Dr. Stiel in Köln.

Monatlich ein Heft. Preis des Jahrganges 12 Mark. Zu beziehen durch alle Buchhandlungen des In- und Auslandes und die Postanstalten des Deutschen Reiches.

1905. **Neunundzwanzigster Jahrgang.** **Januar.**

Inhalt: **Original-Mittheilungen.** I. Ueber Lymphom-Conjunctivitis. Von Prof. **W. Goldzieher** in Budapest. — II. Ueber beiderseitige Glaskörper-Blutung. Von Dr. **Julius Fejér**, ord. Augenarzt.

Neue Instrumente, Medicamente u. s. w. Das Astigmoskop, eine Vervollständigung des Placido'schen Keratoskops. Von Dr. A. Roth, Oberstabsarzt.

Neue Bücher.

Referate, Uebersetzungen, Auszüge. Der Augenhintergrund bei Erkrankungen des Nervensystems, von Jean Galezowski.

Journal-Uebersicht. I. A. v. Graefe's Archiv f. Ophthalmologie. LIX. 2. — II. Die ophthalmologische Klinik. 1904. Nr. 1—5. — III. Annales d'Oculistique. 1904. Januar—Februar. — IV. Revue générale d'Ophtalmologie. 1904. Januar—Februar. — V. Recueil d'Ophtalmologie. 1904. Januar. — VI. Archives d'Ophtalmologie. 1904. Jan. —Febr. — VII. Journal of eye ear and throat diseases. Nov.—Dec. 1903 u. Jan.—Febr. 1904. — VIII. The Ophthalmic Record. 1904. März—April. — IX. The American Journal of Ophthalmology. 1904. März—April. — X. The Ophthalmoscope. 1904. April—Juni.

Vermischtes. Nr. 1—3.

Bibliographie. Nr. 1—2.

I. Ueber Lymphom-Conjunctivitis.

(„Conjonctivite infectieuse de Parinaud".)

Von Professor **W. Goldzieher** in Budapest.

Ausgehend von einem geheilten Falle, den ich am 12. März v. J. der Budapester kgl. Gesellschaft der Aerzte vorstellen konnte, möchte ich mich an dieser Stelle mit einem höchst interessanten Krankheitsbilde beschäftigen, das, wie die Einsicht in die verbreitetsten Handbücher unsres Faches lehrt, so zu sagen vollkommen unbekannt geblieben ist, trotzdem es seit vielleicht

mehr als zwei Decennien in einzelnen Beschreibungen in der Literatur vorkommt. Freilich muss, wenn es gestattet ist aus der geringen Zahl der bisher publicirten Fälle einen Schluss auf die Häufigkeit des Vorkommens zu ziehen, angenommen werden, dass die in Rede stehende Erkrankung zu den seltensten auf unsrem Specialgebiete gehören mag; indessen wird sich wahrscheinlich auch in diesem Falle die Erscheinung wiederholen, dass mit der Erkenntniss des Krankheitsbildes auch die Zahl der beobachteten Fälle zunimmt. Die Krankheit verdient aber schon deshalb eine eingehende Betrachtung, weil sie in morphologischer Beziehung dem Trachom in seiner folliculären (granulösen) Form sehr nahe steht, diagnostische Irrthümer darum leicht vorkommen können.

Das Charakteristische an der von den französischen Autoren „Conjonctivite infectieuse de Parinaud", von mir Lymphom-Conjunctivitis genannten Erkrankung besteht darin, dass gleichzeitig mit der Entwicklung grosser Lymphome der Halsgegend eine mächtige Wucherung von körnigen und follikulären Gebilden in der Bindehaut derselben Seite entsteht, unter mehr oder weniger heftigen Entzündungs-Erscheinungen, indem der Ausbruch der eigenthümlichen follikulären Durchwucherung der Conjunctiva von einer beträchtlichen ödematösen Schwellung der Lider mit Chemosis begleitet ist. So war es wenigstens in fast allen der bisher beschriebenen Fälle; dass aber die Coïncidenz der Halslymphome mit der Bindehautwucherung das Wesentliche, die entzündlichen Erscheinungen am Bulbus und den Lidern aber nur das Accidens bilden, scheint ein Fall zu beweisen, der einige Jahre vor Parinaud's maassgebender Beschreibung publicirt wurde, und von dem später ausführlich die Rede sein wird.

Da ich in der Lage bin, die genauere klinische Beschreibung auf selbstbeobachtete Fälle zu stützen, so will ich, ehe ich auf die Literatur des Gegenstandes eingehe, hier das Resumé der Beobachtungen dreier typischer Fälle anführen, wie ich es ohne Kenntniss von Parinaud's Mittheilungen vor 11 Jahren der hiesigen Königl. Gesellschaft der Aerzte vorlegte[1], und an dem ich auch heute, nach Studium der vorliegenden Literatur, nichts Wesentliches zu modificiren habe:

„Das Wesen der Veränderung besteht darin, dass bei gleichzeitigen oder wenigstens sehr bald sich hinzugesellenden Lymphom-Bildungen am Halse eine mit kolossaler Follikelwucherung einhergehende hochgradige Conjunctival-Entzündung vorhanden ist. In den Fällen, die ich gesehen habe, war immer nur ein Auge ergriffen, und das andre normal geblieben. Am erkrankten Auge ist die Conjunctiva beider Lider ergriffen, es besteht eine kolossale Schwellung und Hyperämie, die Uebergangsfalten springen

[1] Vortrag am 25. Februar 1893, im Jahrb. der Gesellschaft. In deutscher Sprache erschienen in der Pester med.-chirurg. Presse 1893, Nr. 10, gleichlautend im Centralbl. f. pr. Augenheilk. 1893, S. 112 unter dem Titel „Lymphom der Conjunctiva".

in Form von riesigen Wülsten bei der Umstülpung hervor, und sind so blutreich, dass schon bei leiser Berührung Blutungen eintreten. In dieser so überaus geschwollenen und hyperämischen Bindehaut befinden sich nun massenhafte, geradezu riesig entwickelte follikuläre Knöpfe und Vegetationen, welche manchmal, besonders an der Umschlagsstelle des oberen Lides wie Hahnenkämme prominiren. Ausserdem finden sich noch kleinere, in Reihen gestellte sulzige Follikel, wie wir dies so oft bei frischen Trachomen sehen, nur in besonders reicher Entwicklung und in sehr grosser Zahl. Das ganze Bild macht auf den ersten Blick den Eindruck eines akuten Trachoms, wobei jedoch die Gegenwart von Riesenfollikeln jedem aufmerksamen Beobachter auffällt. Um einen Begriff von der Grösse der follikulären Gebilde zu geben, zeige ich die Präparate von drei Fällen vor, wo es sich um Knoten von Bohnen- bis Linsengrösse handelt; Knoten von einer Grösse, wie sie beim gewöhnlichen Trachom niemals beobachtet werden. Auf dieser dermaassen veränderten Conjunctiva habe ich, selbst bei recidivirenden Fällen, Geschwürsbildungen niemals beobachtet."

„Das zweite oben erwähnte Charakteristicum des Krankheitsbildes besteht in der Anwesenheit von Lymphomen am Halse derselben Seite, welche entweder bereits vorhanden waren, als ich die Kranken zu Gesichte bekam, oder sich in kurzer Zeit ausbildeten. Es handelt sich nicht um einzelne geschwollene, präaurikulare oder inframaxillare Drüsen, sondern um grosse (kindsfaustgrosse und grössere) Lymphompakete von ziemlicher Härte. Ich bemerke ausdrücklich, dass ich in den letzten drei von mir ganz genau beobachteten Fällen keinerlei Narben oder Drüsenabscesse constatiren konnte. Auch konnten innere Veränderungen nicht constatirt werden, obwohl es sich in einem Falle um eine hochgradig anämische Person handelte."

„Dieses gleichzeitige Beisammensein von Halslymphom und riesigen Conjunctivalfollikeln stempelt das geschilderte Bild zu einer Krankheit sui generis, das sich vom gewöhnlichen Trachom wenigstens morphologisch schon durch die Grösse der sulzigen Einlagerungen und auch klinisch, durch den raschen Verlauf unterscheidet. Auch die Halslymphome sind beim Trachom nicht vorhanden, trotzdem im Beginne des akuten Trachoms immer kleinere Anschwellungen von präauricularen Drüsen vorzukommen pflegen."

„Wenn es sich also in unsren Fällen nicht um Trachome handeln kann, so haben wir uns behufs Feststellung einer Diagnose mit der Frage zu beschäftigen, ob nicht Tuberculose der Bindehaut vorliegt? Klinisch unterscheiden sich unsre Fälle von der localen Conjunctival-Tuberculose zunächst durch die vollkommene Heilbarkeit, die Restitutio ad integrum und den vollkommenen Mangel an charakteristischer Geschwürsbildung. Doch berechtigt dies uns noch nicht, die Tuberculose auszuschliessen; selbst der Umstand, dass bei der bakteriologischen Untersuchung keinerlei Bacillen gefunden wurden, spricht noch nicht mit apodiktischer Sicherheit dagegen.

Dies würden wir erst dann thun können, wenn wir Thier-Experimente (Implantation in die vordere Augenkammer) gemacht hätten. Leider ist meine Untersuchung nach der Richtung lückenhaft, und ich bin nur in der Lage, auf Grundlage der mikroskopischen Untersuchung und des klinischen Verlaufes den tuberculösen Process mit grosser Wahrscheinlichkeit ausschliessen zu können. Das mikroskopische Bild ist vielmehr das wohlbekannte des gewöhnlichen Lymphoms."

„Es bleibt nur in diagnostischer Beziehung die Annahme übrig, dass es sich in der Conjunctiva um dieselbe Bildung von Lymphomknoten handelt, wie sie am Halse sich vorfand, dass also der lymphomatöse Process, durch irgend einen Krankheitskeim bedingt, der hier weder Trachomgift, noch Tuberkelbacillus war, sich gleichzeitig in den Lymphdrüsen des Halses und denen der Conjunctiva (adenoide Schichte, Follikel) etablirte."

„Was den Verlauf der Krankheit anbelangt, so ist sie in den von mir behandelten Fällen einer raschen Heilung auf den chirurgischen Eingriff entgegen gegangen. Es wurden die grossen Knoten mit der Scheere abgetragen, die blutenden Stellen mit dem Glühdraht des Galvanokauters betupft; die kleineren Follikel mit dem Glühdraht angebohrt. Hierauf wurde die Conjunctiva täglich einmal mit 1‰ Sublimatlösung gewaschen. Gleichzeitig innerlich Arsen, worauf sich die Halslymphome rasch zurückbildeten. (Krankendemonstration.)"

Vollkommen mit dieser Beschreibung im Einklange verlief der Eingangs erwähnte neuerliche Fall dieser merkwürdigen Krankheit, bei dem ich gleichfalls vollkommene Heilung des Augenleidens erzielte, nur mit dem Unterschiede, dass die Lymphome des Halses in Eiterung übergingen und operativ behandelt werden mussten. Es handelt sich um ein 10jähriges, bisher immer gesund gewesenes und von gesunden Eltern stammendes Mädchen, bei dem sich im October 1902 grosse Lymphome der rechten Hals- und Unterkiefergegend entwickelten. Innerhalb einer Woche vom merkbaren Beginne der Drüsenanschwellung gerechnet schwollen die Lider des rechten Auges mächtig an. Bedeutende schleimige Secretion, Reiz-Erscheinungen. Die Anschwellung des oberen Lides ist anfangs so prall, dass die Umstülpung nur theilweise möglich war. Beim Abziehen des unteren Lides ist die Uebergangsfalte hochgradig geschwollen, in Form eines fleischigen Wulstes vorspringend, mit massenhaften grau durchscheinenden und über das Gewebe sich halbkugelig erhebenden grossen Körnern besetzt. Aehnliche follikuläre Wucherungen befanden sich auf der Conjunctiva tarsi, stellenweise so enge aneinander gedrängt, dass man von kleineren blumenkohlartigen Excrescenzen sprechen konnte. Als die Schwellung des oberen Lides so weit gesunken war, dass die ausgiebige Umstülpung möglich wurde, konnten ebenso mächtige Excrescenzen an der Umschlagstelle, und kolossale graue Follikel am Tarsus gesehen werden. Beträchtliche Chemosis, Hornhaut frei. Die Behandlung bestand in localer Anwendung von Jodoform, das theils als Pulver in den Conjunctivalsack eingestäubt, theils als Salbe eingestrichen wurde. Mitte Januar wurden die Hals-Lymphome mittels Einschnitt und Auskratzen operirt, innerlich wurden Eisen- und Arsenpräparate gegeben. Seither sind die Drüsen-

geschwülste vollkommen geschwunden, das Kind in blühender Gesundheit. Die Conjunctiva ist absolut normal, von den Granulationen keine Spur vorhanden. Nach den Mittheilungen des Hausarztes ergab die Untersuchung des Drüseneiters keine positiven Anhaltspunkte für Tuberculose.

Verlief nun in diesen von mir beobachteten typischen Fällen die Krankheit unter heftigen Entzündungs-Erscheinungen, so will ich nun einen Fall erwähnen, wo das gemeinschaftliche Auftreten von Lymphom der Halsgegend und Bindehaut-Wucherung ohne wesentliche Reiz-Erscheinungen von Seite des Conjunctivaltractes beobachtet werden konnte. Auch dieser Fall ist bereits von mir in diesem Centralblatte, 1882, Novemberheft, als „Lymphadenitis conjunctivae" beschrieben. Wenn, wie ich glaube, das Wesentliche an dem in Rede stehenden Leiden die Coïncidenz der Halslymphome und der Bindehaut-Wucherungen ist, so stellt dieser Fall den erstbeschriebenen dieser Art vor. Es handelte sich um einen 14jährigen Knaben, bei dem seit 10 Tagen das rechte Auge angeschwollen und auch gleichzeitig ein taubeneigrosses Lymphom neben dem Ohre und ein grosses Drüsenpaket am Unterkieferwinkel entstanden war. Es fand sich bei Schwellung des unteren Lides und mässigem Oedem der Conjunctiva bulbi ein kleinhaselnussgrosser Tumor der Uebergangsfalte, der mit dieser verschieblich war, und mit der Sklera in keinerlei Verbindung stand, vom Gewebe der freien Conjunctiva durch eine kreisförmige Furche getrennt war. Der Knoten wurde excidirt, und zeigte unter dem Mikroskope in grösster Prägnanz das Bild des in Wucherung begriffenen adenoiden Gewebes. (Ueber den mikroskopischen Befund wird zum Schluss berichtet werden.) Die Heilung des Auges erfolgte prompt, und auch die geschwollenen Lymphdrüsen des Halses und Gesichtes bildeten sich vollkommen bei innerer Medication (Eisen, Arsen) und äusserer Application von Jodoformsalben zurück. Ich habe das Individuum noch nach Jahren untersuchen und seine vollkommene Gesundheit constatiren können. Dass ich diesen Fall trotz des verschiedenen äusseren Bildes für identisch mit den später beobachteten drei Fällen hielt, auf die ich die obige unter Anführungszeichen stehende Beschreibung basirte, beweist der Umstand, dass ich ihn gemeinsam mit diesen drei Fällen dem ärztlichen Verein vorstellte.[1] Elf Jahre waren nach der Excision vergangen und der Kranke von damals war ein kräftiger Mann geworden, ohne Spur von Drüsengeschwülsten und mit vollkommen normaler Bindehaut.

[1] H. Gifford (American Journal of Ophthalm., July 1894), der 5 Fälle von Parinaud'scher Krankheit beschreibt, ist der einzige Autor, dem dieser Fall nicht entgangen ist. „It is of interest to note, that a case described by Goldzieher in 1882 as lymphadenitis conjunctivae was in my opinion the first case of this disease to be reported, although G. himself does not seem to class it with his subsequent cases," welch letzterer Satz auf einem Irrthum beruht, da ich ihn doch ausdrücklich (Centralbl. f. pr. Augenh. 1893, S. 114) mit den 11 Jahre später beobachteten Fällen unter einen Hut zu bringen versuchte.

Literatur. Wenn wir von dem eben referirten Falle absehen wollen, so verdient es Erwähnung, dass J. v. MICHEL unter dem Namen von Lymphomen der Bindehaut alle Arten von Follikulär- oder Granulationsbildungen der Conjunctiva beschreibt, sowohl den gewöhnlichen Follikularkatarrh, als auch das Trachom, sowie die so seltenen syphilitischen und leukämischen Granulationen, kurz alle Formen, wobei es durch irgend ein Gift oder einen Infectionsstoff zu Wucherungen der Conjunctivalfollikel gekommen ist.[1] Obwohl er von der Neigung der erkrankten Personen zu Lymphdrüsen-Schwellungen spricht, und manche von den erwähnten Granulationsbildungen mit der Scrophulose in Zusammenhang bringt, so geht es aus der Darstellung MICHEL's dennoch mit Evidenz hervor, dass er einen charakteristischen Fall von Conjunctivitis mit Halslymphom nicht beobachtet hat. Den ersten Platz in der Literatur verdient jedenfalls die von PARINAUD stammende Beschreibung dreier Fälle, welche 1889 der Société d'ophtalmologie de Paris vorgetragen und von SANS, um zwei neue Beobachtungen bereichert, als Thèse de Paris (1890) unter dem Titel „Sur une forme particulière de Conjonctivite infectieuse semblant se rattacher à un contage animale" publicirt wurde.[2] PARINAUD betont die äussere Aehnlichkeit des Leidens mit dem Trachom. Er schildert die Vegetationen der Bindehaut, die in seinen Fällen nicht die riesenhafte Grösse der von mir beobachteten erreichten, sondern höchstens stecknadelkopfgross waren. Die Cornea blieb frei, die Secretion war schleimig. Die Lider waren geschwollen, ebenso die Parotidengegend, deren Anschwellung sich bis zum Halse erstrecken kann, innerhalb welcher man die vergrösserten Drüsen palpiren konnte. Mässiges Fieber, geringe Schmerzhaftigkeit, Indolenz der Drüsenanschwellung. Die Conjunctival-Granulationen hatten die Tendenz zur spontanen Heilung ohne Narbenbildungen innerhalb 4—5 Monaten. Die Drüsengeschwülste können durch Resorption oder nach Vereiterung heilen. Aus dem Fieber, der Vereiterung der Drüsen schloss PARINAUD auf die infectiöse Natur des Leidens, die wahrscheinlich thierischen Ursprunges ist.

Ob ein von R. GREEFF 1892 als pseudotrachomatöse Augen-Entzündung (im Arch. f. Augenh. 24. Bd., S. 60) publicirter Fall als Lymphom-Conjunctivitis zu betrachten ist, dürfte deshalb verneint werden, weil das Hauptkennzeichen, die Halslymphome, fehlte, wenn auch eine mässige Anschwellung der präauricularen Drüse vorhanden war. Doch darf der Fall deshalb in dieser Literaturübersicht nicht fehlen, weil die Conjunctivalveränderungen den unsrigen entsprachen und auch der gutartige Verlauf

---

[1] Lehrbuch der Augenheilkunde, 1884, S. 233 ff.

[2] Da mir sowohl die Sitzungsberichte der Soc. d'opht., als die Thèse Sans nicht zugänglich waren, citire ich nach H. GIFFORD (l. c.) und J. CHAILLOUS (Annal. d'ocul. 1904, Januar, S. 5).

(Heilung der granulösen Bindehaut ohne Narbenbildung) in diese Kategorie gehört.

1893 erschien meine oben wörtlich reproducirte Mittheilung, die sich auf drei auf meiner Abtheilung in der Budapester allgemeinen Poliklinik genau beobachtete und geheilte Fälle bezog, unter dem Titel Lymphoma conjunctivae, da ich von der Ansicht ausging, dass es sich bei der Bildung der Conjunctivalvegetationen um denselben Vorgang handle, wie bei der Entstehung der Halslymphome, nämlich um Hypertrophie und Neubildung von adenoidem Gewebe. Von Parinaud's Beschreibung hatte ich damals keinerlei Kenntniss.

Weitere Mittheilungen wurden gemacht von Despagnet[1], Ella R. Wylie[2] und H. Gifford (l. c.), Justin Dominique[3], Jocqs[4] und Chaillous (l. c.), welcher Autor über sechs Fälle referirt, und eine Zusammenfassung aller bisher bekannt gewordenen Thatsachen versucht.[5] Zuletzt erschien die Arbeit von W. Matys, ein Fall von Parinaud's Conjunctivitis im Octoberhefte 1904 der Zeitschr. f. Augenh.

Aetiologie. Parinaud nahm an, dass die Krankheit durch ein thierisches Contagium veranlasst werde. Diese Ansicht scheint durch die bisherigen Beobachtungen nicht gestützt zu sein. In den von mir beobachteten fünf Fällen ist kein Factum aufgenommen, welches auf die Wahrscheinlichkeit eines thierischen Contagiums schliessen lassen würde. Von neun Fällen, die aus Frankreich stammen, betraf der eine ein Mitglied einer Fleischerfamilie, die andren lebten wohl in ländlichen Wirthschaften in der Nähe von Thieren, oder in der Nachbarschaft von Fleischerläden. In dem Falle von W. Matys (l. c.) handelte es sich ebenfalls um einen Viehhändler, bei dem die Krankheit mit einer intensiven Nasen- und Rachenentzündung und leichtem Fieber ihren Anfang nahm.

Aus diesen Daten kann um so weniger etwas Positives geschlossen werden, als in den übrigen, die Majorität bildenden Fällen für die Annahme eines thierischen Contagiums nicht der geringste Anhaltspunkt vorhanden war. Wie H. Gifford richtig bemerkt, handelt es sich offenbar um eine infectiöse, aber nicht um eine contagiöse Krankheit, wogegen schon der Umstand spricht, dass bisher über die Weiterverbreitung der Krankheit im Familienkreise der Patienten nichts berichtet wurde. Dass es sich auch um keinen besonders rasch und intensiv wirkenden Infections-

---

[1] Revue d'ophtalm. 1896, p. 665.

[2] Ophthalmic record 1901, June.

[3] Thèse de Paris 1897, de la conjonctivite infectieuse d'origine animale.

[4] Clinique ophtalmologique, 1903, Sept.

[5] Auffallend ist, dass Chaillous, der die Arbeiten von E. R. Wylie und Gifford ausführlich referirt, es verschweigt, dass beide Autoren sich auf meine Beschreibung berufen, so dass in seiner Literatur-Zusammenstellung meine Fälle nicht erwähnt sind.

stoff handeln kann, beweist der Umstand, dass trotz der wochenlangen Dauer der Krankheit in der Regel nur ein Auge afficirt ist. Welcher Mikroorganismus hierbei eine Rolle spielt, ist bisher ebenfalls nicht ermittelt; die bakteriologischen Untersuchungen, sowohl der Conjunctival-Vegetationen, wie des Lymphdrüseneiters, die von Morax, Kalt und Rohmer, und zuletzt von Matys vorgenommen wurden, hatten kein positives Ergebniss, und sicher ist nur, worauf besonderes Gewicht gelegt werden muss, dass sich keine Tuberkelbacillen vorfanden.

Klinischer Verlauf. Alle Autoren stimmen damit überein, dass es sich um ein eminent gutartiges Uebel handelt, indem die mitunter riesigen, der Granulose gleichenden Veränderungen der Bindehaut vollkommen verschwinden, ohne Narben zu hinterlassen. Hier kann es sich also weder um Trachom, noch um Tuberculose handeln, wie ich dies bereits 1893 scharf betonte. Wichtig ist ferner, dass in allen bisher bekannt gewordenen Fällen die Hornhaut intact geblieben ist. Auch die Halslymphome heilen relativ rasch, entweder durch Resorption oder nach Vereiterung. Was die Behandlung betrifft, so spielt die innere Medication eine wichtige Rolle; gegen die Granulose und Excrescenzen der Bindehaut, kann, im Falle es sich um grössere Gebilde handelt, operativ eingeschritten werden (Scheere, Galvanokauter), häufig ist auch die expectative Behandlung (Jodoform, Adstringentien) erfolgreich. Keinesfalls dürfte sich eine allzu reizende Behandlung mit Aetzmitteln (Cuprum sulf., oder starke Silberlösungen) empfehlen. Für die operative Behandlung sprechen sich auch Gifford und Chaillous aus, der die Anwendung des Galvanokauters für die Granulationen, die Scheere für die Vegetationen oder die hypertrophirten, vorspringenden Falten rühmt.

Mikroskopischer Befund. In einem von E. R. Wylie untersuchten Falle ergab die histologische Untersuchung ausgeschnittener Conjunctivalstücke nur die einfache Granulation eines chronisch entzündeten Gewebes. H. Gifford findet jedoch in dem Granulationsgewebe noch Riesenzellen, darunter solche, die Vacuolen enthalten. In einem von Morax untersuchten Falle Chaillous (l. c., S. 27) zeigt die mikroskopische Untersuchung einer ausgeschnittenen Conjunctival-Excrescenz ein im Wesentlichen normales Epithel, eine mächtige Lymphzellen-Infiltration im subepithelialen Gewebe; ausserdem findet man noch Makrocyten, sowie Gefäss- und Capillarlumina. Eine sehr sorgfältige Untersuchung einer ausgeschnittenen infiltrirten Conjunctivalfalte im unteren Fornix verdanken wir Matys. Er findet das Epithel bei schwacher Vergrösserung normal, eine mächtige, subepitheliale, diffuse, zellige Infiltration, ausgedehnte Blutgefässe. Bei starker Vergrösserung finden sich im Epithel zahlreiche mucinöse Drüsen (Becherzellen), die infiltrirenden Zellen machen jedoch nicht den Eindruck von gewöhnlichen mononucleären Leukocyten, sondern gleichen an vielen Stellen eher den Plasmazellen. Nach ihm handelt es sich um eine chronische Bindehaut-

entzündung, bei der sich die in Strängen gelagerten Plasmazellen in grossem Uebergewicht befinden.

Da die vorliegenden pathologisch-anatomischen Befunde demnach nichts weniger als erschöpfend sind, so fühle ich mich verpflichtet, hier eine Beschreibung der in meinem Besitze befindlichen Präparate zu geben, um so mehr, als sie einige charakteristische Details zeigen, die von den andren Autoren nicht erwähnt werden. Das Material, das mir vorlag, besteht 1) aus dem in seiner Gänze excidirten Knoten des als Lymphadenitis conjunctivae in diesem Centralblatt 1882 beschriebenen Falles; 2) aus einigen grösseren Knöpfen und Excrescenzen, die von diesen drei Fällen stammen, welche 1893 als Lymphoma conjunctivae beschrieben wurden.[1]

ad 1) Der Knoten ist an seiner Oberfläche von mehrschichtigem Cylinderepithel bedeckt, das an den meisten Stellen vollkommen normal erscheint, während es an einigen Stellen Inseln enthält, die durch die schleimige Umwandlung der Epithelzellen entstanden sind. Es entstehen dann unter der Oberfläche blasige Räume, die nur von einer dünnen Schicht platter Zellen bedeckt sind, und in ihrem Innern nur einige, noch schwach gefärbte, mit einander und dem übrigen Epithel durch Ausläufer zusammenhängende Zellen bergen. Man kann sich leicht vorstellen, dass nach Platzen einer solchen Blase ein Substanzverlust entsteht, wodurch das Factum die Erklärung findet, dass manche von den Beobachtern Geschwürsbildungen der Granulationen beschrieben haben. Unter dem Epithel finden wir ein mächtiges Gewebslager von durchaus dem adenoiden Gewebe gleichkommender Structur, deren Lücken, wie hydropisch, in weiten Strecken der Einlagerung von Lymphocyten gänzlich entbehren, an andren Stellen mit immer dichterer Infiltration, bis wir mächtige Follikel antreffen, die gegen das Nachbargewebe durch eine aus bindegewebigen Balken bestehende Hülle abgegrenzt sind. Im Gewebe finden wir viele weite Gefässlumina und stark erweiterte Lymphräume.

ad 2) An den Präparaten der zweiten Gruppe finden wir an vielen Stellen ein vollkommen normales Epithel, unter dem ein lockeres Gewebe sich befindet, das aus einem faserigen, netzförmig zusammenhängenden Grundgewebe besteht, mit eingestreuten, grosskernigen, die gewöhnlichen Lymphocyten an Grösse weit übertreffenden Zellen. Lymphocyten sind im Gegentheil nur in sehr geringer Zahl zu sehen. Ich würde dieses Gewebe ein adenoides Gewebe nennen, das im höchsten Grade des Oedems sich befindet. Nun kommen aber Stellen vor, wo das Epithel seine Form ver-

---

[1] Zu meinem Bedauern kann ich die Krankengeschichte dieser vor länger als einem Decennium behandelten Fälle aus äusseren Gründen nicht mehr beschaffen; auch ist an den Präparaten nicht vermerkt, welchem von den drei Fällen sie entstammen. Doch boten diese so viel Identisches auf, dass die von ihnen stammenden Präparate Verwerthung verdienen.

ändert, die Zellen sind blasig, in mucinöser Degeneration, und dringen in Haufen oder Säulen in das Gewebe der Granulation ein, wo sie durch ihre Form und besondere Grösse, sowie die blassere Färbung deutlich sich unterscheidend innerhalb des oben beschriebenen Gewebes liegen. Ausserdem finde ich Riesenzellen in bedeutender Zahl, zahlreiche Durchschnitte von Blutgefässen, und mit Endothel ausgekleidete weite Räume, in denen sich nur wenige Leukocyten befinden.

Vergleiche ich die Schnitte mit solchen von Trachom, so ist der Unterschied in die Augen springend. Während das Trachomkorn eine dichte Infiltration von Lymphocyten, eine wahre Granulationsgeschwulst darstellt, und diese Zell-Infiltration sich stellenweise aus dem subepithelialen Gewebe dichtgedrängt bis in den Tarsus fortsetzt, finden wir hier ein in höchstem Grade hydropisches, netzförmiges Gewebe, in dem wir gerade die Lymphocyten-Anschoppung, also die eigentliche Follikelbildung, vermissen. Gemeinsam ist beiden die Neigung des Epithels zur Wucherung, die beim Trachom meist zur Bildung der sogenannten Trachomdrüsen (d. i. den handschuhfinger-artigen Epithel-Einstülpungen) führt, während das Epithel in unsren Fällen in regellosen Haufen in die Tiefe dringt und eine ausgesprochene Neigung zur schleimigen Entartung besitzt.

Freilich waren die Präparate von solchen ausgeschnittenen Gewebsstücken angefertigt, die als Excrescenzen die höchsten Grade der Ernährungsstörung darboten. So wenig wir die pathologische Anatomie des Trachoms kennen würden, wenn wir uns nur auf die Untersuchung eines excidirten Granuloms stützten, ebenso wenig ist uns die Anatomie der Lymphom-Conjunctivitis klar, bis wir in die Lage kommen, weite Strecken der Lidbindehaut mitsammt dem Tarsus zu untersuchen.

[Mittheilungen aus dem St. Margarethen-Spitale in Budapest.]

II. Ueber beiderseitige Glaskörper-Blutung.

Von Dr. **Julius Fejér**, ord. Augenarzt.

Glaskörper-Blutungen kommen ziemlich häufig vor und werden zumeist durch Verletzungen verursacht. In einem meiner Fälle kam — nach einem unwesentlichen Schlage auf die Stirne — die das Augeninnere vollkommen erfüllende Blutung, in Folge hochgradiger Degeneration der inneren Membranen des Augapfels, bezw. der Brüchigkeit ihrer Gefässe, zu Stande.

Von den constitutionellen Erkrankungen sind Tuberculose, perniciöse Anämie, Lues, Malaria diejenigen, welche in den Gefässen solche Veränderungen hervorrufen, denen zufolge ihre Wände brüchig werden; die Störungen der Blutcirculation geben gleichfalls Gelegenheit für recidivirende Glaskörper-Blutungen. In solchen Fällen haben Friedenwald und Fehr

die Erkrankung der Venen der Netzhaut nachgewiesen; ersterer hat mit dem Augenspiegel Perivasculitis beobachtet, letzterer dagegen mit Hilfe des Mikroskops constatirt, dass die Gefässe der Netzhaut verdickt, durch hyaline Degeneration zum Theil verengt, theilweise ja sogar vollkommen verstopft sind. SCHEFFEL und PRESSEL halten die Lues hereditaria für das ursächliche Moment, besonders in den Fällen PRESSEL's war Keratitis par. diffusa zugegen, was seine Annahme nur zu bestärken scheint.

Die recidivirenden Blutungen der Netzhaut und des Glaskörpers kommen zumeist bei jugendlichen Individuen im Alter von 15—20 Jahren vor; später gehören sie zu den Seltenheiten. Bei den Betroffenen sind im Organismus häufig keine Veränderungen nachzuweisen; mitunter sind es kräftige Individuen. Die Blutung tritt zuerst in der Netzhaut, später im Glaskörper auf, wird allmählich resorbirt, um dann wieder plötzlich zu recidiviren und hat im Allgemeinen eine schlechte Prognose, nachdem sie die Ablösung und Schrumpfung der Netzhaut und des Glaskörpers zur Folge haben kann.

Nach dieser kurzen Charakterisirung der Pathologie und des Krankheitsbildes der Veränderung, will ich den Fall eines 33jährigen kräftigen Schiffmannes beschreiben, welchen ich am 7. October 1903 in das St. Margarethenspital aufgenommen habe; der Mann giebt an, dass sein Sehvermögen sehr rasch abgenommen habe und dass er seit einigen Wochen absolut nichts mehr sieht. Vor 8 Jahren hat er an einer Erkrankung der Mundhöhle gelitten, welche auf Inunction von 40 Dosen Quecksilbersalbe vollkommen ausheilte. Die allgemeine Untersuchung des Patienten erweist weder im Rachen, noch auf der Haut, oder am Glied Spuren vorhergegangener Lues, jedoch fand ich in beiden Schenkelbeugen haselnuss- bis walnussgrosse, im Nacken kleinere Lymphdrüsen; cubitale Drüsen waren nicht nachzuweisen. Während des Spital-Aufenthaltes entzündete sich an der hinteren Oberfläche des Halses eine Drüse, schwoll bis zur Hühnereigrösse an, die Haut über derselben wurde roth, der Zustand bildete sich aber auf Umschläge zurück. Die Respirationsorgane wurden vollkommen normal befunden, Herztöne rein, Radialpuls ein wenig gespannt, Atheromatose der Gefässe jedoch nicht nachweisbar. Die Untersuchung des Abdomen weist keine Abnormitäten auf, der Urin enthält keine fremden Bestandtheile, die mikroskopische Untersuchung des Blutes ergab ebenfalls keine Regelwidrigkeiten, namentlich keine Zeichen von Anämie oder Leukämie.

Was den Zustand der Augen betrifft, so waren gelegentlich der Aufnahme des Patienten die Glaskörper beider Augen dermaassen mit schwimmenden, undurchdringlichen, wolkenartigen Trübungen erfüllt, dass aus dem Augeninnern überhaupt kein rother Schein reflectirt wurde. Die Sehkraft war auf Handbewegungen herabgesunken, jedoch war die Lichtperception nach jeder Seite — auf beiden Augen gut erhalten. Der Zustand wies keine Besserung auf, jedoch hat sich der Befund in der Weise

geändert, dass im linken Auge kleinere und grössere Blutungen im Glaskörper hervortraten, welche bei seitlicher, ja sogar bei Tagesbeleuchtung sichtbar gemacht werden konnten; besonders eine linsengrosse Blutmenge tritt sofort in's Auge.

Therapeutisch habe ich so manches versucht, leider ohne Erfolg. Anfangs war ich der Meinung, dass es sich um eine in Folge von Chorioiditis diffusa aufgetretene Hyalitis diffusa handelt und habe in Folge dessen subconjunctivale Injectionen von 2% Kochsalzlösung versucht, welche in solchen Fällen vielerseits warm anempfohlen und auch von mir selbst in einem Falle mit gutem Erfolge angewendet wurden. Nur nebensächlich will ich bemerken, dass mit Acoin diese Injectionen vollkommen schmerzlos vorgenommen werden können. Dem Patienten wurden in jedes Auge 9 solche Injectionen verabfolgt, dabei wurde Jodkali gegeben und später 90 g Quecksilbersalbe eingeschmiert; alles ohne Erfolg. Späterhin bin ich zu der alten Therapie zurückgekehrt und habe Pilocarpin unter die Körperhaut injicirt, nach einigen Injectionen jedoch habe ich damit aufgelassen, nachdem weder Salivation, noch Schweisse auftraten. Endlich habe ich jedwede locale Behandlungsversuche bei Seite gelegt und lange Zeit hindurch nur auf die Kräftigung des Gesammt-Organismus hinzielende Verordnungen getroffen und namentlich auch Fellow-Syrup verordnet.

Betreffs des ätiologischen Momentes kann in diesem Falle kein Zweifel darüber bestehen, dass dasselbe in den Drüsen zu suchen sei, nachdem doch constatirt wurde, dass die verschiedenen Drüsen vergrössert waren und eine Halsdrüse während des Spitals-Aufenthaltes in Entzündung kam. Ob nun in diesem Falle die Hypertrophie der Drüsen durch Lues oder Scrophulose verursacht wurde, kann mit Bestimmtheit nicht entschieden werden, ich glaube nur, dass es sich um die erstere handeln muss, nachdem der Patient selbst zugiebt, dass seine vorhergegangene Erkrankung der Mund- und Rachenhöhle auf Hg-Inunction ausheilte. Gegen Lues spricht die Entzündung der Halsdrüse und die Erfolglosigkeit der — im Spital — vorgenommenen Schmierkur.

Dieser Fall kann nicht in die Gruppe der recidivirenden jugendlichen Netzhaut- und Glaskörper-Blutungen eingereiht werden, nachdem es sich doch um ein Individuum vorgeschrittenen Alters handelt und dann war auch das Auftreten der Symptome nicht ganz typisch, ich glaube jedoch mich gegen die Diagnostik nicht zu vergehen, wenn ich ihn allerdings — mit Vorbehalt dennoch — in diese Gruppe eintheile, da doch die Krankheit beiderseits gleichzeitig auftrat, locale Ursachen nicht vorhanden waren und eine constitutionelle Krankheit — mit aller Wahrscheinlichkeit — nachgewiesen werden konnte.

Patient wurde am 4. Februar 1903 dem Verein der Spitalsärzte durch mich vorgestellt.

Neue Instrumente, Medicamente u. s. w.

Das Astigmoskop, eine Vervollständigung des Placido'schen Keratoskops.

Von Dr. A. Roth, Oberstabsarzt.

Nachdem Placido 1882[1] sein Keratoskop angegeben hatte, machte bereits in demselben Jahre E. Berger[2] die Scheibe in ihrer Ebene drehbar. Er versah sie mit der Green'schen Sternfigur, weil er fand, man könne im Hornhaut-Spiegelbilde den längsten, bezw. kürzesten Strahl leichter erkennen, als die Ellipticität der Placido'schen Ringe.

Ebenfalls 1882 erschien das Keratoskop von de Wecker und Masselon.[3] Ihre Scheibe wählten sie quadratisch und gaben ihr einen weissen Rand, so dass als normales Spiegelbild ein weisses Quadrat, bei As ein Rechteck, erscheint. Auf der Scheibe kann dann ein Rechteck hergestellt werden, welches das rechteckige Spiegelbild in ein Quadrat verwandelt. Daraus ergiebt sich ein Maassstab für den As.

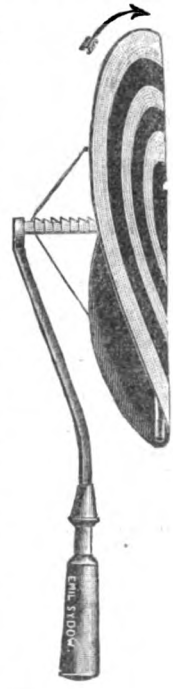

1883 gab Hirschberg[4] sein stabiles Keratoskop an. Es gestattet die Grösse des Hornhautradius an einer auf das Hornhautbild reflectirten Millimeter-Skala abzulesen.

Cl. du Bois Reymond[5] benutzt eine sowohl um ihre Schauröhre, als auch um einen ihrer Durchmesser als Axen drehbare Scheibe, welche nur einen peripherischen weissen Ring zeigt, und keratoskopirt, indem er vorhandene Ellipsen durch Drehung und Neigung der Scheibe rundet. Bei höheren Graden von As wird leider der rund gemachte Ring von zwei Kreisen begrenzt, die nicht concentrisch sind.

Uhthoff's[6] Stereoskop zeigt auf einem perimeterartigen Bügel weisse und schwarze parallele Streifen. Es ist für den unregelm. As, Keratoconus u. s. w. besonders geeignet.

Vor Jahren schon construirte ich das hier abgebildete Instrument. Seine Einführung unterblieb bisher aus technischen Gründen. Neuerdings gelang es mir nun im Verein mit Herrn E. Sydow, unserem bekannten Mechaniker und Optiker, die Schwierigkeiten der Beschaffung und Herrichtung des Materials so weit zu überwinden, dass ich mit dem neuen Instrument vor die Oeffentlichkeit treten kann.

Ich nenne es „Astigmoskop", nicht Astigmometer oder Keratoskop, weil es hauptsächlich zum Erkennen, erst in zweiter Linie zum Messen des As dienen soll.

Beschreibung: Die Grösse der Scheibe und ihre Bemalung ist dieselbe, wie bei Placido. Durchmesser 23 cm, Ringe je grösser, desto breiter. (Gleich breite Ringe sind ein Entartungszeichen des Instruments.)[7] Die Schauröhre (Tubus) ist enger und länger als sonst üblich im Interesse einer

---

[1] Dieses Centralbl. 1882, Januarheft. [2] Wiener med. Presse 1882, S. 1457.
[3] Ann. d'Ocul., Bd. 89, S. 138.
[4] Dieses Centralbl. 1883, S. 30. [5] Daselbst 1890, S. 257.
[6] Klin. Monatsbl. f. Augenheilk. 1896, S. 219.
[7] Verfertiger ist Herr E. Sydow, Berlin, Albrechtstr. 17.

genaueren Axen-Einstellung. Die Scheibe ist aus dünnem, hartem Stahlblech, welches gut gestreckt sein, d. h. sich einer Tischplatte überall gut anlegen muss. Von vollkommener Genauigkeit, wie sie nur auf der Drehbank erzielbar sein würde, darf man dabei absehen. Es genügt, wenn die Scheibe auf der anastigmatischen Hornhaut fehlerfreie Kreise zeigt. Ein Stahldraht, hinter der Scheibe als Bogensehne angebracht, dient im Verein mit einer sägenartigen Zahnreihe am Schaurohr zur Einstellung verschiedener Krümmungsgrade der Scheibe. Sie ist um das Schaurohr als Axe drehbar. Auf der hinteren Fläche zeigt ein weisser Strich die jeweilige Axenrichtung des Cylinders an, als dessen Mantel die gekrümmte Scheibe aufzufassen ist. (Vorgreifend schalte ich hier ein, dass dieser Strich auch die Axe des corrigirenden + Cylinderglases angiebt.)

Anwendung: 1) Meine Scheibe erfüllt in nicht gekrümmtem Zustande alle Zwecke der Placido'schen.

2) Keratoskopirt man mit gekrümmter Scheibe, so sieht man auf einer normalen Hornhaut elliptische Ringe, wie bei As. Man kann so, ohne einen Astigmatiker zur Hand zu haben, die gewönlichen Grade des Hornhaut-Astigmatismus zu Uebungs- und Demonstrations-Zwecken keratoskopisch darstellen.

3) Liegt ein Hornhaut-As solchen Grades vor, dass die entspannte (plane) Scheibe Ellipsen zeigt, so krümmt man sie, bis aus den Ellipsen Kreise geworden sind. Die Stellung der Stahlsehne gegenüber einer Skala am Schaurohr giebt dann den Grad des As an.

4) Ist man einem Hornhaut-Spiegelbilde gegenüber im Zweifel, ob es kreisförmig oder elliptisch ist, so giebt man der Scheibe eine leichte Krümmung, entsprechend etwa 1,5 D As. Darauf dreht man sie um das Schaurohr als Axe. Sie wird nun, falls ein Hornhaut-As von z. B. 1,5 D As vorliegt, die Ellipticität des Spiegelbildes bald aufheben, bald verdoppeln, wir werden also bald Kreise sehen, bald Ellipsen entsprechend 3 D As. Ist dagegen die Hornhaut kugelförmig, so tritt dieser Wechsel nicht auf. Dieses Verfahren verdoppelt demnach unser Unterscheidungsvermögen.

Die Genauigkeit der Messung ist hauptsächlich abhängig von unsrer Schätzung und deren Fehlern. Ellipsen, deren Axen nur um $^1/_{40}$ ihrer Länge verschieden sind, halten wir meist noch für Kreise. Das würde beim Keratoskopiren einen Unsicherheitsbetrag von etwa 1 D ausmachen; denn die Länge der Radien der stärksten und der schwächsten Hornhautkrümmung differirt bei 1 D As um etwa $^1/_{40}$. Diesen Fehler können wir aber durch das Mittel aus mehrmaligen Messungen und dadurch verringern, dass wir die Ellipsen abwechselnd über- und untercorrigiren, um schliesslich eine mittlere Einstellung zu wählen.

Störender noch ist folgender Schätzungsfehler, welcher meines Erachtens bisher die keratoskopische Diagnostik des As, besonders bei Ungeübten, stark beeinträchtigt hat, ohne beachtet zu werden[1]: Senkrechte Linien erscheinen uns grösser als gleich. grosse wagerechte Linien (vgl. Helmholtz, Phys. Opt. 2. Aufl., S. 684). Liegende Ellipsen (bei As. regularis) verwechseln

[1] E. Berger's Andeutung hierüber (Wiener med. Wochenschr. 1882, Nr. 51) bedarf der Revision.

wir daher gern mit Kreisen, senkrechte (bei As. inversus) erscheinen uns elliptischer, als sie wirklich sind. Einige Uebung verringert und beseitigt diese Täuschung, deren Betrag übrigens jeder Keratoskopiker für seine Person mit meinem Instrument jederzeit feststellen und berücksichtigen kann.

Was meine bis 6 oder 7 D As reichende Skala anlangt, so stellte ich sie zunächst empirisch her. Rechnerisch beruht sie auf folgender Ueberlegung: Die gekrümmte Scheibe erscheint von vorne gesehen zusammengedrückt, elliptisch. Diese ihre Ellipticität, gesehen von der untersuchten Hornhaut aus, hat denselben Grad wie die Ellipticität des Spiegelbildes, welches dieselbe Scheibe auf der normalen Hornhaut erzeugen würde.

Ein Beispiel: Erscheint die Scheibe um $^1/_8$ ihrer Breite zusammengedrückt, so zeigt sie auf der normalen Hornhaut Ellipsen, deren Haupt-Axen sich wie 8 zu 7 verhalten. Dieselben Ellipsen zeigt nun eine astigmatische Hornhaut (mit planer Scheibe betrachtet), wenn ihre Radien grösster und kleinster Krümmung sich verhalten wie 8 zu 7. Dann hat aber diese Hornhaut rund 6 D As. Bei der hier angenommenen Krümmung der Scheibe muss also ihre Skala 6 D As anzeigen.

Zur Controle kann man übrigens, abgesehen vom Ophthalmometer, die von mir 1891 gezeigte, durch Roure 1896 (vgl. Nagel's Jahresbericht Bd. 27, S. 127) rechnerisch begründete, keratoskopische Astigmometrie mittels Cylinderlinsen vortheilhaft verwenden. Man keratoskopirt mit planer Scheibe durch eine dicht vor dem untersuchten Auge stehende Cylinderlinse von beispielsweise 2 D. Auf der normalen Hornhaut sieht man alsdann Ellipsen entsprechend 4 D As. (Das Cylinderglas, welches aus Hornhaut-Ellipsen Kreise macht, ist halb so stark wie der Hornhaut-As.) Meine Scheibe muss also auf 4 D As eingestellt sein, wenn sie diese Ellipsen in Kreise verwandelt.

Ich glaube übrigens keine Illusionen zu erwecken, wenn ich in Aussicht stelle, dass mein Instrument auch weniger Geübten gestatten wird, den Hornhaut-Astigmatismus innerhalb einer Fehlergrenze von 1 D zu messen.

Unser Büchertisch.

Neue Bücher.

*1. Die augenärztlichen Operationen, von Dr. Wilhelm Czermak, o. ö. Universitäts-Professor und Vorstand der Deutschen Universitäts-Augenklinik zu Prag. Nach 14 Jahren ist dieses monumentale Werk glücklich beendigt, — es hat den Umfang von 1236 Seiten, entsprechend der Wichtigkeit des Gegenstandes und der Reichhaltigkeit der Literatur, erreicht! Wir haben schon mehrmals darüber berichtet und werden nun über den Schluss berichten.

2. Die Encyklopädie der Augenheilkunde. Herausgegeben von Prof. Dr. O. Schwarz in Leipzig. 11. Lief., Leipzig, F. C. W. Vogel, 1904. Auch dies wichtige Werk nähert sich dem erwünschten Abschluss.

*3. Transactions of the Ophthalmological Society of the United Kingdom. Vol. XXIV, Session 1903—1904, London 1904.

*4. Mittheilungen aus der Augenklinik in Jurjew (Dorpat). Herausgeg. von Prof. Th. v. Ewetzky. 2. Heft. Berlin 1905.

*5. Mittheilungen aus der Augenklinik des Carol. Medico-chir. Instituts zu Stockholm. Herausgeg. von Dr. J. Widmark, Prof. der Augenheilk. 6. u. 7. Heft. Jena, G. Fischer, 1904 u. 1905.

Es ist für uns eine besondere Freude, dass diese Mittheilungen aus Russland und aus Schweden, ebenso wie die ungarischen Beiträge, in deutscher Sprache erscheinen, so dass wir von dem wichtigen und interessanten Inhalt bequem Kenntniss nehmen können. (Das 6. Heft ist auch besonders erschienen: Zur Kenntniss der Iris-Muskulatur des Menschen, ihr Bau und ihre Entwicklung, Akad. Abh. von E. Forsmark. Jena 1904, G. Fischer.)

6. Ostwald's Klassiker d. exact. W. Nr. 144. Johannes Kepler's Dioptrik (1611), übersetzt von Ferd. Plehn, Leipzig 1904, W. Engelmann.

Dies ist das grundlegende Werk für Dioptrik der Gläser und des Auges. Den Fachgenossen wird die Uebersetznng sehr erwünscht sein. Besinne ich mich doch, dass kürzlich ein ausgezeichneter Forscher in der physiol. Optik, sogar mit Hilfe eines befreundeten Oberlehrers, eine Stelle in Kepler's Werk nicht übersetzen konnte, weil beide mit der lateinischen Darstellungsart solcher Gegenstände nicht vertraut waren.

*7. Augenärztliche und hygienische Schul-Untersuchungen, angestellt und bearbeitet im Auftrage d. Kgl. Preuss. Minist. d. geistl., Unterr. u. med. Angel. von Dr. R. Greeff, a. o. Prof. d. Augenh. u. Dir. der Augenklinik in der kgl. Charité zu Berlin. Sonder-Abdruck aus dem Klin. Jahrb. XIII. Bd., 1904.

Auf diese bemerkenswerthe Arbeit werden wir noch zurückkommen.

*8. Das Schielen. Aetiologie, Pathologie und Therapie. Von Claud Worth, F. R. C. S. Autor. deutsche Ausg. von Dr. E. H. Oppenheimer. Mit 25 Textfiguren. Berlin, Julius Springer, 1905, 134 S.

*9. Die Pupillenstörungen bei Geistes- und Nervenkranken, von Privatdocent Dr. med. Bumke, Assistent an der psychiatr. Klinik in Freiburg i. B. Jena, G. Fischer, 1904, 262 S.

*10. Syphilis de l'oeil et de ses annexes, par le Dr. F. Terrien. Paris 1905, G. Steinheil, 316 S.

*11. Die Färbetechnik für das Nervensystem, von Dr. Bernhard Pollack, Augenarzt in Berlin. Berlin 1905, S. Karger, 158 S.

*12. Die Körnerkrankheit, Vortrag aus dem von dem Central-Comité für das ärztliche Fortbildungswesen in Preussen veranstalteten Cyklus „Volks-Seuchen", gehalten am 30. October 1903. Von Prof. Dr. J. Hirschberg, Geh. Med.-Rath zu Berlin. Abdruck aus d. Klin. Jahrb. Jena, G. Fischer, 1904, 44 S.

*13. Beiträge zur Augenheilkunde. Festschrift, Julius Hirschberg von Schülern und Freunden aus Anlass seiner 25jährigen Wirksamkeit als Professor an der Universität Berlin in Verehrung überreicht. Leipzig, Veit & Comp., 1905, 352 S., mit 24 Abbildungen im Text und 10 Tafeln.

Enthält Arbeiten von de Lapersonne in Paris, van Duyse in Gent, Albertotti in Modena, Cirincione in Genua, Baquis in Livorno, Birnbacher in Graz, Schwarz in Leipzig, Peschel in Frankfurt a. M., Claude du Bois-Reymond, Fehr, Kuthe, Ginsberg, Loeser, F. Mendel, K. Mendel, Merz-Weigandt, W. Mühsam, A. Moll, Purtscher, Simon, Steindorff, Br. Wolff.

*14. Graefe-Saemisch, Handbuch. II. Auflage, V. Band, 1. Abth. Die Krankheiten der Conjunctiva, von Prof. Dr. Th. Saemisch in Bonn. Somit liegt uns dieses Kapitel, das mit die wichtigsten, weil häufigsten, Augenkrankheiten umfasst, in einer so gründlichen Darstellung (auf 740 Seiten) vor, wie sie früher noch niemals geschaffen worden. Wir werden demnächst auf dieses Werk noch genauer eingehen.

15. Untersuchung des Nervensystems, von Geh. Med.-Rath Prof. Dr. Eulenburg in Berlin, 1904 (123 S.). Sonder-Abdruck aus dem Lehrbuch der klin. Untersuch.-Meth. von Eulenburg, Kolle, Weintraud. Bei dem innigen Zusammenhang zwischen Nerven- und Augen-Leiden für unsre Fachgenossen eine höchst willkommene Gabe. Sehr lehrreich ist (auf S. 764) die schematische Darstellung der Centren der Grosshirnrinde.

16. Inauguration du Monument Panas à l'Hôtel Dieu le 26 juin 1904. Paris 1904, G. Steinheil. (54 S.) Ein geschichtliches Document, welches alle bei dieser Feier gehaltenen Reden enthält, sowie höchst gelungene Wiedergaben des Panas-Denkmals und der Panas-Plaquette.

17. Geschichte der Augenheilkunde, von C. Horstmann (Handbuch d. Gesch. d. Med. III. Bd., 1905). Die meisten Daten sind dem vorzüglichen Werk von A. Hirsch entnommen. Die Lebensbeschreibungen derjenigen Augenärzte und Forscher, welche um die Mitte des vorigen Jahrhunderts die neue Zeit für unser Fach herbeigeführt, und diejenigen, welche noch in der zweiten Hälfte desselben Jahrhunderts gewirkt haben, sind eingefügt.

18. Zincotipia di una figura con occhiali dipinta da Tommaso da Modena nell' anno 1352 presentata all X⁰. congresso internat. di oftalmologia dal Prof. Guiseppe Albertotti, Dirett. della clinica oculistica della R. Univ. di Modena. Modena 1904. Ein interessanter, lehrreicher Beitrag zur Geschichte der Convex-Brillen.

19. Ziffer-Tafeln zur Bestimmung der Sehschärfe, von Dr. G. Mayerhausen. Zweite, verbesserte und erweiterte Auflage. Berlin, H. Peters, 1904.

*20. Die Ehrlich'sche Seitenketten-Theorie und ihre Bedeutung für die med. Wissenschaften, von Dr. Paul Römer, Privat-Doc. und Assistent an der Univ.-Augenklinik zu Würzburg. Mit einem Vorwort von Geh.-Rath Prof. Dr. P. Ehrlich. Wien, 1904, A. Hölder.

21. Einführung in die medicinische Optik, von Dr. A. Gleichen, Kaiserl. Reg.-Rath, Privatdocent an der techn. Hochschule zu Berlin. Mit 102 Figuren im Text. Leipzig, W. Engelmann, 1904. (276 S.) Verf. hat bei dem Leser lediglich die Kenntniss der ersten Anfangsgründe der Geometrie und Algebra vorausgesetzt; nur bei der Darstellung astigmatisch deformirter Strahlenbündel war die Anwendung einiger Differentialformeln nicht zu vermeiden. Um eine gewisse Vollständigkeit zu erreichen, ist er auch auf die Theorie der sonst in der ärztlichen Praxis angewendeten Instrumente (Prisma, Lupe, Mikroskop, Stereoskop, Cystoskop u. s. w.) in dankenswerther Weise eingegangen. Sehr erwünscht ist das letzte (14.) Kapitel: Chemische und biologische Wirkung des Lichts und der dem Licht verwandten Strahlungen (Kathoden-, Röntgen-, Becquerel-Strahlen).

22. Augenärztliche Winke für den prakt. Arzt, von Prof. Dr. Otto Schwarz in Leipzig. Leipzig, F. C. W. Vogel, 1904 (47 S.). Für den praktischen Arzt ein sehr nützliches Buch. Es enthält diagnostische, therapeutische und prognostische Winke.

23. Der Blinde und seine Welt. (Entre Aveugles.) Rathschläge zum Nutzen für Erblindete von Emil Javal, Mitglied der Akademie der Medicin zu Paris. Uebersetzt von Dr. J. Türkheim in Hamburg. Hamburg und Leipzig, L. Voss, 1904 (160 S.). Wir haben das Original im Centralblatt für Augenheilk. 1903, S. 235, besprochen und begrüssen diese Uebersetzung, die auch in unsrem Vaterland Trost und Hilfe spenden wird.

24. Studien zur Blinden-Psychologie, von Dr. Theodor Heller, Director der heilpädagog. Anstalt Wien-Grinzing. Mit 3 Figuren im Text. Leipzig, Wilhelm Engelmann, 1904 (136 S.). Die Abhandlung über das Tasten der Blinden ist für den Augenarzt von grossem Interesse.

25. Saluti aegrorum. Aufgabe und Bedeutung der Krankenpflege im modernen Staat. Eine social-politische Untersuchung von Alfred v. Lindenheim, Landtags-Abg. Leipzig und Wien, F. Deuticke, 1905.

*26. Ophthalmology, Essays, Abstracts and Reviews. Editorial Staff H. V. Würdemann, M. D., Milwaukee, and Nelson Miles Black, M. D., Milwaukee. Das erste Heft dieser neuen Zeitschrift, welche wir hiermit collegial begrüssen, enthält 188 S., wovon 57 auf Original-Arbeiten kommen, über die wir demnächst berichten werden.

Referate, Uebersetzungen, Auszüge.

Der Augenhintergrund bei Erkrankungen des Nervensystems, von Jean Galezowski. (Paris, Felix Alcan, 1904.)

Der Sohn des berühmten Pariser Augenarztes X. Galezowski übergiebt mit der vorliegenden umfangreichen Schrift seine gründliche Erstlingsarbeit der Oeffentlichkeit, auf Grund deren er am 30. Juni d. J. von der Pariser medizinischen Fakultät zum Doktor promovirt wurde. Man kann zu dieser Arbeit den Vater wie den Sohn beglückwünschen, denn sie zeugt von ausserordentlichem Fleisse, ist klar und übersichtlich geschrieben und bringt eingestreut vielfach interessante eigene Beobachtungen, die der Verf. unter Raymond an der alten ehrwürdigen Salpêtrière machen konnte, an der einst der Vater des Verf. mit Charcot zusammen systematische Augenuntersuchungen bei Nervenkranken vornahm. Verf. ordnet seinen reichen Stoff derart, dass er zuerst die spinalen, dann die cerebralen Krankheiten bespricht, darauf folgen die Erkrankungen der Meningen und schliesslich die Neurosen; jedem dieser Abschnitte ist eine colorirte Tafel beigefügt mit Bildern der wichtigsten Hintergrunds-Erkrankungen. Diese Abbildungen sind vielleicht das, was in dem Buche nicht ganz auf der Höhe steht. Der Verf. beginnt mit Besprechung der Tabes, bei der die Sehnerven-Atrophie ein Frühsymptom ist, d. h. viel häufiger im praeatactischen als im Stadium der Ataxie erscheint; Verf. vertheidigt therapeutisch energisch die Schmierkur, nach der die Sehkraft nicht nur nicht schlechter, sondern oft ganz besser werde; dieser Standpunkt ist um so erklärlicher, als Verf. unter 64 Tabikern mit Atrophia n. opt. 49 = 73% Syphilitische fand. Bei Friedreich'scher Krankheit fand Verf. nie Augenhintergrunds-Erkrankungen, wohl aber im Spätstadium der Marie'schen Krankheit (hereditären cerebellaren Ataxie). Es folgen dann multiple Sclerose, laterale Sclerose (Little'sche Krankheit und amyotrophische Lateralsclerose), Syringomelie, progressive Muskel-Atrophie und Poliomyelitis anterior (keine Sehstörungen), acute Myelitis (stets doppelseitige Neuritis optica), Verletzungen des Rückenmarks. Unter den Hirn-

krankheiten nehmen den breitesten Raum progressive Paralyse (Atrophia n. opt. in 18,9%) und Geschwülste ein; das ophthalmoskopische Bild der Stauungspapille wird eingehend besprochen, dagegen die Pathogenese auffallend kurz abgehandelt; Verf. neigt der Manz'schen Theorie zu. Meningitis (tuberculosa, acuta purulenta, chronica und epidemica) führt oft zu Neuritis bezw. Perineuritis optica, oft auch ohne vorherige Entzündung zur Atrophie, die unter Umständen das einzige Symptom abortiver Meningitis sein kann. Die Neurosen bedingen nur selten Augenhintergrunds-Erkrankungen. Die Lectüre des Buches sei bestens empfohlen. Kurt Steindorff.

Journal-Uebersicht.

I. A. v. Graefe's Archiv f. Ophthalmologie. LIX. 2.

1) **Beiträge zur Physiologie des Pupillarreflexes,** von Dr. Georg Levinsohn, Privatdocent in Berlin. (Aus der speciell-physiologischen Abtheilung des physiologischen Instituts der Universität Berlin.)

Nachprüfung der Bach und Meyer'schen Versuche, aber möglichst ohne künstliche Athmung, da diese Factoren an sich auf die Pupille einwirken können. Bei Kaninchen sind die Eingriffe auch ohne Narkose möglich; und, wenn man für die Belichtung das grelle Magnesiumlicht anwendet, so können auch beim Kaninchen die Pupillen-Veränderungen deutlich wahrgenommen werden. Die künstliche Athmung wurde vorbereitet, aber nur bei etwaigem Eintritt von Athemstillstand eingeleitet. Wiederholt wurden nur die Schnittversuche, da die andren Experimente mit eingeschobenen Fremdkörpern nach Ansicht des Verf.'s nichts beweisen, weil die Möglichkeit einer Localisation der Druckwirkung fehlt.

Nach den Versuchen ist mit Wahrscheinlichkeit anzunehmen, dass Durchschneidung der Medulla um so eher zu einer hochgradigen Miosis führt, je vollständiger sie vorgenommen ist, dass aber auch unvollständige Schnitte eine Miosis auslösen können, insbesondere wenn die Seitentheile getroffen sind. Andrerseits führt aber auch Durchschneidung in der Mittellinie bis zur Basis stärkste Pupillen-Verengerung herbei.

Die hochgradige Verengerung bleibt gewöhnlich nur wenige Minuten bestehen, um dann langsam, wenigstens theilweise, zurückzugehen. Diese Erscheinung macht es wahrscheinlich, dass die Pupillen-Verengerung Folge eines durch den operativen Eingriff bewirkten Reizes ist. Bei plötzlichem Nachlass der Pupillen-Verengerung wird man Herabsetzung des Oculomotoriustonus zur Erklärung heranziehen müssen.

Der Pupillenreflex war auch bei hochgradiger Verengerung erhalten, Magnesiumlicht machte die Pupille noch enger.

Im Ganzen konnte Verf. die Bach-Meyer'schen Versuche bestätigen. Auch er fand, dass bei hoher Durchschneidung der Medulla die Pupillen sich wieder erweitern und prompter reagiren, fand aber ausserdem, dass auch Schnitte auf der entgegengesetzten Seite denselben Effect haben.

Abweichend von Bach und Meyer zeigte die Mehrzahl der Versuche des Verf.'s, dass einseitige Durchschneidung der Medulla, falls überhaupt eine Einwirkung auf die Pupille sichtbar ist, zunächst immer eine gleichseitige und erst später eine ungleichseitige Störung zur Folge hat.

Die zur Miosis führende Durchschneidung der Medulla trifft den absteigenden Trigeminuskern, dessen Reizung die Miosis verursacht.

Die nach weiteren Einschnitten in die Medulla auftretende Erweiterung der Pupille erklärt sich daraus, dass jede starke Reizung des Nervensystems an irgend einer Stelle zunächst immer eine Entspannung des Oculomotoriustonus bedingt, wodurch der Miosis entgegengewirkt wird.

Das Zurückbleiben einer geringen Pupillen-Erweiterung beruht vermuthlich auf einer Läsion des Hals-Sympathicus. Ein Hemmungscentrum, welches Bach und Meyer annehmen, ist unwahrscheinlich und entbehrlich.

Die untere Grenze des Pupillar-Reflexbogens fällt etwa mit dem spinalen Ende des Oculomotoriuskernes zusammen, liegt aber unmittelbar hinter dem vorderen Vierhügel und der Hinterfläche des N. oculomotorius.

---

2) **Ueber hyaline Degeneration des Pupillarrandes,** von Dr. J. Meller, Assistent an der II. Universitäts-Augenklinik des Hofraths Prof. E. Fuchs in Wien. (Aus der genannten Klinik.)

Die vier Beobachtungen wurden sämmtlich bei älteren Leuten gemacht. Die Augen waren aus verschiedenen Ursachen erblindet und zeigten auch sonstige Entartungs-Erscheinungen, wie gürtelförmige Hornhauttrübung, hyaline Degeneration des Ciliarkörpers u. s. w.

Die homogene Zone am Pupillarrande war durch einen Ueberzug von Endothelzellen scharf gegen die Pupille abgegrenzt und durch eine gleich scharfe Grenze von dem normalen Irisgewebe geschieden. Das Pigmentblatt war im Anfangsstadium wie angenagt und verschwand später, zunächst am Pupillarrande, dann an der Hinterfläche der Iris fast vollständig.

Verf. neigt zu der Ansicht, dass es sich um hyaline Entartung des Endothels der Iris handelt.

Die Veränderung des Pupillarrandes ist nicht selten in Gestalt eines hellgrauen, leicht glitzernden Streifens am Lebenden zu erkennen.

---

3) **Die Wirkung der Röntgen- und Radiumstrahlen auf das Auge,** von Dr. med. A. Birch-Hirschfeld, Privatdocent und Assistent der Univers.-Augenklinik zu Leipzig.

Die Netzhaut wird durch X-Strahlen erregt. Von den Augenmedien absorbirt die Linse am meisten die Röntgenstrahlen, Aderhaut, Netzhaut und Sehnerv sind fast absolut durchlässig. Im Ganzen ist die Durchlässigkeit des Auges so gross, dass es bei der üblichen Strahlungs-Intensität keinen sichtbaren Schatten bietet.

Ein mit Röntgenstrahlen kurz belichtetes Dunkelauge zeigt keine Veränderung der Structur der Netzhautzellen.

Bei Kaninchen treten nach Bestrahlung mit Röntgenlicht, welches in der bei therapeutischer Anwendung üblichen Zeitdauer und Intensität eingewirkt hat, am vorderen und hinteren Abschnitt des Auges Veränderungen auf. Sie entwickeln sich innerhalb mehrerer Wochen und bestehen in Blepharitis, Conjunctivitis, interstitieller Keratitis, Quellung und Zerfall der pigmentirten Iriszellen, Degeneration der Ganglienzellen der Netzhaut (Vakuolisation, Kern- und Zellschrumpfung), Faserzerfall im Sehnerven.

Auch bei Menschen hat Verf. in einer Reihe von Fällen erhebliche Schädigungen der Augen nach therapeutischer Röntgenbestrahlung gesehen: Cilien-Ausfall, Conjunctivitis, Kerato-Iritis; in Iris, corp. cil. und Retina vakuo-

lisirende Degeneration der Intima der Gefässe, Degeneration der Ganglienzellen der Netzhaut. Es ist also Vorsicht geboten.

Die Röntgen-Therapie verspricht nach den bisherigen Beobachtungen günstige Erfolge bei malignen Tumoren der Nachbarschaft der Augen, sowie bei Trachom und Tuberculose. Bedecken des Auges mit Bleiplatten von verschiedener Form empfiehlt sich dringend. (Schädel in Leipzig liefert Schutzplatten nach Angabe des Verf.'s.)

Die Radiumstrahlen bewirken ähnliche Folgezustände wie die Röntgenstrahlen. Der physikalische Unterschied, dass die Medien des Auges im Radiumlicht fluoresciren, im Röntgenlicht dagegen nicht, beeinflusst die physiologischen und pathologischen Wirkungen beider Lichtarten nicht.

4) **Netzhaut-Blutungen in Folge von Compression des Thorax,** von Dr. M. Scheer in Oldenburg i. Gr.

Die Blutungen traten nach mässig heftiger Compression des Thorax einseitig auf und verschwanden spurlos. Da das Auge in der Regel gegen die Folgezustände stärkster Thoraxcompression geschützt ist, vermuthet Verf. Gefässveränderungen, welche die Widerstandsfähigkeit der Wandungen herabsetzte.

5) **Das Rankenneurom des Lides,** von Dr. Victor Hanke, Privatdocent und I. Assistent der Universitäts-Augenklinik des Hofraths Prof. E. Fuchs in Wien.

In beiden Fällen, welche Verf. beobachtete, bestanden zugleich Hautfibrome. Ein in der Sacralgegend exstirpirter Tumor konnte untersucht werden und zeigte denselben Bau wie das Rankenneurom des Lides.

Verf. fasst das Resultat seiner mikroskopischen Untersuchung des Lidtumoren so zusammen: In den überaus zahlreichen Nervenfasern jeglichen Kalibers spielt sich eine endo- und perineurale Wucherung ab, in deren Verlaufe es zum Untergange der nervösen Elemente, zur hydropischen Degeneration der endothelialen Lymphspalten-Auskleidung (Blasenzellen) und zur myxomatösen Degeneration des neugebildeten Bindegewebes kommt. In dem Zwischengewebe, der Matrix des Tumors, findet eine diffuse sogenannte weiche Fibromatose statt, die mit Bilduug von Lymph-Ectasien einhergeht. Der typische Verlauf eines Rankenneuroms ist die allmähliche schleimige Entartung, die sowohl das Grundgewebe als auch die Nervenstämme bis in ihre feinsten Ausläufer ergreift.

Die Degeneration der Nervenstämme, die zunächst hypertrophiren und schliesslich ganz untergehen, gehört zum Processe selbst und ist nicht secundär, etwa als Folgezustand einer Compression des umgebenden Gewebes.

6) **Ueber das Verhalten der Pupillen nach Entfernung der Grosshirnhemisphären, des Kleinhirns, bei Reizung der lateralen Partien der Medulla oblongata und des Trigeminus auf Grund experimenteller Untersuchungen bei der Katze und beim Kaninchen,** von L. Bach und H. Meyer in Marburg.

Ref. muss auf das Original verweisen. Die Mittheilung der sehr zahlreichen Einzelheiten würde zu weit führen und eine beschränkte Auswahl aus den Untersuchungs-Ergebnissen keinen Ueberblick über die Verhältnisse geben. Zudem bedürfen die Experimente noch der Nachprüfung. Die Arbeit

ist daher vorläufig hauptsächlich für diejenigen Forscher von Bedeutung, welche auf demselben Gebiete arbeiten.

Hervorgehoben sei, dass die Beeinflussung der Lichtreaction der Pupille seitens der Medulla oblongata bei Katzen und Kaninchen nicht in gleicher Weise erfolgt, so dass die bei dem einen Thiere gemachten Beobachtungen nicht für das andere maassgebend sind.

Bei der Katze glauben die Verff. noch weitere Anhaltspunkte gefunden zu haben, welche es wahrscheinlich machen, dass in der Medulla oblongata Hemmungscentren für die Lichtreaction und die sensiblen Reflexe der Pupille vorhanden sind.

---

7) **Die kavernöse Sehnervenentartung**, von Dr. Otto Schnaudigel in Frankfurt a. M. (aus der Frankfurter Augenheilanstalt).

Bei einer 62jährigen Patientin musste ein an Glaucoma haemorrhagicum erblindetes Auge $1^1/_2$ Jahre nach dem ersten Anfall enucleirt werden. Verf. operirte so, dass ein 6 mm langes Stück des Opticus mit dem Bulbus entfernt wurde. Der Opticus erwies sich bis etwa 4 mm centralwärts mit kleineren und grösseren Cavernen durchsetzt, die mit feinen, zum Theil von Kernen ausstrahlenden (Spinnenzellen) Gliafasern ausgefüllt waren und in ihren Wandungen gewuchertes Gliagewebe zeigten.

Die Hohlräume sind durch Blutungen entstanden. Bei kleinen Herden kann vollständige Vernarbung erfolgen, bei grösseren scheint das Gliagewebe, welches in erster Linie den Ersatz des Gewebsausfalls übernommen hat, dauernd bestehen zu bleiben, wenigstens hatte Verf. in seinem Falle den Eindruck, ein ziemlich fertiges pathologisches Bild vor sich zu haben, welches sich voraussichtlich fernerhin nicht wesentlich verändert haben würde.

---

8) **Das infectiöse Randgeschwür der Hornhaut**, von Dr. zur Nedden, Privatdocent und I. Assistenzarzt an der Univers.-Augenklinik zu Bonn. (Aus der genannten Klinik.)

Im Anschluss an seine frühere Arbeit (v. Gr. Arch. LIV, 1; Centralbl. 1902, Sept.) berichtet Verf. über umfangreiche neuere Untersuchungen, welche die Bedeutung des „Bacillus ulc. corn." für die Entstehung des Randgeschwürs bestätigen.

Die Bacillen werden nur bei Hornhautgeschwüren gefunden, dagegen nie bei anderen äusseren Augenkrankheiten. Sie können sich in der Conjunctiva entwickeln, ohne nennenswerthe Entzündung und Secretion derselben anzuregen. Wie die Infection der Hornhaut erfolgt, ist nicht festgestellt, vielleicht wird durch Toxine der Bacillen das Epithel der Cornea arrodirt und damit der Boden für die Ansiedelung der Mikroorganismen in der Cornea bereitet.

Der Bacillus wird beim Randgeschwür in der Conjunctiva ganz regelmässig gefunden, in der Cornea ist der Nachweis schwieriger, da nur grössere Geschwüre ausreichendes Untersuchungsmaterial liefern. Auch bei Misch-Infectionen ist der Bacillus ulc. corn. stets nachweisbar. Bei der oft spärlichen Anzahl der Bacillen ist das Culturverfahren für die Diagnose unentbehrlich, Ausstrichpräparate bieten meistens zweifelhafte Befunde.

Die Bacillen rufen in die Kaninchencornea eingeimpft regelmässig Entzündung hervor, und die entzündlichen Erscheinungen zeigen eine wesentlich grössere Heftigkeit, wenn für die Impfung eine Aufschwemmung von frischer Glycerin-Agar-Kultur in Kochsalzlösung benutzt wird.

Auch die subconjunctivale Injection und die Einimpfung in den Glaskörper und in die vordere Kammer ergiebt die Pathogenität der Bacillen. Empfänglich ist aber nur das Auge und besonders die Cornea; Impfungen auch grösserer Kulturmengen unter die Haut, in die Venen und in die Peritonäalhöhle sind völlig wirkungslos.

Das infectiöse Randgeschwür scheint im Rheinlande besonders häufig zu sein. Die Prognose ist günstig, für die Behandlung genügt das bei anderen oberflächlichen Hornhautprocessen übliche Verfahren.

---

9. Ueber Blauäugigkeit und Heterophthalmus bei tauben albinotischen Thieren, von Dr. G. Abelsdorff, Privatdocent in Berlin.

Bei einem ein Jahr alten weissen, schwarzgefleckten Dalmatinerhund war die Iris hellblau, S anscheinend gut, dabei bestand vollständige Taubheit. Die anatomische Untersuchung ergab normale Retina, Fehlen des Pigments im Uvealtractus, soweit er aus dem Mesoderm hervorgeht, während der von den beiden Blättern der secundären Augenblase abstammende Theil normales Pigment enthielt. Das Tapetum war ophthalmoskopisch nicht zu entdecken und auch anatomisch nicht nachweisbar.

Einem weissen Kater mit beiderseits hellblauer Iris fehlte das Tapetum links, einer weissen Katze mit rechtsseitiger gelber, linksseitiger hellblauer Iris ebenfalls links. Beide Thiere sahen anscheinend gut, waren aber taub.

Scheer.

II. Die ophthalmologische Klinik. 1904. Nr. 1—5.

1) Zur operativen Behandlung des Ulcus serpens, von Schulte.

Im Allgemeinen wird das Ulcus serpens entweder durch Spaltung oder durch Cauterisation behandelt. Der ersten Methode haftet der Uebelstand an, dass ein Leucoma adhaerens fast unvermeidlich ist; der zweiten, dass das endgültig entstehende Leucom grösser wird als es das ursprüngliche Geschwür war. Um diese Nachtheile zu vermeiden, wendet Verf. die punktförmige galvanocaustische Perforation im Geschwürsgrunde an. Das Hypopyon bedarf keiner besonderen Behandlung. Es fliesst entweder durch die Perforations-Oeffnung aus, oder resorbirt sich schnell. Ist es zu gross oder zu zähe, so empfiehlt es sich, vor der Brennung die Vorderkammer am Limbus zu punktiren, das Hypopyon herauszulassen und erst nach Wiederherstellung der Vorderkammer die punktförmige, galvanocaustische Perforation im Geschwürsgrunde vorzunehmen.

---

2) Astigmatismus der Hornhaut und centrale Chorioiditis der Myopen, von Senn.

Siehe das Referat aus Archiv für Augenheilkunde XLVIII, 3.

---

3) Ein Fall von eitriger Conjunctivitis und Iridocyclitis nach Ruhr, von Vossius.

Der Fall ist interessant durch die Complicationen von Seiten der Augen und der Urethra, welche in der dritten Woche nach Beginn der Ruhr, und nachdem die Darmwucherungen bereits fast ganz geschwunden waren, in die Erscheinung traten. Zuerst entwickelte sich eine Urethritis, dann eine blennorrhoische Conjunctivitis, welche zuerst, da sich sowohl im Secret der Urethra wie der Bindehaut dem Bacterium coli ähnliche Stäbchen gefunden wurden, auf eine directe Infection durch die Hände des Patienten bezogen

wurden. Später, als die Iridocyclitis beider Augen hinzukam, wurde auch die Conjunctivitis wie die Iridocyclitis für eine metastatische Affection angesehen. Die Iridocyclitis mit starker Glaskörpertrübung hatte eine grosse Aehnlichkeit mit der gleichen Affection nach andren acuten Infectionskrankheiten. So schnell wie die dichte Glaskörpertrübung eintrat und das Sehvermögen bis auf Erkennung von Lichtschein für 4 Tage herabsetzte, erfolgte auch später die Lichtung mit Zerfall in einzelne gröbere Wolken, die nach einer Schwitzkur fast ganz verschwanden.

4) **Zur Casuistik der Linsenverletzungen durch Kupfersplitter,** von Warschawski.

Vier Monate nach der Verletzung sind vergangen, ohne dass sich eine progressive Linsentrübung bemerkbar macht. Der Fall beweist aufs Neue, dass Kupfersplitter, welche in die Linse gerathen, unter den übrigen Metallsplittern eine besondere Stellung einnehmen, indem sie für dieselbe am wenigsten gefährlich, häufig absolut indifferent sind.

5) **Einfacher Ersatz für die Exstirpation des Thränensacks,** von Schulte.

Es handelt sich um den galvanocaustischen Verschluss beider Thränenröhrchen. Verf. wendet, wie Andre schon lange, dieses Verfahren seit geraumer Zeit überall da an, wo er sonst den Sack exstirpirte. Der Erfolg war immer gut. Ob das Verfahren auch bei Erkrankung der knöchernen Wände genügt, konnte Verf. noch nicht feststellen, da ihm ein geeigneter Fall nicht zur Verfügung stand.

6) **Das Abstehen des äusseren Lidwinkels,** von Hadano.

Diese Anomalie, die jeder schon wiederholt gesehen hat, besteht darin, dass man am äusseren Lidwinkel von vorne in eine von der Bindehaut gebildete Tasche hineinsehen kann. Schwerere Fälle dieser Art sind durch Tarsorhaphie zu heilen.

7) **Ueber einen Fall von angeborener schwarzer Pigmentirung der Papille,** von Zia.

Die rechte Papille zeigte in ihrer Mitte eine schwarze Verfärbung, welche am dichtesten im Centrum war. Dieselbe nahm etwa $^2/_3$ der Papille ein von der Form eines stehenden Ovals. Nach innen-unten erstreckte sich die Pigmentirung bis an die Grenze der Papille. Im Uebrigen war sie besonders nach innen von einem hellen Hof, der Peripherie der normal aussehenden Papille umgeben. Die Farbe der beschriebenen Stelle war schwarzgrau, theilweise mit einem sepiabraunen Anflug. Die Gefässe und der übrige Augengrund waren normal.

8) **Beiträge zur Erkennung der sog. Convergenzstarre,** von Inouye.

Vgl. hierzu das Referat der Königshöfer'schen Arbeit aus dem Jahre 1902.

9) **Strangförmige Episcleritis,** von Ammann.

10) **Amblyopie aus Nichtgebrauch, durch Massage von $^1/_{50}$ auf $^1/_3$ gebessert,** von Darier.

Verf. ist der Ansicht, dass die Wirkung der Massage dreierlei Art sei:

1. mechanischer, durch Einwirkung auf Zonula und Linse;
2. tonischer, durch Einwirkung auf Ciliarmuskel und Accommodation;
3. trophischer (circulatorischer, se- und excretorischer) durch Einwirkung auf alle Gewebe und Flüssigkeiten des Auges. Moll.

III. Annales d'Oculistique. 1904. Januar—Februar.

1) **Beitrag zur Lehre von der Parinaud'schen infectiösen Conjunctivitis,** von J. Chaillous.

Die nach Parinaud, der die Affection im Jahre 1889 zuerst beschrieb, so genannte infectiöse Conjunctivitis ist charakterisirt durch himbeerfarbige Wucherungen der Bindehaut von verschiedener Stärke, jedoch meist auf ein Auge localisirt. Ein Hauptsymptom der Erkrankung ist die Schwellung der präauricalen und cervicalen Drüsen, welche nicht immer vereitern, aber stets spontan und auf Druck schmerzhaft sind. Die Drüsenschwellungen zeigen sich meist erst bei beginnender Heilung der Conjunctivitis und bestehen dann noch längere Zeit.

Der klinische Verlauf der infectiösen Conjunctivitis erinnert in zahlreichen Punkten an die Tuberculose der Bindehaut. Die histologische Untersuchung und Impfung jedoch zeigen, dass es sich um verschiedene Leiden handelt. Auch von einer syphilitischen Infection der Bindehaut ist die in Rede stehende Affection streng zu trennen.

Da die bakteriologische Untersuchung bisher negativ ausgefallen ist und auch die Bindehaut-Vegetationen nichts besonders Charakteristisches finden lassen, muss es zur Zeit bei obiger klinischer Charakteristik bleiben. Verf. hat in seiner Arbeit die in der Literatur zerstreuten etwa 15 Fälle des Leidens zusammengestellt.

---

2) **Orbitalcyste und Mikrophthalmus,** von Rogman.

An Stelle des rechten Auges eines 8monatlichen Kindes fand sich ein cystischer, halbdurchscheinender, bläulicher Tumor, dessen Binnendruck stark herabgesetzt war. Die Lider konnten den Tumor nicht völlig bedecken. Im Uebrigen war das Kind gesund. Nach Punction der Cyste ergab sich die Anwesenheit eines Mikrophthalmus, der tief in der Falte des unteren Bindehautsackes sass und der wie abgeschnürt der Cystenwand aufsass.

Die anatomische Untersuchung der Wand ergab die Anwesenheit von verschiedenen wohlcharakterisirten Netzhautschichten. Von Interesse dürfte es sein, dass dabei sich auch Ganglienzellen fanden, ein Befund, der sich in der Literatur angeblich nur einmal wiederfindet.

---

3) **Zwei Fälle von Lidcolobom,** von Stanculeano und Costin.

---

4) **Neue Untersuchungen über oculare Stigmata in der Kriminalistik,** von Truc, Delord und Chavernac.

Die Verff. haben die Insassen des Centralgefängnisses in Nimes auf den Zustand ihrer Augen untersucht und sind zu dem Resultat gekommen, dass weder die Sehschärfe, noch das Gesichtsfeld oder der Farbensinn irgend welche für die Kriminalistik verwerthbare Charakteristica darbieten.

5) **Augenverletzungen durch Blitzschlag,** von Gonin.

Die im Gefolge von Blitzschlag auftretenden Augenverletzungen unterscheiden sich von denen, welche lediglich durch die Lichtwirkung des Blitzes oder einer elektrischen Lampe auftreten. In der Mehrzahl der Fälle ist das einzige gemeinsame Symptom dieser sonst in ihrer Wirkung sehr verschiedenen Traumen die Bindehauthyperämie und die Ciliarinjection. Eine Folge der directen elektrischen Einwirkung sind Hornhauttrübungen, Cataract, schwere Veränderungen der Netzhaut und Lähmungen der Augenmuskeln. Diese nach Blitzschlag gelegentlich auftretenden Symptome haben ihren Grund sowohl in der mechanischen Action des elektrischen Stromes auf die histologischen Elemente und die Cohäsion unter ihnen als auch in elektrochemischen Wirkungen.

---

6) **Die Leistungen der Netzhaut als Function der Zeit,** von Broca und Sulzer.

Optisch-physiologische Experimente über Reizung und Schwellenwerth, deren Resultate mit den zugehörigen Curven im Original eingesehen werden müssen.

---

7) **Augentuberculose,** von Terson.

Verf. theilt einen bemerkenswerthen Fall mit, bei dem er vor 14 Jahren einen kleinen Iristumor exstirpirte, der sich bei histologischer und bakteriologischer Untersuchung als Tuberkel herausstellte Bei der sonst gesunden Patientin bestand ausserdem eine geringe Lupus-Eruption der Wange. Nach einigen Jahren war an der Stelle des exstirpirten Tuberkels eine kleine Iriscyste zu sehen, die nach Anstechen reactionslos heilte. Die Kranke ist bis heute dauernd gesund geblieben. Verf. wendet sich gegen die oft ausgesprochene Ansicht, dass bei localer Tuberculose ohne nachweisbare andre Veränderungen im Körper die Enucleation geboten sei. Moll.

IV. Revue générale d'Ophtalmologie. 1904. Januar—Februar.

1) **Juveniles chronisches Glaucom,** von Truc.

Der immerhin seltene Fall ist ausgezeichnet durch die Schnelligkeit des Verlaufs der Opticus-Atrophie, durch Blutsverwandtschaft der Eltern der Patientin und durch den Umstand, dass ein älterer Bruder der Patientin an Basedow'scher Krankheit leidet. Trotz doppelseitiger Iridectomie entwickelte sich die Atrophie innerhalb zweier Jahre. — Verf. hält die Sympathectomie in einem solchen Falle für angezeigt, umsomehr als familiäre Momente auf eine krankhafte Disposition des Sympathicus hinweisen.

---

2) **Keratitis der Hereditär-Syphilitischen und ihre Behandlung,** von Rollet.

Verf. zieht im Allgemeinen die locale Behandlung der specifischen Kur vor. (?) In erster Linie kommen in Betracht subconjunctivale Injectionen mit Jodquecksilber oder Methylenblau. Letztere sind schmerzlos und können jeden zweiten Tag wiederholt werden. Verf. vindicirt den Injectionen eine mechanische bezw. bakteriologische Kraft in den Lymphräumen der Hornhaut, wohin die Flüssigkeit schnell gelangt, wie Versuche ergeben haben.

3) **Sumpffieber und Netzhaut-Ablösung,** von Truc.

Die Ablösung trat bei einem sonst gesunden Marine-Infanteristen ein

nach mehreren Anfällen von Sumpffieber, das er sich in Ausübung seines Dienstes geholt hatte. Verf. nimmt einen sicheren ätiologischen Zusammenhang an und hält die Fürsorge des Staates für derartig Erblindete für zweifellos geboten. Moll.

V. Recueil d'Ophtalmologie. 1904. Januar.

1) **Fremdkörper in der Vorderkammer,** von de Micas.

2) **Nutzen der Aufnahme des Farben-Gesichtsfeldes zur Diagnose und Prognose der traumatischen Neurosen,** von Mahillon.

Die Aufnahme des Gesichtsfeldes mit farbigen Objecten ist zur Diagnose der posttraumatischen, nervösen Affectionen, insbesondere der hystero-neurasthenischen, von grossem Werthe. Fast immer findet sich bei traumatischer Hysterie neben der Einschränkung des Gesichtsfeldes eine Inversion der farbigen Gesichtsfelder. Der Verlust der Farbenempfindung vollzieht sich fast immer in folgender Ordnung: violett, grün, blau, gelb und zuletzt roth. Im normalen Gesichtsfeld ist dagegen das für blau das unter den Farben ausgedehnteste. Eine Einschränkung des farbigen Gesichtsfeldes ist sehr schwer zu simuliren und relativ leicht objectiv festzustellen.

3) **Anwendung des Diploskops,** von Remy. (Fortsetzung.) Moll.

VI. Archives d'Ophtalmologie. 1904. Januar—Februar.

1) **Versuch der Behandlung des Glaucoms durch osmotische Substanzen,** von Cantonnet.

Das den Versuchen zu Grunde liegende Princip besteht darin, dass das Auge als ein lymphatisches Divertikel des Blutstromes angesehen wird, der sein andres Ende in der Niere findet. Wird letztere weniger durchgängig, so kann sich der Augeninhalt an Flüssigkeit vermehren, wohlverstanden, wenn Läsionen der Augenhäute oder der Ausfuhrwege eine Disposition hierzu bieten. Wird die Niere wieder sufficienter, so wird das Volumen des Augeninhalts wieder fallen.

Ausser den verschiedenen Diureticis wurden von osmotischen Substanzen Kochsalz und Lactose verwendet. Auch Ableitungen auf den Darm wurden versucht. — Einzelheiten sind im Original einzusehen. — Auf diese Weise wurden 17 Kranke behandelt, deren Geschichten im Einzelnen mitgetheilt werden. In einer grossen Anzahl der Fälle wurde in Uebereinstimmung mit der oben entwickelten Theorie auffallende Besserung erzielt. Vorbedingung der Behandlung ist die genaue Prüfung der Durchlässigkeit der Niere, da man, falls diese zu gering ist, durch Einverleibung von Kochsalz grossen Schaden stiften kann.

2) **Pathologisch-anatomische Untersuchungen über die Wirkung von Einführung von Jodoform in die Vorderkammer,** von Ricchi.

Wird Jodoform in irgend einer der gebräuchlichen Formen in die Vorderkammer eingeführt, so geht das Endothel der Hornhaut an der Contactstelle sehr schnell zu Grunde. Verf. glaubt, dass es sich hier um eine reine Druckwirkung handelt. Auf eine solche werden auch die tieferen Hornhautveränderungen (Infiltration von der Contactstelle aus) und das Verschwinden der Stromakerne der Iris, sowie interstitielle Blutungen in ihr zurückgeführt.

3) **Einige technische Punkte für die Untersuchung des Sehnerven nach der Marchi'schen Methode,** von Opin.

4) **Metastatische Ophthalmie als Complication eines Oesophagus-Carcinoms,** von Onfray.

Eine Autopsie ist nicht gemacht. Jedenfalls handelt es sich um eine Streptokokken-Embolie von der Oberfläche der exulcerirten Geschwulst.

5) **Einseitige Amaurose und Amblyopie,** von Nicati.

Winke zur Entlarvung der Simulation dieser Affectionen.

6) **Allgemeine Aetiologie der Missbildungen des Auges,** von van Duyse.

7) **Ein Fall von metastatischem Carcinom beider Aderhäute,** von Henri Coppez.

Wahrscheinlich ist der primäre Tumor am Magen zu suchen. Eine Autopsie oder Herausnahme der Augen wurde leider verweigert. Patient war männlichen Geschlechts.

8) **Die gliösen Tumoren der Erwachsenen an Sehnerv und Netzhaut,** von Sourdille.

9) **Bemerkungen zu der Arbeit von Ricchi** (s. oben Nr. 2), von Ostwalt. Moll.

VII. Journal of eye, ear and throat diseases. Nov.—Dec. 1903 und Jan.—Febr. 1904.

Enthalten keine die Ophthalmologie betreffenden Originalien.

VIII. The Ophthalmic Record. 1904. März.

1) **Weitere Untersuchungen über Augenstörungen bei Studenten,** von Swift in St. Louis.

1. $22^{22}/_{100}$ % von 216 Studenten hatten normales Sehvermögen.

2. 35 von diesen 48 mit normalem Sehvermögen zeigten manifesten, zusammengesetzten, hyperopischen Astigmatismus auf einem oder beiden Augen, während von dem Rest vier einfachen hyperopischen Astigmatismus und vier andre Hyperopie zeigten. In den meisten Fällen bestand mehr oder weniger deutliche Muskel-Insufficienz.

3. In 30 % war das Sehvermögen von einem oder beiden Augen unter $^{20}/_{30}$; 19—20 % waren überhaupt nicht im Stande, in einer Entfernung von 20 Fuss die Sehproben zu lesen.

2) **Einige Bemerkungen über Keratitis bullosa,** von Hansell in Philadelphia.

Mittheilung zweier Fälle, in denen Iridectomie Heilung herbeiführte.

3) **Die Hygiene der Augen in mexikanischen Schulen,** von Urib-Troncoso in Mexiko.

Verf. spricht sich für eine allgemein durchzuführende Untersuchung der Augen und Ohren der Schulkinder aus.

4) **Opticus-Atrophie nach Jodoform-Vergiftung,** von Snyder in Toledo.
Es fand sich Gesichtsfeld-Verengerung, positives, centrales Skotom für roth, partiell für grün, Retinitis und Papillitis. Dabei bestand ausgesprochenes „Gelblichgrünsehen". Besserung nach Weglassen des Jodoforms. Später Abblassung der Papillen.

5) **Ueber kleine Schrotschuss-Verletzungen des Auges,** von Moulton.
Bericht über 5 Fälle. In dreien hatte das Schrotkorn den Augapfel doppelt durchbohrt.

6) **Ein einfaches Phorometer zum Gebrauch für die Lese-Entfernung,** von Martin in San Francisco. Abbildung.

7) **Primärer Schanker der Conjunctiva, 10 Jahre später gefolgt von interstitieller Keratitis auf demselben Auge,** von Marlow in Syrakuse.

8) **Corectopie und Ectopia lentis. Extraction der trüben, dislocirten Linse,** von Wescott in Chicago.

9) **Bemerkungen über Hornhautgeschwüre,** von Gifford in Ohio.

April.

1) **Frühjahrskatarrh; eine pathologische Studie,** von Johnston in Baltimore.
Verf. hält auf Grund seiner mikroskopischen Untersuchungen excidirter Knötchen den Frühjahrskatarrh nicht für einen wirklichen Katarrh, sondern mehr für eine Neubildung, da er sowohl Epithel- wie Bindegewebs-Proliferation fand.

2) **Die Combination von Cataract mit „Uncinariasis" oder „Haken-Wurm-Krankheit",** von Callhoun in Atlanta.
Verf. hält es für wahrscheinlich, dass die Starbildung durch die genannte Affection, die in allen Fällen durch den Nachweis der Eier im Stuhl diagnosticirt wurde, bedingt sei.

3) **Ein Fall von Panophthalmie nach Star-Extraction in einem anscheinend gesunden Auge. Ursache: Pneumokokken-Infection,** von Woods und Johnston in Baltimore.

4) **Ein ungewöhnliches Ereigniss an einem Glasauge,** von Millikin in Cleveland.
Beim Plätten sprang unter lautem Knall ein ziemlich grosses Stück aus der hinteren Wand heraus und verletzte die Conjunctiva. Loeser.

IX. The American Journal of Ophthalmology. 1904. März.

1) **Traumatische Subluxation der Linse; Secundärglaucom; erfolgreiche Extraction mit Erhaltung des Sehvermögens,** von Pooley in New York.

2) **Ein Fall von einer nicht traumatischen, serösen Iris-Cyste,** von Pooley in New York.

Es handelt sich um eine seit etwa 12 Jahren ganz langsam aber stetig gewachsene Cyste von etwa 5 mm Durchmesser, die ohne jede nachweisbare Ursache entstanden war.

---

3) **Glaucoma chronicum juvenile,** von H. Truc.
Uebersetzung aus Révue génér. d'Opht. Januar 1904 von Ad. Alt.

---

4) **Ueber die Erblichkeit des Stars,** von Milliken in Cleveland.
Verf. theilt die Geschichte von 3 Familien mit, in denen die Erblichkeit des Stars schlagend nachgewiesen werden konnte.

April.

1) **Keratitis dendritica,** von Charles in St. Louis.
Nach einer ausführlichen Literaturübersicht und Zusammenstellung und Beschreibung der verschiedenartigen Formen der Keratitis dendritica berichtet Verf. ausführlich über einen 38jährigen Patienten, der im Anschluss an Influenza von einer schweren Keratitis dendritica befallen wurde. Verf. hält das Leiden für ein nervöses, mag nun die primäre Schädigung das Ganglion Gasseri oder die terminalen Nerven-Endigungen betreffen.

---

2) **Die verschiedenen Formen der hereditär-syphilitischen Keratitis und ihre Behandlung,** von Rollet.
Uebersetzung aus Révue génér. d'Opht. XXIII, 1, von Ad. Alt.

---

3) **Ein Fall von Uebercorrection von Convergenz-Schielen ohne Operation,** von Theobald in Baltimore.
Ein Fall, wo durch den dauernden Gebrauch einer combinirten Prismenbrille ein primärer Strabismus convergens in einen divergens umgewandelt wurde.

---

4) **Ueber die Entfernung der Krystall-Linse bei hoher Myopie in 59 Fällen,** von Snell in Sheffield.
Zahlreiche statistische Angaben über Geschlecht, Alter des Patienten, Grad der Myopie u. s. w. In 2 Fällen ist Netzhaut-Ablösung eingetreten.

X. The Ophthalmoscope. 1904. April.

1) **Bakterielle Erkrankungen der Conjunctiva,** von Evans.
Verf. bespricht 1. die katarrhalische, 2. die gonorrhoïsche, 3. die diphtherische, 4. die tuberculöse Conjunctivitis, und zwar ausser der Symptomathologie und Therapie besonders mit Rücksicht auf die Mikroorganismen, die für die Entstehung der einzelnen Entzündungsformen in Frage kommen.
Für die katarrhal. Conjunctivitis sind es: der Koch-Weeks'sche Bacillus, der Fränkel'sche Pneumococcus, der Morax-Axenfeld'sche Diplobacillus, der Staphylococcus und Streptococcus. Das Verhalten aller dieser bez. Kulturen, Wachsthum, Färbbarkeit u. s. w. wird ausführlich erörtert. In derselben Weise werden die andren genannten Conjunctival-Erkrankungen abgehandelt.

---

2) **Ein Fall von Hydatid-Cyste der Orbita,** von Marshall in London.
Es handelte sich um eine $1^1/_2$ Zoll im Durchmesser grosse Cyste bei einem 5jährigen Kinde.

3) **Aethylchlorid als allgemeines Anästheticum in der Augenpraxis,** von Stephenson und Chaldecott in London.

Mai.

1) **Ein Fall von Ophthalmoplegia externa mit akut einsetzender Blindheit bei einem 5jährigen Kinde,** von Batten in London.

Es handelte sich sehr wahrscheinlich um eine Polioëncephalitis inferior in der Gegend des Corpora quadrigemina und der Corpora geniculata externa. Die Möglichkeit einer Blutung in einem gliomatösen Tumor kann nicht ausgeschlossen werden.

2) **Bakterielle Erkrankungen der Conjunctiva,** von Evans.

3) **Interstitielle Keratitis im Anschluss an Augenverletzungen,** von Dodd in London.

Verf. hat 3 Fälle beobachtet, wo es im Anschluss an leichte Traumen der Hornhaut (Gegenfliegen eines Metallsplitters, Mosquito-Stich, Fussball) zur Entstehung einer typischen Keratitis interstit. kam, erst auf dem verletzten, dann auch auf dem andren Auge. Alle 3 Fälle betreffen junge Leute mit deutlichen Symptomen der hereditären Syphilis.

4) **Ein Fall von associirter Bewegung von Lid und Kiefer,** von Harlan in Philadelphia.

Blepharospasmus-ähnliches Verhalten des linken Auges beim Kauen.

Juni.

1) **Bakterielle Erkrankungen der Conjunctiva,** von Evans. (Schluss.)

2) **Ungewöhnliches Verhalten der Regenbogen- und Netzhaut bei zwei Schwestern,** von Marlow.

Bei der einen Schwester bestanden sehr merkwürdige Zustände bezüglich der Iris, die zum Theil am Ciliarrand losgelöst, zum Theil gänzlich zerstört war, so dass eine Verlagerung und Gestaltsveränderung der Pupille resultirte (Abbildungen). Bei der andren war die Iris normal, dagegen fand sich im Fundus ein grosser ovaler, von der Papille bis zur Macula reichender atrophischer, pigmentirter Herd. Verf. bezieht beide Affectionen auf intrauterine, ätiologisch identische Entzündungsprocesse. Loeser.

Vermischtes.

1) XV. Congrès international de médecine Lissabon, 19. bis 26. Mai 1906. Section XI. Ophthalmologie. Prés.: Prof. Sousa Refoios (67, Largo do Principe D. Carlos—Coimbra). Secr. resp.: Prof. Hygino de Sousa (80, rua Nova do Almada—Lisbonne).

Rapports officiels. 1. La myopie et ses traitements. Rapporteurs: Prof. C. Hess (Pleicherglacisstrasse, 1—Würzburg). Prof. W. G. H. Uhthoff (16a, Schweidnitzer Stadtgr.—Breslau). 2. Tuberculose oculaire. Rapporteurs: — — 3. Blépharoplastie. Rapporteurs: — — 4. Sérothérapie en Ophthalmologie. Rapporteurs: Prof. Th. Axenfeld (Directeur de la Clinique Ophthalmologique—Freiburg i. B.). Wir hoffen, dass die deutschen Fachgenossen sich zahlreich an diesem Congress betheiligen werden.

2) Am 24. December 1904 feierte der Herausgeber des Centralbl. f. Augenheilkunde sein 25jähr. Professoren-Jubiläum. Zahlreiche Glückwünsche liefen ein, auch von Exc. Studt und Exc. Althoff; eine Adresse der Berliner ophthalm. Gesellschaft und eine Festschrift wurden überreicht.

3) Prof. Guiseppe Cirincione, der 1903 den Lehrstuhl zu Siena, 1904 den zu Genua inne gehabt hat, ist am 12. Januar 1905 zum Professor der Augenheilkunde an der Universität zu Palermo ernannt und somit seiner geliebten Vaterstadt wiedergegeben worden, wo wir ihm eine lange und fruchtbare Thätigkeit erwünschen und erhoffen.

Bibliographie.

1) Ueber den Einfluss der Farben-Empfindungen auf die Sinnesfunctionen, von Prof. Dr. Urbantschisch in Wien. (Vortrag, gehalten in der Sitzung der Gesellschaft der Aerzte Wiens, am 14. October 1904. Wiener klin. Wochenschrift. 1904. Nr. 42.) Der Einfluss der Farben-Empfindungen auf den Gehör-, Gleichgewichts-, Geschmacks-, Geruchs-, Tast- und Temperatursinn wird vom Verf. besprochen. Eine vergleichsweise Prüfung der verschiedenen Sinne ergiebt zumeist ein übereinstimmendes Verhalten der einzelnen Farben auf die verschiedenen Sinne. Keine Farbe ist als vorzugsweise empfindungserregend oder herabsetzend zu bezeichnen. Die am meisten sinneserregend wirkende Farbe wird von den meisten Versuchspersonen als Lieblingsfarbe bezeichnet. Aehnlich den objectiven Farben können auch die subjectiv auftretenden Farben die verschiedenen Sinnesfunctionen beeinflussen. Bei erregbaren Personen ist zuweilen durch Bestrahlung einer grösseren Hautfläche mit farbigen Lichte ein Einfluss auf die verschiedenen Sinnesfunctionen möglich. Schenkl.

2) Ueber den Zusammenhang von Sehschärfe und Circulation, von Dr. G. Groddeck in Baden-Baden. (Wiener med. Presse. 1904. Nr. 39.) „Das Wechselverhältniss zwischen Auge und Körper beruht in erster Linie auf Veränderungen des Flüssigkeitsstromes. Die Mittel zur bleibenden Aenderung des Säftestromes und somit der Ernährung und des Lebens verschlingen sich vielfach, und lassen alle denkbaren Combinationen ärztlicher Eingriffe zu. Im grossen Ganzen treten aber drei Richtungen deutlich hervor. Die eine Richtung strebte darnach die Körperflüssigkeit immer von Neuem hierher oder dorthin zu ziehen (Verwendung von Hitze und Kälte, Tieflagern des Kopfes und Hochlagerung der Glieder u. s. w.). Die anderen führen durch Beseitigung der Widerstände in der Circulation zu den gleichen Resultaten". Zwei Stellen des Körpers bieten hier die grössten Hindernisse: Der Hals und der Leib. Verf. bespricht den Hals betreffend; die enge Bekleidung des Halses und anatomische Hindernisse (Struma, schwartenartiger Polster des Nackens), den Bauch betreffend, Kleidung, Bandagen, Geschwülste, Obstipation. Endlich wird noch die mechanische Bearbeitung der grossen Nervenstämme als wichtiges Mittel die Flüssigkeitsströmung und Vertheilung im Körper zu verändern, besprochen. Schenkl.

Um Einsendung von Separatabdrücken wird gebeten (Berlin NW. 26 Schiffbauerdamm).

Verlag von Veit & Comp. in Leipzig. — Druck von Metzger & Wittig in Leipzig.

Centralblatt

für praktische

AUGENHEILKUNDE.

Herausgegeben von

Prof. Dr. J. Hirschberg, Geh. Med.-Rath, in Berlin.

Unter ständiger Mitwirkung der Herren Dr. Ancke in München, Dr. Berger in Paris, Prof. Dr. Birnbacher in Graz, Dr. Brailey in London, Dr. Bruns in Steglitz, Geh. Med.-Rath Prof. Dr. H. Cohn in Breslau, Doc. Dr. Cl. du Bois-Reymond in Berlin, Dr. Czellitzer in Berlin, Prof. Dr. E. Emmert in Bern, Prof. Dr. C. Gallenga in Parma, Dr. Ginsberg in Berlin, Prof. Dr. Goldzieher in Budapest, Dr. Gordon Norrie in Kopenhagen, Dr. Hamburger in Berlin, Prof. Dr. Horstmann in Berlin, Dr. Issigonis in Smyrna, Prof. H. Knapp in New York, Prof. Dr. Krückow in Moskau, Dr. Loeser in Berlin, Prof. Dr. Magnus in Breslau, Major F. P. Maynard, I. M. S. Calcutta, Dr. F. Mendel in Berlin, Dr. Moll in Berlin, Dr. Neuburger in Nürnberg, Dr. Pergens in Brüssel, Prof. Dr. Peschel in Frankfurt a. M., Dr. Purtscher in Klagenfurt, Dr. M. Reich in Petersburg, Med.-Rath Dr. Scheer in Oldenburg, Prof. Dr. Schenkl in Prag, Prof. Dr. Schwarz in Leipzig, Dr. Spiro in Berlin, Dr. Stiel in Köln.

Monatlich ein Heft. Preis des Jahrganges 12 Mark. Zu beziehen durch alle Buchhandlungen des In- und Auslandes und die Postanstalten des Deutschen Reiches.

1905. Neunundzwanzigster Jahrgang. Februar.

Inhalt: **Original-Mittheilung.** Ein seltner Fall von Hornhautgeschwulst. Von **J. Hirschberg** und **S. Ginsberg.**

Klinische Beobachtungen. I. Eisensplitter in der Linse, Erblindung durch Drucksteigerung. Von J. Hirschberg. — II. Ein grosser Eisensplitter mit kleinem Magneten gefördert. Von J. Hirschberg.

Gesellschaftsberichte. 1) Berliner Ophthalmologische Gesellschaft, 1904. — 2) Wiener Ophthalmologische Gesellschaft.

Referate, Uebersetzungen, Auszüge. Das Radium, seine Darstellung und seine Eigenschaften, von Dr. Jacques Danne.

Journal-Uebersicht. La clinique ophtalmologique. 1904. Nr. 1—10.

Vermischtes. Nr. 1—6.

Bibliographie. Nr. 1—4.

Ein seltner Fall von Hornhautgeschwulst.

Von **J. Hirschberg** und **S. Ginsberg.**

I. Klinischer Theil, von J. Hirschberg.

Am 11. Februar 1904 wurde die neunjährige G. K. aufgenommen. Sie ist stets sehr kränklich gewesen. Im 5. Jahre litt sie längere Zeit an Fussgelenk-Entzündung; auch bildete sich ein Buckel aus. An wiederkehrenden, stärkeren Augen-Entzündungen leidet sie schon seit ihrem 4. Lebensjahre. Jetzt besteht seit 2 Monaten eine heftige Entzündung des linken Auges, welche das Kind völlig herunter bringt, so dass es weder ordentlich isst, noch gehörig schläft. Die objective Untersuchung zeigt

schwere Folgen von localer Tuberculose: 1) Narben von Fussgelenk-Entzündung, 2) einen spitzwinkligen Buckel. Der linke Augapfel scheint völlig entartet zu sein. Erst in der Narcose — die sehr vorsichtig, mit 3 g Billroth'scher Mischung, eingeleitet worden, — ist genauere Untersuchung des Auges möglich. An Stelle der Hornhaut findet man eine grauröthliche, stark hervorragende Granulations-Masse, die hahnenkammartig auf die Bindehaut sich hinüberlegt und auch durch den Liddruck schon etwas abgeplattet ist.

Der Befund erinnerte mich an den Fall von durchgebrochener Iris-Tuberculose, den ich vor 30 Jahren beobachtet und in Virchow's Archiv[1] beschrieben hatte. Der Augapfel schien völlig entartet; das Leben der Kleinen war durch den schmerzhaften, ohne Operation wohl nicht heilbaren Process ernsthaft bedroht. Somit entschloss ich mich sogleich zur Entfernung des Augapfels, die ja von vornherein in Aussicht genommen war.

Die Operation hatte die günstigsten Folgen für die kleine Kranke. Sie öffnete jetzt wieder das gesunde Auge und war ein munteres und lustiges Kind, mit guter Esslust und regelmässigem Schlaf; sie wurde nach zehn Tagen in recht befriedigendem Zustand entlassen.

Sehr überrascht war ich durch das Ergebniss der anatomischen Untersuchung. Es handelt sich nicht um Durchbohrung des Augapfels, nicht um eine von innen hervorgewucherte Geschwulst, sondern um eine Wucherung, die von der Hornhaut selber ausgegangen ist, allerdings die letztere soweit zerstört hat, dass eine Entfernung der Geschwulst, wenn sie rein ausführbar gewesen, einen irgendwie brauchbaren Augapfel nicht zurückgelassen hätte. Jeder, der den Fall zu behandeln gehabt, musste die Erkrankung für eine Folge der Tuberculose ansehen; aber zu Impf-Versuchen am Kaninchen-Auge war keine Zeit, da prompte Hilfe unabweislich schien. Für mich stellt das Präparat ein Unicum dar. Der Fall, den R. Simon 1892[2] aus meiner Klinik veröffentlicht hat, betraf ein Fibromyxom an einem Augapfel, dessen Hornhaut vier Jahre zuvor durch Kalk verätzt worden; mein Fall von Fibroma lipomatodes[3] der Hornhaut bei einem 30jährigen beruhte wohl auf einer angeborenen Anlage.

F. Lagrange hat in seinem ausgezeichneten Werk über die Augengeschwülste den letzten nicht erwähnt und einen mit unsrem jetzigen einigermaassen übereinstimmenden Fall nicht beigebracht.

[1] Band 60, als „Granulations-Geschwulst der Iris".
[2] Centralbl. f. Augenheilk. 1892, S. 193.
[3] Knapp's Archiv, Band IV, 1874.

II. Anatomischer Theil, von S. Ginsberg.

An dem meridional halbirten, in Formol conservirten Augapfel zeigt sich makroskopisch nur die Cornea verändert. Während diese hinten die Vorderkammer in normaler Weise begrenzt, geht sie vorn in eine gelbliche, weiche Geschwulst über, deren Basis fast bis zum Limbus reicht, und welche diesen mit ihrem überhängenden Rande grösstentheils verdeckt, ohne aber irgendwo mit ihm in Verbindung zu stehen. Der Tumor ist in seinem grössten Theil, welcher die Mitte einnimmt (Fig. 1, *c—d*) ziemlich flach, etwa 1—2 mm dick; stellenweise aber, namentlich an den Rändern, zeigt er rundliche Verdickungen bis zu 4 mm Durchmesser (Fig. 1, *a* und *b*). Die Oberfläche ist vollständig glatt.

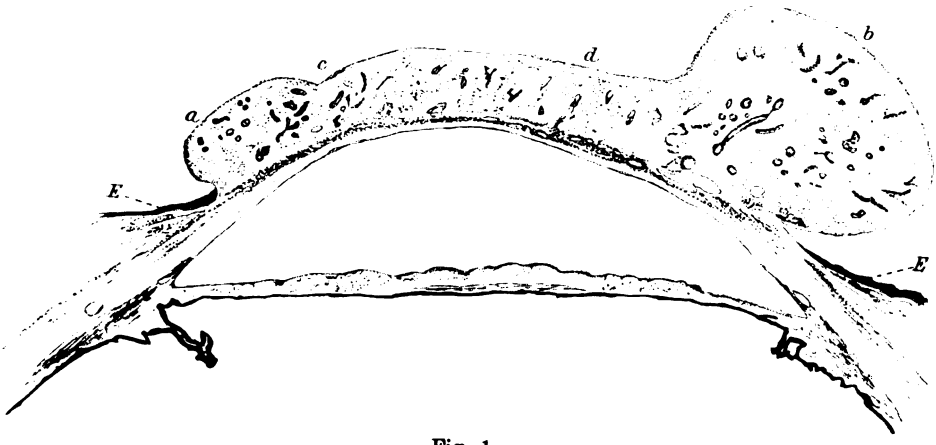

Fig. 1.
Schnitt bei Lupenvergrösserung (Zeiss O c. II. *a**), V. = etwa 8. *E* = Epithel. *a* und *b* stärker entwickelte, mehr ödematöse und myxomatöse Randtheile. *c—d* flacherer Theil, reines Granulationsgewebe. — Thioninfärbung.

Mikroskopisch zeigt sich nun, dass vom Cornealparenchym nur die tieferen Schichten erhalten sind, und zwar in wechselnder Breite. Wir finden, von der Descemetis durch bald schmaleres, bald breiteres Parenchym getrennt, eine breite Infiltrationszone dichtgedrängter Zellen, welche bei schwacher Vergrösserung im Schnittpräparat einen dunkelgefärbten Streifen darstellen. Darüber erhebt sich dann der eigentliche Tumor als ein helleres Gewebe von etwas ungleichmässigem Bau. An den Rändern der Geschwulst schieben sich mehr Parenchymreste zwischen jene und die Infiltrationsschicht ein, als in der Mitte. Das Epithel reicht bis an die gleichsam hervorquellenden Ränder des Tumors heran, letzterer selbst entbehrt einer epithelialen Bekleidung vollkommen (Fig. 1 *E*).

Die genauere Untersuchung ergiebt, dass die tieferen Hornhautschichten bis auf eine ganz geringe, hier und da bestehende Vermehrung der Zellkerne (meist Leukocyten) normal sind. Die Descemetis ist ganz

unverändert. Die Infiltrationsschicht hat das Parenchym theils in wechselnder Dichtigkeit durchsetzt, theils so weit zerstört, dass nur kurze Lamellenstücke stellenweise zu bemerken sind. Die Zellen dieser Schicht sind zum grössten Theil Plasmazellen und Mastzellen, während gewöhnliche Leukocyten und Bindegewebszellen nur in geringer Menge vorkommen.

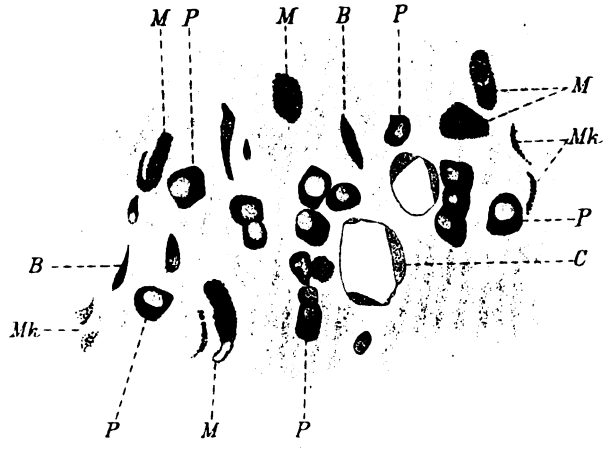

Fig. 2.
Vom Rande des Infiltrationsstreifens. Thioninfärbung. Zeiss Comp. Oc. 8, Apochr. 3 mm. — V. = 660. *M* Mastzellen. *Mk* Isolirte Mastzellenkörner. *P* Plasmazellen. *B* Bindegewebszellen. *C* Capillaren. (Die Streifung der Grundsubstanz ist in der Reproduction viel zu scharf wiedergegeben.)

Die Plasmazellen, welche besonders bei UNNA's Methylenblau-Methoden, aber auch nach Thioninfärbung durch den intensiv gefärbten Zellleib auffallen (Fig. 2 *P*), liegen meist in längeren Reihen oder Streifen dicht aneinander. Es kommen ein- und mehrkernige Zellen vor. Die Mastzellen (Fig. 2 *M*) sind vielfach besonders gross. Häufig finden sich auch die bekannten, wohl auf eine Wanderung der Mastzellen hinweisenden isolirten Häufchen und Streifen von Körnern. Die Granula lassen sich nach den bekannten Methoden schön darstellen, färben sich mit Hämatoxylin sowie nach GRAM blau, mit Thionin oder polychromem Methylen-Blau rothviolett u. s. w. Erwähnen möchte ich, der Angabe von PESCHEL[1] gegenüber, dass sich die Mastzellen-Körner im vorliegenden Fall mit Carbolfuchsin leuchtend roth färbten und die Farbe bei Behandlung mit Salzsäure-Spiritus behielten; ich benutzte die von SCHMORL[2] zur Tuberkel-

[1] PESCHEL, Ein Fall von Dermoidcyste der Orbita mit zahlreichen Mastzellen. Beiträge zur Augenheilkunde. Festschrift für HIRSCHBERG. Veit & Comp. 1905.

[2] SCHMORL, Die pathologisch-histologischen Untersuchungsmethoden II. Aufl. 1901, S. 144. Die Methode ist folgende: 1) Ueberfärben in Hämatoxylin. 2) Gründliches Auswaschen in Wasser. 3) Färben in Carbolfuchsin ½—1 Stunde bei 37°. 4) Entfärben der der warmen Lösung entnommenen Schnitte in Salzsäurealkohol eine Minute. 5) Auswaschen in 70% Alkohol 2—3 Minuten. 6) Abspülen in Wasser.

bacillen-Färbung angegebene Methode, nur dass ich statt des gewöhnlichen fünfprocentigen ein zweiprocentiges Carbolfuchsin anwendete.

Andre Zellarten finden sich in der Infiltrationsschicht, wie gesagt, nur spärlich. Eosinophile Zellen habe ich nur ganz vereinzelt gesehen. Gewöhnliche Bindegewebszellen finden sich hier nur in den Resten der Hornhautlamellen; die länglichen, blass färbbaren Kerne sind erheblich vergrössert und sehen geschwollen aus. Auch rundliche, ein- und mehrkernige protoplasmareichere Elemente kommen vor. An einer Stelle nahe dem Rande, unterhalb der am meisten verdickten Stelle (Fig. 1 *b*) ist in einem Paar Schnitten im Ganzen etwa ein Dutzend grösserer, vielkerniger Zellen zu bemerken, von denen die grössten als typische von grossen, dicht liegenden Kernen erfüllte Riesenzellen meist rundlich-länglicher Form zu bezeichnen sind; diese liegen vereinzelt unter den übrigen Zellen. Eine enthält einen normal aussehenden polynucleären Leukocyten eingeschlossen, einige einen hellen Substanzstreifen, der vielleicht als ein Stückchen Hornhautgewebe anzusprechen ist, andre wieder enthalten fuchsinophile Körnchen und Krümel oder Schollen von Blutpigment. Haufen von körnigem und scholligem, goldgelbem bis gelbbraunem Blutpigment fanden sich an mehreren Stellen der Infiltrationsschicht, theils frei, theils in runden Zellen eingeschlossen.

Zwischen den Zellen sieht man dann zahlreiche weite Gefässe capillärer Structur, welche meist blutgefüllt, zum Theil aber leer sind.

Diese ganze Infiltrationszone findet sich auch noch am Limbus jenseits des Tumors. Sie liegt hier etwa in der Mitte des praeformirten Gewebes, zum Theil auch etwas oberflächlicher. Von der Bindehaut, deren Epithel reichlich Becherzellen enthält, sowie von der Episklera laufen Zellzüge in den cornealen Infiltrationsstreifen hinein.

Der eigentliche Tumor erhebt sich nun oberhalb dieser eben beschriebenen Infiltration. Zwischen beiden sieht man noch stellenweise Reste von Hornhautlamellen mit geschwollenen Kernen. Viele Lamellenstücke sind durchsetzt und aufgeblättert durch Zellen, welche meist jungen Bindegewebszellen entsprechen. Es finden sich rundliche und spindel- bis sternförmige, protoplasmareiche Gebilde, ausserdem sehr viele polynucleäre Leukocyten, ferner Plasmazellen, spärlich Mastzellen, dazwischen zahlreiche capillare Gefässe, so dass das Ganze hier als junges Granulationsgewebe zu bezeichnen ist. Aehnlich ist nun die gesammte mittlere Partie der Geschwulst (Fig. 1 *c*—*d*) zusammengesetzt, nur dass sich in dieser auch hier und da zarte, nach v. Gieson roth färbbare Fasern, besonders in der Umgebung der Gefässe, finden. Ferner ist der ganze Tumor in geradezu kolossaler

---

7) Verdünnte Lösung von Lithion carbon., bis die Schnitte blau erscheinen. 8) Abspülen in Wasser 5—10 Minuten. 9) Alkohol, Xylol, Balsam. — Dabei werden Kerne blau, Protoplasma hellbläulichgrau bis farblos, Tuberkelbacillen und manche hyalinen Körperchen leuchtend roth.

Menge von polynucleären Leukocyten durchsetzt. Besonders in die Augen springend ist weiter der reichliche Gehalt an Capillaren, welcher dem gesammten Tumor eigenthümlich ist. Diese Gefässe verlaufen meist annähernd senkrecht zur Hornhaut- bezw. Tumor-Oberfläche. Sie treten schon bei schwacher Vergrösserung deutlich hervor, da ihre Wand meist von massenhaften polynucleären Leukocyten durchsetzt ist. Diese finden sich auch der Wand als dichter Belag theils innen, theils als Mantel aussen angelagert; ja, viele Capillaren sind mit diesen Zellen ganz vollgestopft und ausgefüllt, so dass nur vereinzelte rothe Blutkörperchen im Innern zu bemerken sind.

Während danach der mittlere, grösste Theil der Geschwulst (Fig. 1 *c*—*d*) als ein aus dem Hornhautparenchym herausgewachsenes, von massenhaften polynucleären Leukocyten durchsetztes Granulationsgewebe bezeichnet werden darf, sehen die Randtheile des Tumors anders aus. Schnitte, welche so peripher geführt sind, dass sie ganz diese Partie getroffen haben, zeigen zunächst, dass hier viel mehr rundliche Erhebungen vorhanden sind als central; man gewinnt den Eindruck, dass an solchen Stellen die Vergrösserung der Geschwulst durch Zusammenfliessen einzelner Granulationsknötchen vor sich geht. Besonders aber ist hervorzuheben, dass die am stärksten hervorragenden, wie verdickt aussehenden, auf den mittleren Schnitten seitlich gelegenen Theile (Fig. 1 *a* und *b*) nicht den Typus des gewöhnlichen Granulationsgewebes darbieten. Hier liegen, besonders an der Stelle der stärksten Anschwellung (Fig. 1 bei *b*), die Zellen weit auseinander in einer glasig aussehenden Grundsubstanz. Die Elemente sind auch hier vielfach polynucleäre Leukocyten, Mastzellen fehlen, Plasmazellen sind nur in den tieferen Partien vorhanden. Zahlreich sind grosse Bindegewebszellen, welche lange, dicke Ausläufer haben, so dass schöne Sternformen zu Stande kommen. Das Zwischengewebe erscheint bei Gieson-Färbung homogen, zart rosa, in Hämatoxylin- und in Thioninpräparaten zeigt es sich aber zum grössten Theil von Fäden und Fäserchen durchsetzt, welche theils Netze, theils unregelmässige Gewirre bilden und sich durch ihre intensive Rothviolett-Färbung im Thioninpräparat als Schleim erweisen.[1] Solche mucinhaltigen Partien liegen namentlich in der dicksten Tumorstelle, welche nach Thioninfärbung schon bei schwacher Vergrösserung einen rothvioletten Farbenton zeigt, besonders am Rande; doch finden sich auch sonst in der homogen aussehenden Substanz vielfach schleimhaltige Stellen. Gerade in

[1] Um die metachromatische Färbung tadellos zu erhalten, habe ich die Paraffinschnitte auf erwärmter, stark verdünnter Thioninlösung sich ausbreiten und dann 12 Stunden darauf schwimmen lassen. Nach kurzem Abspülen in Wasser liess ich dann die Schnitte auf dem Objectträger antrocknen und schloss sie nach Entfernung des Paraffins mit Xylol in Balsam ein. Bekanntlich ist dies die beste Methode, um metachromatische Färbungen in Balsampräparaten zu conserviren, weil dabei der stets schädigend auf die Metachromasie einwirkende Alkohol vermieden wird.

diesen liegen die grossen sternförmigen Bindegewebszellen. Wir haben hier also das typische Bild des Schleimgewebes vor uns, während an den Randpartien, wo der Schleim fehlt, nur von einem stark ödematösen Granulationsgewebe gesprochen werden darf.

Die Oberfläche des ganzen Tumors entbehrt eines epithelialen Ueberzugs vollständig. Die oberflächliche Schicht erscheint besonders zellreich, was wohl auf den Einfluss der Härtung zu beziehen ist, indem diese Parthie stärker geschrumpft ist.

Es wurden 60–70 Schnitte auf Tuberkelbacillen untersucht, aber mit negativem Resultat. Dabei fanden sich nur einige säureresistente Körnchen und Schollen. Gebilde, welche als Blastomyceten[1] gedeutet werden könnten, habe ich nicht gesehen.

Bezüglich des übrigen Bulbus ist zu erwähnen, dass die Iris abnorm zellreich ist; es finden sich ziemlich viele einkernige Rundzellen, namentlich aber sind die Mastzellen sehr erheblich vermehrt. In geringerem Maasse ist letzteres im Bindegewebe des Ciliarkörpers der Fall. Am Ciliarmuskel fällt auf, dass ein circulärer Theil nicht vorhanden ist: alle Bündel verlaufen meridional.

Alle andren Bulbustheile sind normal mit Ausnahme der Umgebung des Sehnerveneintritts: hier liegt ein grosser Conus temporalis vor. Ein durch die mittleren Papillentheile gehender Horizontalschnitt zeigt folgendes: Die laterale Skleralkante ist ganz abgerundet, „knieförmig", die Aderhaut fehlt hier völlig bis zu einer Entfernung von etwa 425 μ (von der Ebene des lateralen Sehnervenrandes an gerechnet). Erst in der gleichen Entfernung beginnt die geschichtete normale Netzhaut. Bis dorthin liegt ein maschiges, im Wesentlichen gliöses, mit Kernen verschiedener, zum Theil enormer Grösse versehenes, einige feine Gefässe mit elastischen Fasern sowie spärliche Bindegewebsfibrillen enthaltendes Gewebe (der Lage nach entsprechend dem „intermediären Gewebe" Kuhnt's) der Sklera bezw. einer von ihr histologisch nicht unterscheidbaren Gewebsschicht direct auf; eine Verziehung der Nervenfasern kann ich nicht mit Sicherheit feststellen. Jene Gewebsschicht färbt sich nach v. Gieson genau so wie die Sklera und enthält auch in gleicher Menge und Anordnung elastische Fasern. Sie sondert sich überhaupt nur dadurch von der Lederhaut ab, dass zwischen beiden ein Streifen von Chromatophoren liegt. In diesem Gewebe haben wir wohl das „Grenzgewebe" von Elschnig zu sehen. Eine deutliche Vitrea ist auf ihm nicht nachzuweisen, vielmehr beginnt diese erst in gleicher Höhe mit der eigentlichen Retina. Sie trägt zunächst noch ein pigmentarmes, zum Theil pigmentfreies Epithel. Letzteres wird erst etwa 225 μ weiter normal, nachdem auch stärker gefärbte Stellen aufgetreten sind, an denen das Pigment unregelmässig gestaltet und gehäuft ist (Klumpen und grobe

[1] Vgl. Reishaus, Deutschmann's Beiträge zur Augenheilkunde. 1898, Heft 31.

Kugeln an Stelle von Körnchen und Spiessen). Da, wo die Vitrea deutlich wird, beginnt unter ihr ein gefässarmes Bindegewebe mit schmalen, länglichen Kernen, welches allmählich in die normale Aderhaut übergeht; man könnte es als atrophische Aderhaut bezeichnen. Es ist durchschnittlich 14 μ dick, während die Chorioidea da, wo alle Schichten erkennbar sind, was erst etwa 2 mm vom temporalen Opticusrande entfernt der Fall ist, eine Dicke von 30 μ aufweist.

Auf der nasalen Seite ist Aderhaut- und Skleralkante spitz. Die Chorioidea scheint hier in allen Schichten vorhanden, ist aber etwas dünner als normal (etwa 22 μ), was zum Theil auf die geringere Blutfüllung zu beziehen ist. Die Retina zeigt zwischen den ersten Zellen der inneren Körnerschicht einige ganz vereinzelte kleine, runde Hohlräume.

Wir haben also einen temporalen Conus vor uns von der Form, welche Elschnig als „dritten Typus" beschrieben hat; an den Conus schliesst sich dann ein Bezirk atrophisch aussehender Aderhaut mit veränderten Pigmentepithelien an.

Ob der Bulbus myopisch war, lässt sich mit Sicherheit nicht sagen, wenn auch das Verhalten des Ciliarmuskels und der Augenhäute am Sehnerveneintritt darauf hinzuweisen scheint. Da ich den Bulbus bereits aufgeschnitten in Conservirungsflüssigkeit erhielt, habe ich ihn nicht gemessen; er bot jedenfalls keine auffallende Abweichung von der normalen Form dar. Eine Skleralverdünnung am hinteren Abschnitt war nicht vorhanden.

Es handelt sich demnach bei dem Auge um einen auf die Hornhaut beschränkten entzündlichen Process, welcher zur Bildung von Granulationsgewebe geführt hat; nur in der Iris und spurenweise im Ciliarkörper liess sich ausserdem eine entzündliche Reizung erkennen. Man darf vielleicht, um die Natur dieses Processes näher zu bezeichnen, von einem excessiv entwickelten Pannus sprechen. Offenbar sind im Parenchym gelegene entzündliche Infiltrate als Ausgangspunkt der Neubildung anzusehen. Das Granulationsgewebe, welches dem Liddruck, sowie mechanichen Insulten durch Reiben u. s. w. ausgesetzt war, zeigt in der Wandstellung und der Auswanderung der weissen Blutkörperchen Circulationsstörung und entzündliche Reizung an. Durch solche mechanischen Insulte erklären sich auch die Blutungen, deren Reste nachweisbar sind. Die gleichen Momente haben wohl auch bewirkt, dass das Gewebe stellenweise so stark ödematös geworden ist.

Diese corneale Neubildung gehört mithin in die Gruppe der entzündlichen Pseudotumoren, welche als Fibrome, Myxofibrome, Myxome von Adler[1], Simon[2], Mitvalski[3], Reishaus[4], Capellini[5] u. A. beschrieben

[1] Adler, Wiener med. Wochenschr. 1871.

[2] Simon, Centralbl. f. Augenheilk. 1892. [3] Mitvalski, Arch. d'Opht. 1894.

[4] Reishaus, Deutschmann's Beitr. z. Augenheilk. 1898.

[5] Capellini, Klin. Monatsbl. f. Augenheilk. 1901. Weitere Literatur siehe bei Parsons, Pathology of the eye, Bd. I, S. 257 und 258.

worden sind. In den meisten Fällen hatte sich das Granulationsgewebe mehr zu richtigem Bindegewebe entwickelt. Schleimhaltige Partien wurden mehrfach beschrieben, in MITVALSKI's Fall war das Ganze „myxomatös". Soweit mir die Literatur zugänglich ist, scheinen alle von jenen Autoren beobachteten Pseudotumoren von Epithel überkleidet gewesen zu sein; möglicherweise hängt dies mit dem Alter des Processes zusammen, indem das Epithel die Neubildung nachdem mit der Ausbildung von Bindegewebe deren Wachsthum aufgehört hat, von den Seiten her wieder überwuchert. Es ist aber natürlich auch möglich, dass das Granulationsgewebe das Epithel überhaupt nicht durchbricht.

Die bisher beschriebenen Pseudotumoren der Cornea fanden sich bei jüngeren und älteren Individuen, bei denen von Constitutions-Anomalien nichts erwähnt ist. Im vorliegenden Fall ist es nach dem klinischen Befunde sehr wahrscheinlich, dass dem Hornhautprocesse Tuberculose zu Grunde liegt. Die histologische Zusammensetzung der Neubildung aber, sowie die Untersuchung des übrigen Auges bietet dafür keinen Anhaltpunkt.

Klinische Beobachtungen.

I. Eisensplitter in der Linse, Erblindung durch Drucksteigerung.

Von J. Hirschberg.[1]

Am 11. Januar d. J. gelangte ein 46jähriger Tischler bei mir zur Aufnahme. Vor mehr als 2 Jahren, Ende August 1902, hatte er eine Verletzung seines linken Auges erlitten; vom Arbeitsplatz des Maschinenmeisters, der an der Bohrmaschine beschäftigt gewesen, war ihm ein Splitter in's Auge geflogen. Er schenkte der Verletzung zunächst keine Beachtung. Erst als im folgenden Monat Verdoppelung von Gegenständen und Herabsetzung der Sehkraft ihm bemerkbar wurde, wandte er sich an einen Arzt, der ihn zu einem Augenarzt schickte. Im November 1902 befragte er einen zweiten Augenarzt, der ihm ausdrücklich erklärte, dass ein Splitter in der Linse stecke und zu entfernen sei, sobald die Linse sich mehr getrübt haben würde; er solle sich regelmässig vorstellen. Dies that der Verletzte nun nicht. Seit $^1/_2$ Jahr ist das verletzte Auge stockblind, seit 6 Wochen ist es schmerzhaft und entzündet, angeblich nach dem Schlag eines Holzbalkens gegen die linken Schläfe.

Das rechte Auge ist normal, wiewohl er über einen kleinen beweglichen Schatten vor demselben klagt.

(+ 1,5 Di, S = $^5/_5$. + 2 D Sn 0,5 in 0,25 m G.-F. n; O. n.).

Das linke Auge ist stockblind, steinhart, geröthet. Die Hornhaut ist zart rauchig getrübt und zeigt bereits kleine Epithel-Verluste. Die Pupille

[1] Nach einem in der Januar-Sitzung der Berliner ophthalmologischen Gesellschaft gehaltenen Vortrag.

ist über mittelweit und starr. Die Regenbogenhaut lässt mit der Lupe sehr deutliche Blutgefässe erkennen. Dieselben haben zwei Besonderheiten: erstlich sind sie auf den Nasen-Theil der Regenbogenhaut beschränkt, entsprechend der Lage des Eisensplitters, und auf unmittelbar daran sich schliessende Bezirke oben und besonders unten; zweitens verlaufen die Blutgefässe nicht speichenförmig, wie in der Regel bei Drucksteigerung[1], sondern mehr kreisförmig, indem sie durch spitzwinkliges Zusammenfliessen längliche Maschen bilden (Fig. 1). Die Krystall-Linse ist vollständig getrübt und sieht wie zerklüftet aus. Innen oben steckt in ihren Vorderschichten dicht am Pupillen-Rand ein ziemlich grosser Eisensplitter. Derselbe ist gut sichtbar und von bräunlicher Verfärbung umgeben. Dagegen ist an Hornhaut und Iris keine deutliche Verrostung wahrzunehmen.

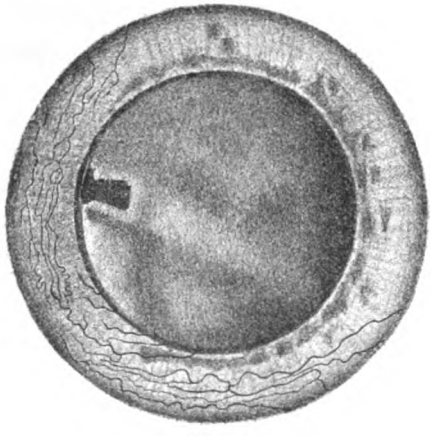

Fig. 1.

Das Sideroskop giebt maximalen Ausschlag auf der ganzen Ausdehnung der Hornhaut, geringen in dem an den Hornhaut-Rand grenzenden Gürtel der Lederhaut, gar keinen am Aequator.

Nach meinen Erfahrungen wäre es ausserordentlich leicht gewesen, den Splitter mit meinem Handmagneten an den Boden der Vorderkammer zu bringen und von da durch einen kleinen Schnitt herauszuziehen. Aber dem Kranken wäre damit wenig gedient gewesen. Dem verletzten Auge Sehkraft wiederzugeben ist unmöglich. Die schmerzhafte Spannung zu beseitigen hätte Ausziehung der Linse nothwendig gemacht. Dies mochte ich nicht thun, da mir der Grundsatz gilt, an unheilbar erblindeten und dabei entarteten Augäpfeln innere Eingriffe zu vermeiden, ein Grundsatz, der das erfreuliche Absinken der sympathischen Entzündung in meinem Material mit herbeigeführt hat, das mein ehemaliger Assistent Herr Dr. Steindorff[2] durch genaue Durchsicht unsrer Krankentagebücher vor Kurzem hat feststellen können. Somit rieth ich dem Kranken die Entfernung des Augapfels an und führte sie am 16. Januar 1905 aus, unter Cocaïn-Einträuflung und -Einspritzung, wobei der Kranke keine Spur von Schmerz-Empfindung äusserte.

Tags darnach wurde der Augapfel im Aequator durchschnitten. Sie sehen in der Vorderhälfte deutlich den Eisensplitter und die geschwollene, getrübte Linse; im hinteren Theil eine Druck-Aushöhlung des Sehnerven, die zu den grössten und klarsten gehört, welche man zu sehen bekommt. Ich bitte Sie der binocularen Lupe sich zu bedienen.

Wir haben also, meine Herren, zu den zahlreichen Erfahrungen ähnlicher Art ein neues Beispiel, wie ein anscheinend reizlos im Augen-Inneren —

[1] Einführung in die Augenheilkunde II, 1, S. 137.
[2] Festschrift für J. Hirschberg, Leipzig 1905, S. 277.

noch dazu ziemlich weit nach vorn, in der Krystall-Linse — eingeheilter Eisensplitter nach kaum zwei Jahren die Sehkraft des verletzten Auges vollständig und unheilbar vernichtet. Drucksteigerung war hier die Ursache der Erblindung. Das habe ich auch sonst schon beobachtet und in meinem Buch über Magnet-Operation erwähnt.[1] Bemerkenswerth ist die besondere Art der Drucksteigerung, durch Linsenquellung. Wäre man rechtzeitig dazu gekommen, so war Heilung möglich und sogar leicht zu bewirken. Man ist aber nicht rechtzeitig dazu gekommen. Wer dem Verletzten nützen und nicht bloss die Folgen der Verletzung buchen will, muss rechtzeitig, d. h. möglichst frühzeitig die ins Augen-Innere eingedrungenen Eisensplitter herausziehen. Ich hoffe, dass Sie sich durch die kürzlich erschienene Dissertation von Robert Wirtz[2] über „Toleranz des Auges gegen eingedrungene Fremdkörper" nicht beirren lassen. In seiner Liste von 34 reizlos im Augen-Innern eingeheilten Eisensplittern, die er aus der ganzen Literatur der ophthalmoscopischen Aera, d. h. aus dem letzten Halbjahrhundert gesammelt, sind zahlreiche Fälle, die 28 Tage, 8 Wochen, 2—3, 6—8 Monate beobachtet wurden. Diese beweisen gar nichts. Darunter sind ferner Fälle, deren nachträgliche Erblindung schon veröffentlicht worden, wie mein eigener, der unter Nr. 10 der Tabelle angeführt wurde. Diese beweisen das Gegentheil.

Gehen wir der Sache auf den Grund, so finden wir nicht zwei zweifellose Fälle, wo Eisensplitter in Netzhaut oder Glaskörper länger als 10 Jahre reizlos eingeheilt waren und vertragen wurden. Obwohl Herr Wirtz sich mit einiger Vorsicht äussert, scheint mir doch eine neue Dissertation über Intoleranz des Auges gegen Eisensplitter weit praktischer zu sein. Aber viel lehrreicher, als alle solche Dissertationen, scheint die eigene Beobachtungsreihe eines einzelnen, wenn sie umfangreich ist und lange fortgesetzt worden. Nur muss man eine Entwicklung, einen Fortschritt der Wissenschaft und Kunst zulassen.[3]

Allerdings, vor 30 Jahren schien es auch mir nicht räthlich, einen reizlos in der Netzhaut haftenden Eisensplitter operativ anzugreifen. Seitdem aber passende Magnete hergestellt und verbessert wurden, das Röntgen-Bild und der Eisenspäher unsre Diagnose sicherer gemacht, die Erfahrung mir gezeigt hat, dass fast alle Augen, die einen Eisensplitter in der Tiefe beherbergen, später erblinden, — seitdem habe ich mir andre und bessere Grundsätze ausgebildet. Nur selten bin ich noch heutzutage in der Lage, die Ausziehung eines Eisensplitters aus dem Auge zu widerrathen.

Einen solchen Ausnahme-Fall will ich Ihnen noch kurz beschreiben.

Am 24. October 1904 kam zu mir ein 43jähriger Mechaniker. Im Jahre 1886, also vor 18 Jahren, hatte er beim Hämmern von gehärteten Stahl-Wellen eine schwere Verletzung seines linken Auges erlitten. Die Sehkraft dieses Auges war sofort erloschen. Er wurde sogleich in eine Augen-Klinik aufgenommen und verblieb darin 4 Wochen. Später wurde ihm mitgetheilt, dass sein linkes Auge in der Tiefe einen Eisensplitter beherberge. Er war in dauernder Beobachtung. Während der ersten 2 Jahre nach der Verletzung blieb die Sehkraft des verletzten Auges recht mittelmässig, dann

[1] 1899, S. 22.
[2] Strassburg i. E. 1904.
[3] Herr Wirtz citirt von mir alte Aussprüche, die ich selber schon verbessert habe.

besserte sie sich ganz allmählich. Entzündung des Auges ist niemals im Verlauf dieser 18 Jahre aufgetreten. Wohl aber stört ihn Flockensehen, ferner auch zeitweise Schmerz im linken Auge und fast dauernd ein unbestimmter Kopfschmerz.

Das rechte Auge ist völlig gesund. Mit + 1,0 Di cyl. ↑, S = $^5/_7$; G.-F. durchaus normal. Das linke Auge hat dieselbe centrale Sehschärfe, wie das rechte; aber sein Gesichtsfeld zeigt nach aussen-oben einen scharf umschriebenen Ausfall, wie er auf Fig. 2 verzeichnet ist. Bei herabgesetzter Beleuchtung

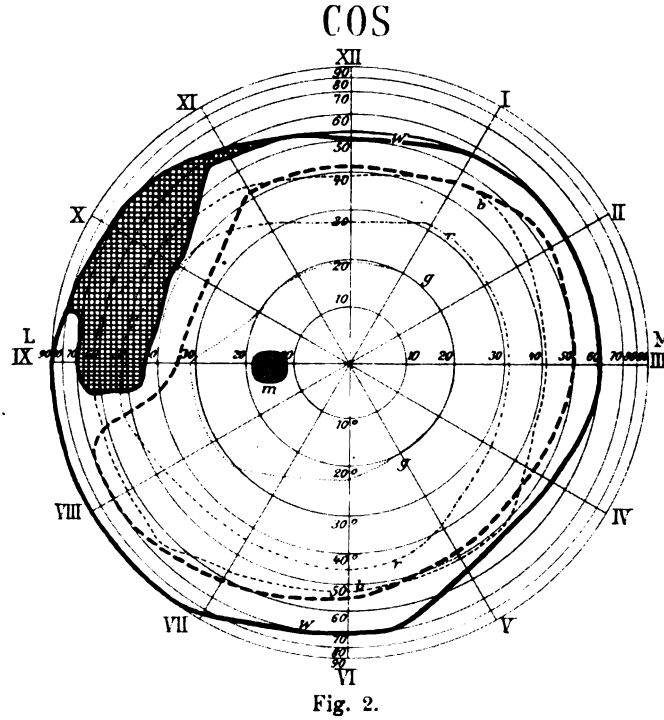

Fig. 2.

tritt leichte concentrische Einengung des Gesichtsfeldes auf, wie sie durch die punktirte Linie auf derselben Fig. 2 angedeutet wird; auch sinkt dabei die centrale Sehschärfe auf $^5/_{20}$.

Das verletzte Auge ist reizlos, von normaler Spannung, Hornhaut, Iris, Linse frei von sichtbarer Verrostung. Die linke Pupille ist ebenso weit, wie die rechte; und zeigt regelmässige Zusammenziehung. Die brechenden Theile sind durchsichtig. Der Sehnerven-Eintritt sieht normal aus. Etwa 12 mm nasenwärts und $4^1/_2$ mm nach unten vom Sehnerven-Eintritt ist das hintere Ende eines langgestreckten Eisensplitters sichtbar, der im Augengrund festhaftet, jedoch ein wenig in den Glaskörper vorspringt. Eine weisse Kapsel umhüllt ihn, ein schwarzer Streif umrandet ihn, sowie eine Zone zarter Pigment-Pünktchen.

Gegen den Aequator zu verschwindet sein breiteres Ende hinter einer zarten, bläulichen Bindegewebs-Auflagerung. (Fig. 3.)

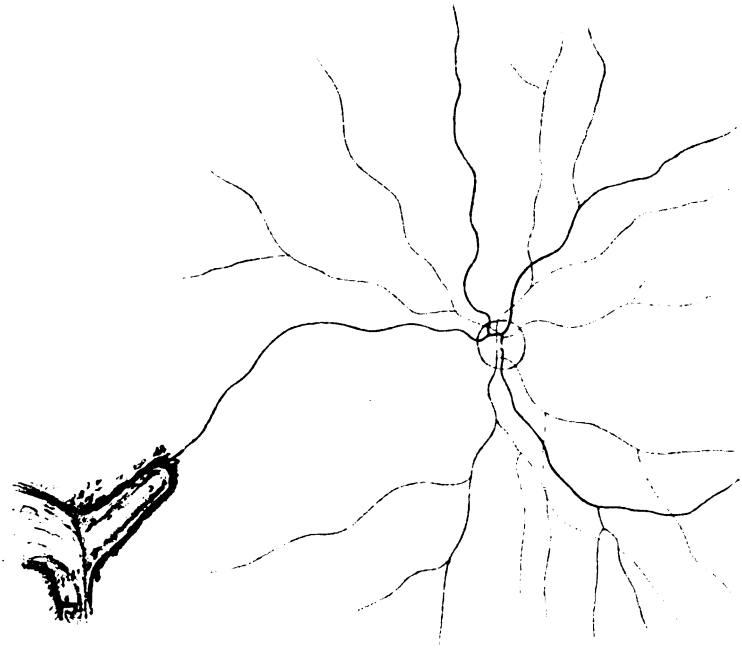

Fig. 3.

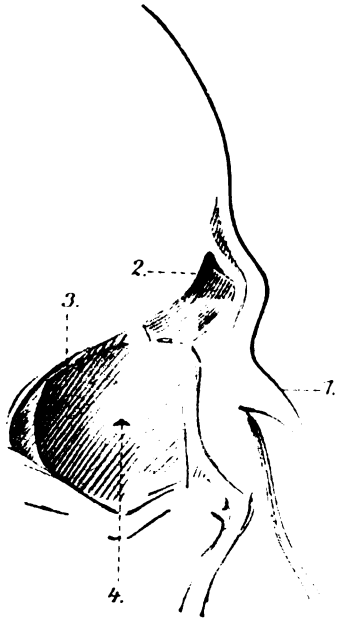

Fig. 4.

Dass wirklich ein Metall-Splitter im Augen-Innern nach unten zu sich befindet, lehrt das Röntgen-Bild (Fig. 4). Dass es sich um Eisen handelt, zeigt die Sideroskopie (Fig. 5), die nur aussen-unten auf der Lederhaut maximalen Ausschlag (+) giebt, daneben geringen (−), weiter ab gar keinen (0).

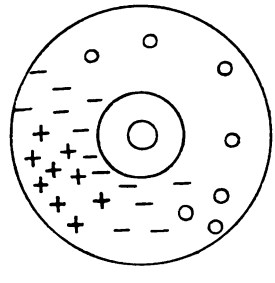

Fig. 5.

Selbstverständlich muss man heutzutage von einem Fall, der als reizlos im Augengrund eingeheilter Eisensplitter gelten soll, diese 3 Dinge verlangen: 1. den ophthalmoskopischen Nachweis eines festen, körperlichen, vorspringenden Gebildes, — um doppelte Durchbohrung auszuschliessen; 2. das positive Röntgen-Bild; 3. die Ablenkung der Magnet-Nadel. Prüft man die Fälle in der Literatur auf diese Anforderungen, so bestehen sie nicht.

In meinem Fall habe ich nach reiflicher Erwägung die Operation nicht angerathen, wenigstens nicht jetzt. 18 Jahre sind verstrichen. Die centrale Sehschärfe ist bei heller Beleuchtung so gut, wie auf dem gesunden Auge; der kleine excentrische Ausfall im Gesichtsfeld würde auch durch Ausziehung des Splitters nicht beseitigt werden. Aber die überaus feste Einwachsung des Splitters könnte bewirken, dass trotz klassischer und zufallsfreier Ausziehung Netzhaut-Ablösung erfolgte. Allerdings ist ein Zeichen vorhanden, das unsre Aufmerksamkeit verdient, die geringe Einschränkung des Gesichtsfeldes und Herabsetzung der centralen Sehschärfe bei herabgesetzter Beleuchtung. Das dürfte die erste Spur von beginnender Verrostung der Netzhaut-Ganglien-Zellen sein. Sollte diese Erscheinung zunehmen; sollte gar in den vorderen Theilen des Auges eine Andeutung von Verrostung hervortreten: so müsste man dennoch, angesichts der dadurch drohenden unheilbaren Erblindung, die Ausziehung versuchen.

II. Ein grosser Eisensplitter, mit kleinem Magneten gefördert.

Von J. Hirschberg.

Am Sylvester-Abend des vergangenen Jahres kam ein 33jähr. Maschinist von auswärts zur Aufnahme, nachdem er 173 Kilometer auf der Eisenbahn zurückgelegt. Vor 3 Tagen, am 28. December, hatte er, beim Ausstemmen von Eisenblech mit Hilfe eines stählernen Instruments, sein linkes Auge verletzt; am 29. Dec. Abends den Augenarzt aufgesucht, der am 30. Dec. Hypopyon wahrnahm, einen Eisensplitter im Augeninnern annahm und den Kranken zu mir sandte. Das linke Auge hatte noch leidliche Sehkraft ($\leqq {}^1/_4$, bei grossem Gesichtsfeld-Ausfall, oben bis 28°, a. o. bis 30°), zeigte aber starke Reizung, Schmerzhaftigkeit, Herabsetzung der Spannung und eine Eiterabsetzung am Boden der Vorderkammer.

In der Hornhaut sitzt aussen-oben, dem Rande nahe und mit ihm gleichlaufend, eine verharschte Wunde von 3 mm Länge, mit der die Regenbogenhaut verwachsen ist. Linse im Wesentlichen durchsichtig. Im Glaskörper eine dunkle dreieckige Trübung. Sehnerven-Eintritt sichtbar. In der Netzhaut unten eine grosse Blutlache, in der man mit Mühe aussen-unten die schwarze Kante eines hervorragenden Fremdkörpers wahrnimmt. Die Sideroskopie zeigt, dass derselbe nicht klein ist; sie ist allenthalben positiv, am grössten aussen-unten am Aequator.

Sofort wird zum Werk geschritten. Der Verletzte ist etwas ungeberdig und ungeschickt, jedoch gelingt die Operation rasch und leicht. Der Verletzte sitzt aufrecht, Holocaïn wird eingeträufelt, das Auge vorsichtig ausgewaschen. Ich setze das dickste Ende meines grossen Handmagneten aussen-unten auf die Lederhaut. Sofort verspürt der Kranke Schmerz; und, indem ich das Magnet-Ende ein wenig gegen den Hornhautrand vorschiebe, sehe ich, wie die Iris sich vorwölbt. Sofort setze ich dasselbe Magnet-Ende auf den entsprechenden Theil des Hornhaut-Randes. Binnen wenigen Secunden

erscheint ein Eisensplitter am Ciliar-Rand der Regenbogenhaut — mehr aussen, als aussen-unten, — und tritt unter stärkerem Schmerz und Blut-Erguss frei in die Vorderkammer ein.

Das vordere Ende des Eisensplitters folgt dem Magneten in Pendelbewegung nach unten, aber das hintere haftet fest; — der Splitter fällt nicht, wie gewöhnlich, auf den Boden der Vorderkammer herab. Sofort stehe ich von Weiterem ab, träufle Holocaïn reichlich ein, lege den üblichen Schnitt mit der Lanze am unteren Hornhautrand an, langsam und vorsichtig, da der Augapfel ja weich ist, und führe die kleine Spitze des Handmagneten zwischen die Wundlefzen. Augenblicklich wird der Splitter an- und langsam, aber sicher herausgezogen. Aber zu unsrem Staunen entwickelt sich aus der Tiefe ein Eisenstück von nicht weniger als 13 mm Länge und $2^1/_2$ mm Breite, leicht gekrümmt. Es besteht gar keine Neigung zu Vorfall der Regenbogenhaut. Das Auge wird verbunden, der Kranke zu Bett gebracht.

Der Fremdkörper ist auf beigefügter Zeichnung in natürlicher Grösse dargestellt. Sein Gewicht beträgt 52 mg. Er gehört also zu denen mittlerer Schwere, wo im Allgemeinen nur die primäre, d. h. in den ersten 24 Stunden nach der Verletzung ausgeführte Entfernung Aussicht auf guten Erfolg bietet.[1] Dazu war er nicht vollkommen aseptisch gewesen, wie die Eiter-Absetzung auf dem Boden der Vorderkammer bewies. Somit musste, trotz der Promptheit unsrer Operation, die Vorhersage zweifelhaft bleiben.

Die Schmerzhaftigkeit des Augapfels, welche vor der Operation bestand, hörte nach derselben vollständig auf.

Am folgenden Morgen, 1. Januar 1905, besteht weder Lichtscheu, noch Thränen, aber einige Schwellung der Augapfel-Bindehaut. Die Hornhaut ist im Ganzen klar, zeigt jedoch im mittleren Bezirk eine leicht rauchige Trübung, als Folge des Abstreifens von Endothel. Vorderkammer rein, ohne Blut oder Eiter. Leichter Verband, Bettruhe. Am 2. Januar 1905 Wohlbefinden, Bindehautschwellung geringer, Spannung besser, als vor der Operation. Der mittlere Bezirk der Hornhaut zeigt rauchige Trübung, durch Quellung der Substanz, mit scharfer Begrenzung. Cocaïn und Atropin eingeträufelt. Am 3. Januar 1905 ist die Bindehaut-Schwellung beseitigt. Die Pupille giebt schon nach und erweitert sich in mässiger Weise. Natürlich nach aussen zu, wo der Splitter durch die Regenbogenhaut gedrungen, ist eine spitzwinklige, hintere Verwachsung des Pupillenrandes eingetreten. Rother Reflex bei der Durchleuchtung der Pupille. Das Auge zählt die Finger.

Es verlohnt nicht, die weiteren Beobachtungen mitzutheilen, da die Heilung ohne jeden Zwischenfall von Statten ging. Vier Wochen nach der Operation, am 28. Januar 1905 ist das Auge ganz reizlos, die Hornhaut klar, Spannung normal. Die Pupille freilich nicht regelmässig, da zu der vorderen Verwachsung nach aussen-oben, welche der Fremdkörper beim Eindringen verursacht hatte, noch eine dreieckige hintere Verwachsung schläfenwärts hinzugetreten. Die brechenden Theile sind rein, die Linse durchsichtig. Der Sehnerv gut sichtbar und normal. Aber dicht unter ihm, und wenig auf seine Scheibe übergreifend, beginnt eine grosse Netzhaut-Blutung, welche natürlich dicht bei der Grube vorbeistreicht. Auch unten in der Peripherie scheint Blut die Netzhaut zu bedecken. Das Gesichtsfeld ist erheblich besser

[1] Vgl. meine Magnet-Operation, 1899, S. 26.

geworden, es reicht nach oben bis zum 50., nach aussen-oben bis zum 35. Grad; nach den übrigen Richtungen hin ist es normal. Centrale Sehschärfe schon wieder $^1/_7$ und im Steigen begriffen.

Die Blutung in der Netzhaut nahe ihrem Centrum wird sich ja wieder auflösen.

Drei Punkte sind in diesem Fall noch besonders bemerkenswerth. Erstlich die Lagerung des eingedrungenen Fremdkörpers. Der letztere muss in seiner Längsrichtung aussen-oben durch Hornhaut, Iris und Zonula gedrungen sein, da die Linse unverletzt geblieben.[1] Dann lag er aussen-unten im Glaskörper und in oder auf der Netzhaut.

Zweitens verdient das angewendete Instrument Beachtung. In diesem Fall hätte der Riesenmagnet eine gänzliche Zerreissung des Augen-Innern bewirken können. Der Handmagnet hat den grossen Splitter mit sanfter Kraft nach vorn gezogen. Es wird zwar behauptet, dass der Handmagnet nicht durch die Häute wirkt, aber man braucht diese Behauptung nicht für richtig zu halten, da sie schon zu häufig und zu regelmässig durch Thatsachen widerlegt ist.

Das Dritte ist der günstige Verlauf der Wundheilung. In jedem frischen Fall, vollends wenn Reizung oder gar Hypopyon vorliegt, schreite ich sofort zur Operation, sowie der Kranke eintrifft. Dieser Grundsatz hat schon manches Auge erhalten. Auch in unsrem Fall wäre wohl am nächsten Morgen die Operation zu spät gekommen.

Zum Schluss noch eine Bemerkung. Ausser den Augen, die durch absichtliches, aber, wie ich glaube, schädliches Abwarten zu Grunde gehen, werden noch sehr viele Augen erheblich und selbst unheilbar geschädigt durch Uebersehen der eingedrungenen Eisensplitter. Allmählich müssen auch die praktischen Aerzte sich daran gewöhnen, wegen der Entwicklung unsrer Industrie, in jedem Fall von ernsterer Augen-Verletzung bei Arbeitern an die Möglichkeit des Eindringens von Eisensplittern zu denken und, wo die Möglichkeit vorliegt, auch sofort der Sache auf den Grund zu gehen. Allmählich müssen die Augenärzte darauf hinarbeiten, mit allen Mitteln der klinischen Erfahrung, dem Augenspiegel, dem Röntgen-Bild, der Sideroskopie, das Uebersehen eines eingedrungenen Splitters auszuschliessen. Zur Erreichung dieses Zieles meinerseits einen kleinen Beitrag zu liefern, werde ich in der nächsten Auflage meiner Magnet-Operation die bei mir zur Beobachtung gelangten Fälle mit übersehenen Splittern einer wissenschaftlichen Erörterung unterziehen.

Heute will ich nur einen neuen Fall anführen, wo die Diagnose allerdings schwierig, aber wohl nicht unmöglich; das Uebersehen jedoch, wie fast immer, recht schädlich gewesen.

Am 10. Juli 1904 kam ein 32jähriger Arbeiter, dem im Herbst 1902, beim Abmeisseln von eisernen Winkeln an einer Decke, ein Splitter in's rechte Auge geflogen. Sehschärfe sofort herabgesetzt. Am folgenden Tage befragte er einen Augenarzt, der Verletzungs-Star feststellte und für später Operation in Aussicht nahm; auch das Auge an die Magnet-Nadel brachte, aber keinen Ausschlag beobachtete.

Ich fand das Auge reizlos, Tn. Am unteren-äusseren Hornhaut-Rande eine ganz feine Hornhautnarbe und dahinter, in der äussersten Peripherie der Regenbogenhaut ein ganz kleines Loch, die Linse im Wesentlichen auf-

[1] Eine äusserst feine sternförmige Trübung der hinteren Rinde konnte später doch nachgewiesen werden.

gelöst, Hintergrund verschleiert, Sehnerv noch sichtbar, aber nichts vom Fremdkörper. Mit + 10 D. Finger in $^3/_4$ m. Gesichtsfeld concentrisch eingeengt (o. 18°, u. 45°, a. 60°, i. 30°). Sideroskopie positiv nach innen-unten, dicht an dem Aequator, in nicht grossem Felde. Daselbst sitzt also ein kleiner Splitter in der Netzhaut. Beginnende Verrostung: Iris bräunlich (links blaugrün), in der unteren Hälfte feine Punkte in der Hornhaut, bräunliche Punkte im Linsenkapselsack.

Ich empfahl Magnet-Operation. Erst am 6. Februar 1905 kam der Verletzte. Die Operation wurde am 8. Februar 1905 sehr regelmässig durchgeführt. Das dicke Ende des Handmagneten wurde auf das Ablenkungs-Feld aufgesetzt und gegen die Hornhaut vorgeschoben; sehr bald hob sich die Iris; dann wurde der Splitter mit der halben Kraft des Riesen-Magneten an den Pupillen-Rand und rasch gegen die Hornhaut-Hinterfläche gebracht, von wo er auf den Boden der Vorderkammer herabfiel; Ausziehung in der üblichen Weise, aus einem Schnitt am Hornhaut-Rande, mit der kleinen Spitze des Handmagneten. Reizlose Heilung. Eine Discission kann wohl die Sehkraft noch bessern, aber das Gesichtsfeld ist nicht mehr zur normalen Ausdehnung zu bringen.

In diesem Fall musste das Iris-Loch trotz des negativen Ausfalles der Sideroskopie auf das Eindringen des Splitters hinweisen. Magnetisirung des Splitters hätte wohl positiven Ausfall der Sideroskopie bewirkt, den wir, mit gut gehaltenem Instrument, ja sofort festzustellen in der Lage waren.

Gesellschaftsberichte.

1) Berliner Ophthalmologische Gesellschaft, 1904.

Sitzung vom 21. Januar 1904.

Vorsitzender: J. Hirschberg. Schriftführer: Wertheim.

1) Herr J. Hirschberg: Krankenvorstellung. (4 Magnetfälle.)

2) Herr Fehr: Ueber vererbte, fleckige Hornhautentartung (mit Krankenvorstellungen). Veröffentlicht im Juniheft des Centralbl. f. Augenheilk., 1904.

3) Herr Herzog: Mittheilung über Befunde von Demodex folliculorum und deren Bedeutung.

4) Herr von Haselberg: Demonstration eines Präparates von Cysticercus im Auge.

Sitzung vom 18. Februar 1904.

Vorsitzender: J. Hirschberg. Schriftführer: Wertheim.

1) Herr Fehr: Krankenvorstellung (Gitterförmige Hornhauttrübung).

2) Herr Loeser: Krankenvorstellung (Aneurysma der Carotis interna).

3) Herr J. Hirschberg: Vorzeigung eines Präparates von Markschwamm der Netzhaut. Veröffentlicht im Aprilheft des Centralbl. f. Augenheilk. 1904.[1]

4) Herr W. Nagel: Ueber Charpentier's Entdeckung der N-Strahlung des lebenden Körpers.

Die von Charpentier behauptete Strahlung der Muskeln und Nerven

[1] Ein Jahr nach der Operation war das Kind frei von Rückfall. H.

des lebenden Thier- und Menschenkörpers deckt sich völlig mit der von Blondlot behaupteten directen Strahlung der Nernst- und Auerlampe, der Sonne, sowie jeglichen gepressten oder gezerrten Körpers. Die Strahlen sind dem Auge nicht direct sichtbar; sie werden aber sichtbar, indem sie die scheinbare Helligkeit irgend einer schwachen Lichtquelle für unser Auge erhöhen. Ueberaus seltsam ist schon die Angabe, dass dies sowohl bei einem elektrischen Funken, wie bei einem Gasflämmchen, wie bei einem Fleck phosphorescirender Leuchtfarbe, wie auch endlich bei einem gewöhnlichen Papierstreifen eintreten soll, der schwaches Licht irgend welcher Herkunft reflectirt.

Der Vortr. hat einen Theil der Blondlot'schen und fast sämmtliche Charpentier'schen Versuche wiederholt, aber alle mit absolut negativem Erfolge. Es kam dabei auch ein Leuchtfarben-Präparat zur Verwendung, das Charpentier zur Verfügung gestellt hatte. Was Lummer unlängst bezüglich der Blondlot'schen Versuche bemerkt hat, trifft auch für diejenigen Charpentier's zu: man sieht thatsächlich unter den angegebenen Bedingungen sehr deutliche Helligkeits-Schwankungen des Leuchtpräparates, die aber nicht auf der Einwirkung irgend welcher Strahlen beruhen, sondern rein subjectiver Natur sind. Je nachdem das Bild des schwachleuchtenden Fleckes auf foveale oder nichtfoveale Netzhauttheile fällt, nimmt seine Helligkeit ab oder zu; im ersteren Falle kann es sogar leicht völlig verschwinden. Aber auch im rein indirecten Sehen ändert sich die Helligkeit wesentlich, sobald man den leuchtenden Fleck genau beobachtet; im Dämmerung-Sehen ist die Ermüdbarkeit noch grösser als im Tages-Sehen, und eine schwache Lichtquelle, die man im indirecten Sehen mit ruhigem Blicke beobachtet, wird nach wenigen Secunden schon merklich dunkler. Die kleinste Blickschwankung lässt die Helligkeit wieder auf die alte Höhe gehen.

Wir haben somit zwei von einander unabhängige Täuschungsquellen: die unwillkürlich abwechselnde foveale und extrafoveale Betrachtung und die schnelle Ermüdbarkeit der dunkeladaptirten Netzhaut.

Aus den Publicationen Blondlot's und Charpentier's geht nicht hervor, warum sie eine so hervorragend ungünstige Beobachtungsmethode gewählt haben. Wenn die von N-Strahlen getroffenen Schwefelcalcium-Theilchen wirklich stärker leuchten, warum hat man dann beim Versuch die ungünstigen Bedingungen des Successiv-Vergleichs eingehalten, statt der günstigeren des Simultan-Vergleichs? Bestreicht man eine etwas grössere Fläche, etwa von Handtellergrösse, mit Leuchtfarbe, so ist im Dunkeln auf ihr jede locale Erwärmung durch Berühren mit dem Finger oder Vorbeiführen einer Cigarre ganz leicht erkennbar: die erwärmte Stelle hebt sich als etwas heller gegen die Umgebung ab. Macht man denselben Versuch an Leuchtpapierstreifchen, die nach Charpentier's Angabe in der Breite einiger Millimeter zugeschnitten sind, so kann man die Erhellung noch immer recht gut wahrnehmen, wenn man zwei solche Streifchen neben einander setzt und den einen für einige Secunden mit dem Finger berührt. Wenn man dagegen nur ein Streifchen nimmt und dessen Helligkeit unmittelbar vor und nach einer Berührung mit dem Finger oder selbst der heissen Cigarren beurtheilen will, erkennt man sogleich, wie überaus unvollkommen ein solcher Successiv-Vergleich ist; die objectiv durch die Erwärmung merklich gesteigerte Lichtstrahlung macht sich subjectiv nicht bemerklich. Einem Physiologen wie Charpentier, der sich Jahre lang mit physiologischer Optik beschäftigt hat, musste diese Thatsache bekannt sein. Man fragt sich also erstaunt, aus welchem Grunde der Forscher

die weit ungenauere Beobachtungsmethode vorgezogen hat, ohne dass darüber aus seinen Publicationen Aufklärung zu gewinnen wäre. Der Vortr. hat die Versuche sowohl nach dem von Blondlot und Charpentier geübten Verfahren, als auch unter Verwendung grösserer Phosphorescenz-Schirme ausgeführt, indessen ebenso wie alle Physiker, die Blondlot's Versuche nachgeprüft haben, mit negativem Erfolge. Auch das von Charpentier angegebene Verfahren, die Strahlen durch einen Kupferdraht zur Leuchtfarbe zu leiten, ergab ein gänzlich negatives Resultat.

Die ganze Art und Weise, wie die Versuche der Nancyer Autoren veröffentlicht sind, zeigt, dass sie in einer Art Entdeckungs-Taumel alle wissenschaftliche Kritik eingebüsst haben, da sie die zahlreichen Fehlerquellen in ihren Beobachtungen mit keinem Worte erwähnen, sie also auch offenbar nicht kennen, und keinen Controllversuch mit Umgehung dieser Fehlerquellen gemacht haben. Bei den betheiligten Physikern kann die Unkenntniss der physiologischen, in der Beschaffenheit des Auges liegenden Fehlerquellen nicht sehr überraschen, wohl aber bei dem Physiologen.

Solange keine objectiv nachweisbare Wirkung der angeblichen Strahlung von Muskeln und Nerven angegeben werden kann, muss die Wissenschaft sich den Blondlot'schen und Charpentier'schen „Entdeckungen" gegenüber auf den Standpunkt äusserster Skepsis stellen. Die Art der Publication ist eine der Wissenschaft unwürdige.

Sitzung vom 17. März 1904.

Vorsitzender: v. Michel. Schriftführer: Wertheim.

1) Herr Levinsohn: Experimentelle Untersuchungen über die von Bach und Meyer in der Medulla oblongata gefundenen Hemmungscentren der Pupille.

2) Herr Wessely: Ueber künstlich erzeugte Netzhaut-Ablösung.

Sitzung vom 19. Mai 1904.

Vorsitzender: v. Michel. Schriftführer: Wertheim.

1) Herr Pollack demonstrirt eine Frau, der ein Spindelzellensarcom aus dem Sinus frontalis entfernt worden ist.

2) Herr Hamburger: Die anatomischen und physiologischen Grundlagen der Stilling'schen Theorie über die Entstehung der Kurzsichtigkeit. Veröffentlicht im Augustheft der Zeitschrift f. Augenheilk. 1904.

3) Herr Schöler jun.: Vorläufige Mittheilung über Versuche mit Tuberkulin zu Heilzwecken.

4) Herr Karl Münch (a. G.). Ueber die muskulöse Natur des Stromazellnetzes der Uvea. Veröffentlicht im Octoberheft der Zeitschr. f. Augenheilk. 1904.

Sitzung vom 16. Juni 1904.

Vorsitzender: v. Michel. Schriftführer: Wertheim.

1) Herr Herzog: Ueber den Einfluss von Diffusionsströmen auf die Netzhaut.

2) Herr v. Michel: a) Myasthenia ocularis (Krankenvorstellungen),

b) Tuberkulose des Auges (Krankenvorstellungen), c) Demonstration pathologisch-anatomischer Präparate.

Sitzung vom 20. October 1904.

Vorsitzender: v. Michel. Schriftführer: Wertheim.

1) Herr Fehr: Krankenvorstellung (Angiom der Conjunctiva bulbi).

2) Herr J. Hirchberg zeigt eine Nachbildung eines alten Collyrien-Stempels.

3) Herr Abelsdorff und Herr Piper (a. G.): Ueber die Verschiedenheit der directen von der consensuellen Lichtreaction der Pupille.

4) Herr Münch (a. G.): Zur Anatomie des Dilatator pupillae. Veröffentlicht im Januarheft der Zeitschr. f. Augenheilk. 1905.

Sitzung vom 17. November 1904.

Vorsitzender: v. Michel. Schriftführer: Wertheim.

1) Herr F. Mendel: Krankenvorstellung (Moebius'scher Kernschwund).

2) Herr Greeff: Milchige Thränen.

Greeff zeigt ein Mädchen, das an starkem Thränenfluss leidet. Wenn man schwache Zinklösung einträufelt, so werden die Thränen sofort ganz milchig. Dasselbe geschieht bei anderen Lösungen. Die chemische Untersuchung ergiebt, dass es sich nicht um ausgefälltes Zink handelt, sondern um einen Eiweissniederschlag. Die sonst klaren Thränen sind also auffallend eiweisshaltig. Die Thränendrüse zeigt nichts Abnormes. Aehnliche Beobachtungen scheinen nicht gemacht zu sein.

3) Herr Pollack: Krankenvorstellung (Metastatisches Carcinom der Choroidea).

4) Herr Greeff: Augenärztliche und hygienische Schuluntersuchungen.

Vortr. berichtet ausführlich über die Resultate von Untersuchungen, die er im Auftrag des Kultusministers in Berlin an höheren Schulen angestellt hat, um Unterlagen für den Zusammenhang von Schule und Myopie zu gewinnen.

Im Bezug auf die Trachomfrage ist von Interesse, dass sich bei insgesammt 1437 Schülern 299 Mal Follikel in der Conjunctiva fanden = 21 %. Im Friedrich-Werder'schen Gymnasium wurden sogar 31 % Conjunctivitis follicularis aufgefunden. Nach Ansicht der Unitarier hätten wir also die schönste Trachom-Epidemie. Vortr. ist dagegen der Ansicht, dass diese Follikel nicht nur von dem Trachom scharf zu trennen sind und getrennt werden können, sondern dass sie überhaupt keinen Krankheitsbegriff ausmachen. Sie finden sich in Schulen überall und zu allen Zeiten und machen meist gar keine Beschwerden.

Das Vorkommen der Kurzsichtigkeit erläutert am besten folgende Tabelle: siehe S. 53.

Man sieht, dass alle drei Curven keine erheblichen Abweichungen zeigen. Nicht nur das allmähliche Ansteigen ist ähnlich, sondern auch einige steile Anstiege und Abfälle correspondiren. Im Wilhelms-Gymnasium und im Grauen Kloster finden wir das merkwürdige, mehrfach erwähnte Abfallen der Curven von Sexta zu Quinta. Dann steigt die Curve steil auf im Grauen Kloster bis U. III., eine Ansteigung, die übrigens die beiden anderen Gym-

nasien auch mitmachen, wenn auch in geringem Maasse. Nach einem kurzen Abfall in O. III. erholen sich die Curven und endigen fast im selben Punkt in O. I. auf 38, 39, 39%.

Anders ist es mit den Graden der Kurzsichtigkeit. Sie ergaben, dass

Kurventabelle.

Vergleichung der proc. Anzahl der Kurzsichtigen in den drei Gymnasien.

Friedrw.	11	14	25	33	25	37	42	33	38 Procent
Wilh. G.	22	15	17	20	16	40	29	29	39 „
Graues Kl.	18	6	22	46	32	33	35	27	39 „
Procent	VI.	V.	VI.	U. IIJ.	O. III.	U. II.	O. II.	U. I.	O. I.

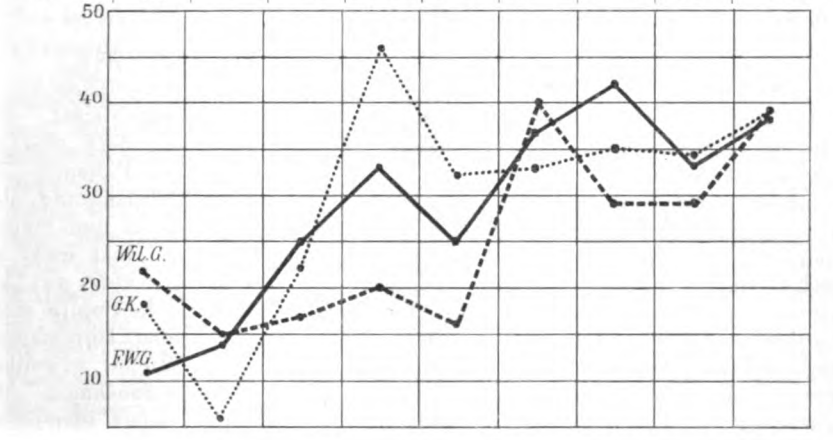

in dem bei weitem am schlechtesten beleuchteten Gymnasium zum Grauen Kloster die Grade der Kurzsichtigkeit viel höher werden.

Ein breites Capitel ist den Lichtmessungen gewidmet und die verschiedenen Methoden der photometrischen Untersuchung wurden kritisch besprochen. Hauptsächlich ist mit dem Weber'schen Raumwinkelmesser untersucht worden.

An den Schulbänken hat man sehr viel auszusetzen. Es sei besonders die Rettig'sche Schulbank empfohlen.

Den Schluss bilden praktische Vorschläge, die besonders dahin gehen, zwischen das Lernen und Sitzen Erholung und körperliche Bewegungen einzuschieben. Oculus sanus in corpore sano.

5) Herr Thorner: Ueber eine einfache Methode der Tageslichtmessung.

Die bisherigen Methoden zur Messung der Brauchbarkeit von Schulplätzen können in die subjectiven, die Photometer und den Raumwinkelmesser eingeteilt werden. Die subjectiven Methoden nehmen die Erkennbarkeit kleiner Schriftzeichen zum Maassstab und sind ziemlich ungenau. Die Photometer sind kostspielige und schwer transportable Instrumente und haben für diese Zwecke den Fehler, dass sie wohl die momentane Helligkeit genau angeben, aber kein allgemeines Urtheil über den Platz zulassen. Die Bestimmung mit

dem Raumwinkelmesser dagegen giebt zwar ein allgemeines Urtheil über den Platz ab, ist aber sehr zeitraubend und mühsam und berücksichtigt nicht die Reflexe der umgebenden Häuser und Wände. Vortr. stellte sich die Aufgabe, ein Instrument zu construiren, das im Gebrauch einfach und leicht transportabel ist, dessen Werthe vom Wetter unabhängig sind, und das die Reflexe der Umgebung mit berücksichtigt. Dies wird möglich durch Vergleichung der Platzhelligkeit mit der Helligkeit des reellen Himmelsbildes, das auf einem Papierblatt durch eine Convexlinse von gegebener Apertur entworfen wird. Das kleine Instrument besteht aus einem Kästchen, das in der oberen Seite eine Convexlinse, über dieser einen drehbaren Spiegel trägt, in der unteren eine feine Oeffnung besitzt. Die Prüfung geschieht einfach so, dass man beurtheilt, ob diese Oeffnung heller oder dunkler als das sie umgebende Himmelsbild ist. In ersterem Falle ist der Platz brauchbar, in letzterem nicht.

6) Her Wiesinger: Eine respiratorische Irisbewegung.

Am 4. October 1904 kam eine 60jährige Patientin in die Augenklinik der Charité, die seit 8 Jahren an zunehmender Schüttellähmung leidet. Die inneren Organe bieten nichts Besonderes, die Patellarsehnenreflexe sind erloschen, keine Sensibilitätsstörungen. Ophthalmologisch bot Patientin die besonders linksseitig ausgesprochenen Zeichen der Sympathikuslähmung, den Horner'schen Symptomencomplex: leichte Ptosis, Enophthalmus und Hyperhidrosis. Die Pupillen sind beiderseits hochgradig verengert, links mehr als rechts, und entrundet; sie reagieren nicht auf Lichteinfall, aber gut auf Convergenz. Lässt man in der Nähe fixiren, so bildet die linke Pupille einen vertical gestellten Schlitz von 3 : 1 mm Weite, dessen kleiner Durchmesser sich während der Inspiration langsam auf das Doppelte (2 mm) erweitert, um mit Ablauf der Expiration wieder seine vorige Weite anzunehmen. Die Irisbewegung verläuft immer synchron mit der Athmung, tiefere Inspiration hat eine stärkere Pupillenerweiterung zur Folge. Die Galvanisation des Halssympathicus hat keinen Einfluss auf die Pupille. In der Literatur findet sich ein Fall von respiratorischer Pupillenschwankung, der von Roch-Genf 1903 beschrieben wurde. Bei der Section fanden sich neben Aortenaneurysma ausgedehnte pleuritische perikarditische Verwachsungen. Für die Erklärung des vorliegenden Phänomens kommen meines Erachtens 3 Punkte in Betracht: 1. Die Form und Weite der Pupille, weil sie eine selbst geringe Schwankung im Kaliber der Pupille leicht beobachten lassen. 2. Die Lichtstarre, weil sie die Anwendung intensiver Beleuchtung bei der Beobachtung gestattet und das Ablaufen der respiratorischen Erweiterung nicht durch in Folge vermehrten Lichteinfalls ausgelöste reflectorische Verengerung unterbricht. Schliesslich auch, weil mit Eintritt der Lichtstarre wohl auch die sensiblen und psychischen Einflüsse auf die Pupille aufgehört haben, so dass mit Festlegen der Convergenz bezw. Accommodation die Pupille allen gewöhnlichen Einwirkungen entzogen war. 3. Die Sympathicus-Lähmung, weil das paralytische Gefässsystem der Iris und vor allem der Ciliarfortsätze, die unter normalen Verhältnissen ein Reservoir für den Füllungszustand der Iris darstellen und wie ein Ventil Blutdruckschwankungen von letzterer fernhalten sollen, dem Einfluss der Athmung auf den peripheren Gefässdruck weniger Widerstand entgegensetzen können. (Autoreferat).

7) Herr J. Hirschberg: Ueber einen seltenen Operationsfall. Veröffentlicht im Dezemberheft des Centralbl. f. Augenheilk., 1904.

Sitzung vom 15. Dezember 1904.

Vorsitzender: v. Michel. Schriftführer: Wertheim.

1) Herr v. Michel: Anatomischer Befund von markhaltigen Nervenfasern (Demonstration von Präparaten).

2) Herr v. Michel: Geschwulst (Fibrom) der Sehnervenpapille (Demonstration von Präparaten).

3) Herr Helbron: Ueber Kroenlein'sche Operation.

---

2) Wiener ophthalmologische Gesellschaft. (Bericht von Prof. Elschnig.)

Sitzungen am 16. November und 14. Dezember 1904.

1) Elschnig hält den angekündigten Vortrag: Ueber Glaskörper-Ablösung.

Seit Iwanoff's erster Mittheilung über Glaskörper-Abhebung in myopischen Augen und seit Weiss' ergänzenden klinischen Beobachtungen, welche auch durch anatomische Untersuchungen gestützt wurden — der nasale Reflexbogenstreif an der Papille wurde als der Ausdruck beginnender Glaskörper-Ablösung gedeutet, — nahm man allgemein an, dass in myopischen Augen Glaskörper-Abhebung ein sehr häufiges Vorkommniss sei. Vortr. hat daher bei der Untersuchung von 22 myopischen, intra vitam ophthalmoskopirter Augen-Eröffnung derselben nach kurzem Verweilen in Formol — Müller — genau auf den Glaskörper geachtet. Nur in 4 Augen, und zwar bei Myopie 4, 10, 20 und 25 fand sich die von Arlt beschriebene Glaskörper-Verflüssigung, in allen anderen war der Glaskörper normal. Glaskörper-Verflüssigung ist also jedenfalls in normalen myopischen Augen mindestens eine grosse Seltenheit. Dazu ist noch zu bemerken, dass Iwanoff ganz willkürlich Arlt's Glaskörper-Verflüssigung anatomisch und ätiologisch mit seiner angeblichen Glaskörper-Ablösung identificirt hatte.

Da Glaskörper-Ablösung in bestimmten Zusammenhang mit der Netzhaut-Ablösung gebracht wurde, berichtet Vortr. anschliessend, dass er in 4 Augen mit albuminurischen Netzhaut-Ablösung, sowie in einem Auge mit Netzhaut-Ablösung bei hoher Myopie makroskopisch und mikroskopisch normal anliegenden Glaskörper gefunden. Dass die trichterförmige Glaskörper-Abhebung mit dem Ophthalmoskope nachweisbar ist, hat Vortr. aus der anatomischen Untersuchung eines Falles von Retinitis pigmentosa erkannt, bei dem an beiden Augen eine von der Papille entspringende und in den Glaskörper einstrahlende, einer A. hyaloidea ähnliche und ursprünglich als solche diagnosticirte bindegewebsähnliche Bildung bestanden hatte. Es sind also jene in den Augen mit Chorioiditis nicht allzu selten vorkommenden analogen Bildungen als Glaskörper-Ablösung anzusprechen.

2) Schnabel: Ueber temporale Hemianopsie.

Da beide Gesichtsfelder ein gemeinsames Centrum besitzen, dürfen wir von „Hemianopsie" nur dann sprechen, wenn im gemeinsamen Gesichtsfelde eine Hälfte, also an jedem Auge die gleichliegende Hälfte fehlt. In diesem Sinne giebt es also keine temporale Hemianopsie. Zur leichteren Verständigung soll trotzdem im Folgenden der eingebürgerte Name beibehalten werden. Theilt man durch ein schräges Kreuz die Papille in 4 Quadranten, so ist das laterale Viertel das Entfärbungsgebiet beim Centralskotom, das laterale und

mediale das Entfärbungsgebiet bei temporaler Hemianopsie. Darüber, ob bei nasaler Hemianopsie auch eine besondere Veränderung der Papille vorkommt, weiss Vortr. nichts anzugeben, da in dem einzigen Falle, den er gesehen, Stauungspapille bestand.

Vortr. berichtet dann ausführlich über einen Fall temporaler Hemianopsie, in dem in 4jähriger Beobachtung wiederholt temporale Hemianopsie, völlige Erblindung eines Auges und normale Function mit an den blinden Fleck anschliessendem Skotom vorkam. Erst zuletzt wurde röntgenographisch eine Hypophysen-Geschwulst nachgewiesen. Im Anschlusse daran berichtet Vortr. über 7 Fälle temporaler Hemianopsie, in denen gewiss kein intrakranieller Process bestanden hatte. In allen diesen Fällen versagen die bisherigen Erklärungen, da weder durch Annahme von Druckwirkung (bei Hypophysis-Tumor), noch von retrobulbärer Neuritis die strenge Begrenzung der Gesichtsfelddefecte, die Wiederkehr normaler Function oder der Ausfall der zweiten Gesichtsfeldhälfte verständlich sei. Vortr. nimmt daher auch für die Fälle, in denen Hypophysis-Tumor erwiesen ist, in Analogie mit der Pathologie des Centralskotoms eine besondere Disposition des gekreuzten Optikusbündels zu isolirter Erkrankung unter toxischen Einflüssen an. „Toxische Einfluss-Substanzen im Blute erzeugen das Centralskotom. Die Analogie bringt mich auf die Vermuthung, dass toxische Substanzen im Blute auch temporale Hemianopsie veranlassen können. Sollte nicht die krankhafte Vergrösserung der Hypophyse dafür verantwortlich zu machen sein, dass giftige Substanzen in den Sehnerven gelangen?“ Vortr. nimmt also an, dass die temporale Hemianopsie auch bei Hypophysis-Tumor als System-Erkrankung des gekreuzten Optikusbündels anzusehen sei. Vergiftung und Entgiftung des gekreuzten Bündels erkläre, wie beim Centralskotom, das Schwanken der Erscheinungen und die Wiederherstellung normaler Function.

Discussion.

Redlich: Schnabel's Ansicht würde für Fälle temporaler Hemianopsie ohne cerebrale Erscheinungen die bisher ausstehende Erklärung liefern. Für Fälle von Tumoren der Hypophyse und des Chiasma dagegen sei dies nicht zu acceptiren, und würde Vortr. hier eher an eine elective Wirkung des Drucks, d. h. auf eine besondere Reaction des gekreuzten Bündels, wie dies z. B. analog bei der Bleilähmung vorkommt, auf den Druck rekurriren. Ueberdies fehlte gewöhnlich bei temporaler Hemianopsie die durch Schnabel's Erklärung postulirte scharfe Abgrenzung, indem fast immer, wie dies auch in Schnabel's Fall bestand, der Gesichtsfelddefect auch auf die zweite Hälfte übergreift.

Schnabel erwidert darauf und führt noch einen weiteren Fall von temporaler Hemianopsie ohne jegliche cerebrale Erscheinungen an, der in 3monatlicher Beobachtung völlig ausgeheilt ist, und bei dem 5 Jahre später noch das eine Auge völlig normal war, während das zweite an einer interkurrirenden Iridocyklitis unbekannter Ursache völlig erblindet war. Vortr. wollte durch seinen Vortrag hauptsächlich feststellen: 1. Es giebt Fälle temporaler Hemianopsie, in denen keinerlei intrakranielle Erkrankung nachweisbar ist. 2. Die scharfe Abgrenzung des Gesichtsfelddefectes bei temporaler Hemianopsie kann nur durch die angenommene Erkrankung des gekreuzten Bündels als System erklärt werden.

Zimmermann kritisirt Schnabel's Vorschlag, die Gesichtsfelder beider Augen als zusammengehörig auf einen gemeinsamen Fixationspunkt zu proji-

ciren, abfällig. Dann meint Vortr. sich gegen die Annahme einer toxischen System-Erkrankung erklären zu müssen, da 1. die beiden bei der temporalen Hemianopsie betroffenen Nervenfasergruppen keine physiologisch zusammengehörige Fasergruppe darstellen, und 2. die für eine toxische Systemerkrankung charakteristische scharfe Abgrenzung auf eine bestimmte Fasergruppe hier immer fehlt, 3. seien die bei der temporalen Hemianopsie so häufigen plötzlichen Schwankungen im Krankheitsbilde der typischen toxischen Neuritis fremd. Anderseits könne aus der Anatomie des Chiasma allein schon das Ergriffensein der gekreuzten Bündel bei Hypophysis-Tumoren verstanden werden, da fast im ganzen Verlauf des Chiasma das gekreuzte Bündel vom ungekreuzten wie von einem schützenden Mantel umgeben sei. Der Druck bringe auch nicht sofort die Nervenfasern zum Schwunde, sondern setze nur eine Leitungs-Unterbrechung; so seien durch wechselnde Grössenzunahme und Verkleinerung des Tumors, wie derartiges z. B. bei Schilddrüsen-Tumor ganz bekannt sei, die grossen Schwankungen in der Netzhaut-Function zu verstehen.

Elschnig kann Schnabel's erste These, dass Fälle typischer temporaler Hemianopsie vorkommen, bei denen alle Zeichen irgend eines intrakraniellen Herdes fehlen, auch aus eigener mehrfacher Beobachtung bestätigen und reicht eine Anzahl einschlägiger Gesichtsfeld-Aufnahmen herum. Vortr. hat angenommen, dass hier ein entzündlicher Process im Chiasma zu Grunde liege. Wenn derselbe in der Chiasma-Mitte sitzt, so lassen sich daraus alle die charakteristischen Erscheinungen erklären: das oft ganz passagere Auftreten von Gesichtsfelddefecten im Bereiche der gekreuzten und ungekreuzten Bündel, die Schwankungen im Sehen u. s. f. Auch bei der Erklärung der temporalen Hemianopsie durch Druck bei Hypophysis-Tumoren brauche man nicht, wie Redlich, auf eine besondere Art der Reaction des gekreuzten Bündels auf die Druckwirkung zu rekurriren; wenn das Chiasma in toto gedehnt wird, z. B. durch einen Druck von unten her, so wird ja, wenn das gekreuzte Bündel gedehnt wird, das ungekreuzte zuerst geradezu entspannt.

Zimmermann's Einwand bezüglich der absoluten Constanz der Skotome bei Intoxikationsamblyopie stellt Elschnig dahin richtig, dass eine solche Constanz gar nicht existire. Beim Papillomakularbündel stehe die Sache auch deshalb anders, da hier bestimmte anatomische Eigenthümlichkeiten dessen isolirte Erkrankung erklären: die hintere Centralvene des Sehnerven, und der Umstand, dass im Chiasma dasselbe unmittelbar an das Infundibulum des 3. Ventrikels angrenze.

Jedenfalls sei es sehr dankenswerth, dass Schnabel an Stelle der rein anatomischen Auffassung der Grundlage der temporalen Hemianopsie eine physiologische gesetzt, und damit zu neuerlichem eingehenden Studium der Frage angeregt habe.

L. Müller: Wir finden einerseits Fälle typischer scharf abgesetzter temporaler Hemianopsie bei sicherem Vorhandensein basaler Processe, anderseits wieder Hypophysis-Tumoren (Akromegalie) mit ganz unregelmässigen Gesichtsfelddefecten. Dies spricht gegen die Annahme einer toxischen Systemerkrankung, ebenso wie das Sprunghafte in den Erscheinungen keine Analogie findet in den toxischen Nervenläsionen. Gerade dies lässt an traumatische Ursache denken. Die scharfe Abgrenzung der Defecte bei Druck liesse sich, wie dies schon Elschnig andeutet, verstehen, wenn wir nicht sowohl an Druck, als an Zug denken. Wird das Chiasma gedehnt, so leiden durch Zug zuerst die gekreuzten Bündel. Dass wir eine nasale H. nie oder fast nie beobachten, obwohl (im Sinne Edinger's) die quantitative Inanspruchnahme des ge-

kreuzten Bündels von der des ungekreuzten sich nicht unterscheidet, würde damit im Einklange stehen.

Sachs: Gegen die toxische Theorie scheint zu sprechen das Fehlen von physiologischen Thatsachen, die auf einen Gegensatz zwischen temporaler und nasaler Netzhauthälfte resp. zugehörigen Nervenfasern hinweisen würden, sowie der Umstand, dass, wie Schnabel selbst angiebt, Fälle vorkommen, bei denen das Papillomakularbündel nur in seiner temporalen Hälfte mitbetroffen ist.

Referate, Uebersetzungen, Auszüge.

Das Radium, seine Darstellung und seine Eigenschaften, von Dr. Jacques Danne, Privat-Assistent des Herrn Prof. Curie. (Veit u. Comp. 1904. 84 Seiten).

Die Arbeit enthält als Einleitung einen geschichtlichen Rückblick über die Entdeckung der stark radio-activen Substanzen wie Uran, Thor, in der Blechblende, dem Polonium und dem Radium. Der eigentliche Inhalt zerfällt in die Hauptabschnitte: 1. Messung der Strahlungsintensität der radio-activen Substanz. 2. Extraction der Radiumsalze. 3. Eigenschaften der Radiumsalze. 4. Die Strahlung der Radiumsalze. 5. Durch die Strahlung der Radiumsalze erzeugte Effecte. 6. Die inducirte Radioactivität und die Emanation des Radiums. 7. Eigenschaften der Radium-Emanation. 8. Natur der durch die Radiumsalze erzeugten Erscheinungen.

Die in dem 5. Abschnitt besprochenen physiologischen Wirkungen erscheinen für den Mediciner nicht recht vollständig. Um so interessanter sind die rein physikalischen Mittheilungen. Hervorzuheben, wenn auch vielleicht nur als Spielerei, ist die Construction eines mit Hilfe des Radiums im luftleeren Raum construirten „Perpetuum mobile" (Seite 41, Goldblatt-Elektroskop, dessen beide Schenkel, indem sie sich spreizen, am Rande der Flasche einen Metallbelag berühren, wodurch ihre Elektricität zur Erde abgeleitet wird; darnach fallen die Blättchen wieder zusammen, werden aber durch das Radium sofort wieder aus einander getrieben u. s. w.).

Die klaren Ausführungen über die Emanation des Radiums seien, der Bedeutung gerade dieses Punktes entsprechend, hier kurz wiedergegeben: Unter Emanation versteht man ein materielles radio-actives Gas, welches von dem Radium ständig entwickelt wird. „Diese Emanation verbreitet sich im Raume, mischt sich mit den das Radiumsalz umgebenden Gasen und kann in besonderer Gestalt an der Oberfläche fester Körper wirken und sie radioactiv machen." Die indicirte Radioactivität ist also nichts andres als die durch Emanation bewirkte radio-active Energieübertragung. „Alle in der Nähe der Radiumsalze befindlichen Gase werden radio-activ; nach der vorstehenden Hypothese sind sie mit Emanation geladen. Diese Gase können also den festen Körpern, die man ihnen zugesellt, Activität mittheilen." . . . „Die Radiumsalze sind der Herd einer beständigen Emanations-Abgabe."

C. Hamburger.

Journal-Uebersicht.

La clinique ophtalmologique. 1904. Nr. 1—10.

1) **Hornhautvascularisation nach Entzündung,** von Barrett und Orr.

Die für die Diagnose einer abgelaufenen parenchymatösen Keratitis so charakteristischen tiefen, sog. besenreiserförmigen Gefässe, auf die Hirschberg bekanntlich zuerst die Aufmerksamkeit gelenkt hat, werden hier nach mehreren Fällen abgebildet.

Im Gegensatz dazu finden sich Zeichnungen von oberflächlichem Pannus.

2) **Prognose der subconjunctivalen Ecchymosen,** von Trousseau.

Verf. leugnet jeglichen ätiologischen Zusammenhang zwischen einer Blutung der Bindehaut und einer solchen der Netzhaut oder des Gehirns. Bei dem häufigen Auftreten der ersteren handelt es sich gegebenen Falles immer um ein zufälliges Zusammentreffen.

3) **Das Dionin nach vierjähriger Erfahrung,** von Darier.

Verf. hält das Mittel für unentbehrlich in der Ophthalmologie. Trotz der unangenehmen Folge-Erscheinungen nach seiner Anwendung (Schmerzen, Chemosis) ist es als physiologisches Antisepticum durch seine Lymph-Ueberschwemmung in hohem Maasse geeignet. Auch als Anästheticum leistet es gute Dienste. Tiefe Hornhaut-Infiltrate verschwinden unter Dioningebrauch schneller.

4) **Trepanation in der Höhe des Sehcentrums wegen einer Ophthalmoplegie nach Schädelbruch,** von Boureau.

5) **Operative Behandlung des Ulcus serpens corneae,** von Schulte.

Um die Uebelstände zu vermeiden, welche die Saemisch'sche Operation bedingt, empfiehlt Verf. die Punction des Geschwürsgrundes durch einen feinen Thermokauter. Es kommt dann nicht zu einem so grossen Leucom, wie häufig bei andrer Behandlung.

6) **Graues Oel zur Massage als Ersatz der subconjunctivalen Injectionen und in der Ophthalmotherapie,** von Vacher.

Die Zusammensetzung des grauen Oels ist folgende:

Quecksilber	27,0
Graue Salbe	6,0
Lanolin	45,0
Oel	22,0.

Die Massage mit diesem an sich reizlosen und sterilen Mittel wirkt in doppelter Weise: In mechanischer Hinsicht reguliert sie die intraoculäre Circulation und in medicamentöser Beziehung bewirkt sie eine Resorption des Quecksilbers durch die Bindehaut. Auf diese Weise ersetzt sie die schmerzhaften subconjunctivalen Injectionen.

7) **Anlehnung der abgelösten Netzhaut im Anschluss an die Spontanresorption einer Secundärcataract,** von Nicati.

Die Ablösung hatte 12 Jahre bestanden, während dieser sich eine Cataract entwickelte. 3 Jahre nach der letzten Untersuchung hatte sich die

Cataract spontan aufgelöst und die Netzhaut wieder angelegt. Während das Sehen früher fast ganz aufgehoben war, sieht das Auge jetzt wie ein gut an Star operirtes. Therapeutische Versuche, bei Netzhaut-Ablösung durch Discission und Star-Extraction günstig einzuwirken, haben zu keinem Resultat geführt.

8) **Behandlung von Hornhautflecken durch subconjunctivale Injectionen von benzoesaurem Lithion**, von Olivares.

Drei Fälle wurden behandelt. Nach 3—6 Injectionen war das Maximum der Besserung erreicht. Die Behandlung ($^1/_2$ Spritze einer 1 $^0/_0$ Lösung) wird anstandslos ertragen.

9) **Behandlung der verschiedenen Arten von Glaucom**, von Abadie.

Im Wesentlichen eine Recapitulation bekannter Grundsätze. Bei den akuten, subakuten, entzündlichen, schmerzhaften mit gesteigertem Druck und intermittirenden Paroxysmen ist die Iridectomie und nicht die Anwendung eines Mioticum indicirt. Bei Glaucoma chron. simpl. kommt Pilocarpin zur Anwendung, und die Iridectomie ist zu unterlassen.

Die Resection des Halssympathicus kommt in Frage, wenn Iridectomie oder Miotica im Stiche lassen.

10) **Pseudoglaucomatöse Prodrome**, von Rochon-Duvigneaud.

Verf. nennt den Fall ein Pseudoglaucom, weil der Kranke während 7—8 Jahren wegen prodromaler Erscheinungen dauernd Miotica brauchen musste und jetzt seit 2 Jahren ohne jede Behandlung frei geblieben ist, ohne dass die geringsten Spuren seines Leidens zurückgeblieben wären.

11) **Grosser Fremdkörper im Bindehautsack**, von de Micas.

12) **Ophthalmia electrica**, von Valois.

13) **Die Wirkung des antitoxischen Serums auf das infectiöse Geschwür der Hornhaut**, von Darier.

Eine Analyse der bekannten Arbeit von Römer in Zeitschrift für Augenheilkunde.

14) **Die Druckmassage bei der Behandlung der Myopie, allein oder combinirt mit andren Behandlungs-Methoden**, von Dornec.

Verf. ist der Ansicht, dass er in einer grossen Zahl von Fällen durch diese Modification der Massage entweder die Entwicklung der Myopie aufgehalten oder ihre gefährlichen Folge-Erscheinungen unterdrückt hat. Die Hauptsache der Behandlung besteht darin, dass sie mit grösster Vorsicht und Consequenz ausgeübt wird, um den besten Effect zu erreichen, ohne dabei zu schaden. (Netzhaut-Ablösung.)

15) **Retinitis pigmentosa bei Zwillingen**, von Dujardin.

Der ophthalmoskopische Befund bei den beiden, von blutsverwandten Eltern stammenden Patienten zeigte nicht das typische Bild, sondern mehr weisse Flecke, auch im Centrum. Die Sehnerven waren leicht entfärbt. Lues war auszuschliessen.

16) **Linsenextraction bei hochgradiger Myopie,** von Snell.

17) **Beitrag zur Lehre von den Tumoren des Auges,** von Pascheff.
1. Melanotisches Alveolärsarcom der Bindehaut des Lides.
2. Papillom des Limbus.
3. Traumatische Iriscyste.
4. Echinokokkenblase der Orbita.

18) **Ichthyol und Thigenol bei Blepharitis,** von Reumaux.
In hartnäckigen Fällen hatten Compressen, die mit Ichthyol getränkt waren und während der Nacht die Augen bedeckten, guten Erfolg. Die gelegentlich auftretenden Schmerzen und die Reizung werden vermieden durch Thigenol, das während der Nacht in dünner Schicht die Lidränder bedeckt.

19) **Einfluss des Klimas der See-Alpen auf die Krankheiten des Auges,** von Moriez.

20) **Subcutane Kochsalz-Injectionen bei Amblyopie nach Blutverlust,** von Elschnig.
Geht man von der Ansicht aus, dass sich in Fällen von extremer Anämie Toxine in den Circulationswegen bilden, oder dass solche, nach Magen-Darmblutungen, aus dem sich zersetzenden Blut entstehen und resorbirt werden; so dürften subcutane Kochsalz-Injectionen von Werth sein, um den Blutdruck wieder zu steigern und die Flüssigkeit wieder zu ersetzen. Verf. hat einen derartigen Fall schon 1894 so behandelt. Er meint, dass die Toxine die Schuld an der Erblindung tragen. Moll.

Vermischtes.

1) Pietro Gradenigo, (Spross des alten venet. Patrizier-Geschlechts, dem der berühmte Doge Pietro Gradenigo entstammte), geb. 1831 zu Venedig, gest. den 1. December 1904 zu Padua. Im Jahre 1855 an dieser Universität promovirt, wurde er zuerst Assistent an der dortigen Augen-Klinik, dann Chirurg am Krankenhaus zu Venedig und 1873 Professor der Augenheilkunde an der Universität zu Padua. Seine augenärztlichen Arbeiten sind von seinen Schülern Ovio und Bonamico gesammelt und im vergangenen Jahr veröffentlicht worden. Sie beziehen sich auf Antisepsie, Star-Operation, Beobachtung der Hornhaut-Trübungen, elektrische Behandlung von Augen-Krankheiten, Massage bei Netzhaut-Ablösung. Ehre seinem Andenken.

Seine hauptsächlichsten Arbeiten sind die folgenden: 1. Sullo spostamento della cateratta ed un nuovo ago spatola. Venezia 1862. 2. La cosmesi dell' organo della vista. Padova 1873. 3. Sugli occhiali. Padova 1878. 4. Sul cauterio attuale sulla cornea. Bolletino d'oculistica 1879. 5. Di un ochiale ellettrico. Padova 1880. 6. Sull' antisepsi oculare. Annali d'ottalm. 1882. 7. Termometria oculare. 8. Sulla fistola corneale a scopo ottico. 9. Dell' iritis tuberculosa. Annales d'oculist. 1886. 10. Dell' idalopsiforo. Bolletino d'ocul. 1886. 11. Teoria sulla visione. Annali di ottalm. 1888. 12. Sul trapianto della cornea. Annali di ottalm. 1889. 13. Sul massaggio oculare. 14. Sulla circolazione retinale. Annali 1893. 15. Caso di dermatobia noxialis (larva di dittero) piantata sulla palpebra. Congresso internat.

di Roma 1894. 16. Rifacimento della palpebra superiore. La Clinica moderna 1895. 17. Cura da tentarsi nei casi di cecita per leucomi. La Clinica moderna 1895. 18. Occhiale di accomodazione automatica. Annali di Ott. 1896. 19. Estrazione capsulo-lenticolare. Annal. di Ott. 1896. 20. Processo operativo di auto-rinoplastica. Arch. di otologia 1897. 21. La malattia che determinò la cecità di Galileo. Ann. di Ott. 1898. 22. Di un nuovo Oftalmotonometro. Atti R. Istituto Veneto 1900. 23. Della trasfusione del vitreo. Atti R. Istituto Veneto 1902. 24. Della estrazione della cataratta per la sclera. Congresso di Torino 1902. 25. Metodo rapido di disinfezione oculare. Congresso di Torino 1902.

2) Wir beklagen ferner den Tod von J. R. Wolfe, M. D., F. R. C. S. E., ehemaligem Professor der Augen-Heilkunde in Andersons College zu Glasgow. Wenige Fachgenossen mögen sein Werk kennen, das er 1882 veröffentlicht, unter dem Titel „Diseases and injuries of the eye“ (446 S.). Im Jahre 1879 sah ich ihn in seiner Wirksamkeit; er bevorzugte für die Star-Operation einen unteren Hornhaut-Lappenschnitt nach vorausgeschickter Iridectomie. Später prakticirte er in Australien und hat von dort aus den internationalen Ophthalmologischen Congress zu Utrecht besucht.

3) Herrn Priestley Smith ist bei Gelegenheit seines Rücktritts vom Amt des Ehren-Augenarztes am Queen's Hospital, Birmingham, am 14. Januar ein Festessen von Seiten seiner Schüler und Freunde dargeboten worden.

4) Ernst Abbe, am 23. Januar 1840 als Sohn eines Spinners geboren, am 25. Januar 1905 als Professor der Physik zu Jena gestorben. Was er der Wissenschaft durch seine Mikroskope, Immersion- und Beleuchtungs-Vorrichtungen geleistet, wie er der Bakteriologie erst das Werkzeug geschaffen, was der entsagende, volksfreundliche Mann seinen 2000 Arbeitern, was er seiner Universität Jena geleistet, — das ausführlich zu schildern, würde den Rahmen des Centralblatts weit überschreiten. Er war der geistige Schöpfer des Zeiss'schen Instituts, das ja ausser den auch für uns unentbehrlichen Mikroskopen noch mehrere ausgezeichnete Instrumente für den Augenarzt geschaffen, z. B. das binoculare Hornhaut-Mikroskop. Abbe war der liebenswürdigste, gefälligste Mensch. Als ich vor 30 Jahren über die Brechungsindices der durchsichtigen Theile des menschlichen Auges arbeitete, stellte er mir sogleich das von ihm soeben erfundene Refractometer zur Verfügung. Sein Name wird auch bei uns unvergessen bleiben.

5) Prof. Rollet zu Lyon ist zum Nachfolger des verstorbenen Prof. Gayet berufen worden.

6) Geschichtliche Bemerkungen, vom Herausgeber.

I. In dem „Genügenden von der Augen-Heilkunde“ des Ḫalīfa aus Aleppo (vom Jahre 1256 u. Z.) heisst es, S. 560 der Abschrift des Cod. Jeni Nr. 924: „Was Amin ad-Daula Ibn al Tilmiḏ[1] anführt über die Art des Herausbringens des Eisens, wenn es in der Ader zerbrochen ward ... Zuerst muss man einen Magnet-Stein an die Stelle anschmiegen, darum muss der Aderlasser einen solchen stets bei sich haben. Wenn nun das abgebrochene Stück des Eisens zusammen mit dem Blut herauskommt, so ist es gut“ ...

Dies ist eine Erörterung der chirurgischen Magnet-Anwendung,

[1] Verfasser einer Abhandlung über den Aderlass, starb in Bagdad im Jahre 1164 u. Z.

die immerhin nach der des Ayur-Veda (1,27) von Suçruta[1] erwähnt zu werden verdient.

II. In der „augenärztlichen Stütze betreffs der Krankheiten des Seh-Organs" von Šādilī zu Kairo (aus der 2. Hälfte des 14. Jahrhunderts), Cod. arab. Nr. 834 zu München, steht das folgende: „Zu einem der Augenärzte kam ein Mann, in dessen beiden Augen der Star war, und zwar ein schlechter. Da sagte der Arzt zu dem Kranken: „„Der Star in deinen beiden Augen lässt nichts hoffen." " Da wurde der Kranke ohnmächtig und fiel todt zu Boden. Der Arzt, der eine solche Krankheit beobachtet, darf dem davon Befallenen nicht völlig die Hoffnung abschneiden, wenn auch der Star schlecht ist; sondern er fürchte Gott, den Höchsten, dass er nichts von dem herbeiführe, was in dieser Welt verboten ist." (Gemeint ist Selbstmord.)[2]

III. In demselben, ziemlich umfangreichen Werke steht der folgende Satz: „Die Leute von Aegypten haben die meisten Ophthalmien im Vergleich mit den Andren."

Dem klassischen Alterthum war der Begriff der ägyptischen Ophthalmie ganz fremd.[3] ʿAmmār, welcher um das Jahr 1020 (also etwa 350 Jahre vor Šādilī) in Aegypten als Augenarzt wirkte, (vgl. Cod. arab. Escorial. Nr. 894), grosse Reisen gemacht und einen offenen Blick für die Augen-Krankheiten besass, da er uns eine bemerkenswerthe Uebersicht über die Häufigkeit des Stares in verschiedenen Ländern hinterlassen, spricht weder im Kapitel von der Ophthalmie, noch in dem vom Trachom über die Häufigkeit dieser Krankheiten in Aegypten. Prosper Alpinus, der 200 Jahre nach Šādilī, um 1580 u. Z., als erster europäisch gebildeter Arzt, seinen Fuss auf den Boden Aegyptens setzte, fand ungefähr dieselben Verhältnisse bezüglich der Augenkrankheit, die ich selber 1889, als erster moderner Augenarzt, vorgefunden und beschrieben habe.

IV. Die persisch geschriebene Augenheilkunde „Licht der Augen" von Abu Ruḥ mit dem Beinamen Zarrin-dast (Goldhand), aus den Jahren 1087/8 u. Z., (vgl. persian Mscrs. of the Bodleyan library Nr. 1575, Oxford) enthält den ältesten Versuch, den Star-Stich der Griechen, der Inder und der Araber aus dem Iraq miteinander zu vergleichen.

Bibliographie.

1) Ein Beitrag zum metastatischen Carcinom des Ciliarkörpers, von W. Uhthoff. (Deutsche med. Wochenschrift. 1904. Nr. 39.) Verf.'s 49jähriger Patient hatte seit 14 Tagen Beschwerden seitens des linken Auges, welches Iritis mit Wucherung im Kammerwinkel zeigte. Es besteht Herzleiden, Leberschwellung; Tumor in Abdomine nicht mit Sicherheit nachzuweisen. Keine Lues. In der Klinik nahm trotz Inunctions-Kur die Iritis und die Wucherung zu, letztere wuchs mit höckeriger Oberfläche und drängte die Irisperipherie nach hinten. Dann trat Glaucom mit hämorrhagischen Exsudationen in die Kammer dazu. Schlechtes Allgemeinbefinden, Herzschwäche, Oedeme, Erbrechen, Appetitmangel u. s. w. Auf Wunsch entlassen, starb er nach 2 Monaten. Es wurde nur die Herausnahme des Auges 40^h p. m.

[1] Geschichte der Augenheilkunde im Alterthum, S. 47.
[2] Vgl. Centralbl. f. Augenheilk. 1904. S. 142.
[3] Vgl. mein Aegypten, 1890.

gestattet. Das Mikroskop ergab Carcinom des Ciliarkörpers von 8 mm Breite und Länge und 3 mm Dicke. Hineinbezogen waren die peripheren Theile der Iris. Descemetbeschläge aus rothen Blutkörperchen, wenig weissen und Carcinomzellen. Linse etwas abgeplattet. Einzelne Züge von Tumorzellen lassen sich im Suprachorioidealraum weit nach hinten verfolgen. Grenze gegen die Sclera scharf, bis auf einige Gefässdurchtritte. Die grossen epitheloiden Zellen liegen in nesterförmiger Anordnung im Bindegewebe des Ciliarkörpers. Theilweise Nekrose und stellenweise entzündliche Infiltration sind zu bemerken. Der Tumor war auf Ciliarkörper und Iriswurzel beschränkt nnd nach keiner Richtung nach aussen durchgebrochen. Was die Diagnose anlangt, so wurde Sarcom durch den völligen Pigmentmangel, die starken entzündlichen Erscheinungen, das schnelle Wachsthum und die Blutung ausgeschlossen. Gegen Tuberculose sprach das Fehlen von Knötchen in der nächsten Umgebung, und der Tendenz die Sclera zu durchwachsen. Es blieb noch Gumma und Carcinom, von denen ersteres ex non juvantibus ausgeschlossen wurde. Das primäre Carcinom wurde in abdomine angenommen, konnte aber weder klinisch noch durch die Section nachgewiesen werden, da letztere verweigert wurde.

2) Kopfhaut und Lidrand, von Dr. Walter Albrand. (Deutsche medicinische Wochenschrift. 1904. Nr. 29.) Verf. richtet auch bei nicht eczematösen Lidrand-Entzündungen seine Aufmerksamkeit auf die behaarte Kopfhaut, die in sehr vielen Fällen gleichzeitig, wenn auch nur in Gestalt einfacher Seborrhoe, erkrankt ist. Nächst der localen Lidrand-Behandlung ist dies zu berücksichtigen und eine sorgsame Pflege der Kopfhaut zu verordnen, zu welchem Zwecke sich Waschungen mit Natr. bicarb. 5,0 Wasser 220,0, Spir. Lavendul. 30,0 sehr bewährt haben.

3) Sitzung der Berliner medicinischen Gesellschaft. (Deutsche medicinische Wochenschrift. 1094. Nr. 29.) Orth berichtet über einen abgestorbenen Cysticercus der Pia und einen Leberechinococcus in einem Pfortader-Ast. Die Protokolle des Instituts ergeben vor 1875 20‰ Gehirncysticercen, seitdem fiel die Zahl bis etwa 1‰ in den letzten Jahren. (Der Ecchinococcus hat nicht abgenommen. Einfluss der Fleisch-Schau sicher.) Greeff stellt ein Kind mit einer Reihe von Gesichtsmissbildungen, Lidkolobomen, rechtsseitigem Anophthalmus, Hasenscharte vor. Amniotische Stränge werden dafür verantwortlich gemacht. Koerber.

4) Westnik Ophthalmologii November—December 1904. Inhalt: Livschitz. Ein neues Ophthalmometer (veränderter Tonometer von Fick). — Gurwitsch. Klinische Anwendung des Tonometers von Fick-Livschitz. — Selenkowsky. Ueber die Toxin- und andren Theorien der sympathischen Entzündung. — Lawroff. Zur Frage über die Entwicklung der Hemeralopie bei Russen, Tataren, Mordwa und Tschuwaschen. — Referate. — Ophthalmologische Chronik. — Westnik Ophthalmologii Januar—Febr. 1905. Inhalt: E. Braunstein. Zur Ptosis-Operation. — A. Maklakow. Pemphigus conjunctivae. — A. Zazkin. Zur Casuistik der Netzhaut-Ablösung. — A. Kondratijew. Die Thränenorgane des Kaninchens. — Referate. — Sitzungsberichte. — Russische ophthalm. Bibliographie. — Ophthalmolog. Chroniken. — A. Maslenikow. Bericht über die Thätigkeit der „fliegenden Sanitäts-Colonne" im Gouvernement Wiatka von 1903 und 1904.

Um Einsendung von Separatabdrücken wird gebeten (Berlin NW. 26 Schiffbauerdamm).

Verlag von Veit & Comp. in Leipzig. — Druck von Metzger & Wittig in Leipzig.

Centralblatt

für praktische

AUGENHEILKUNDE.

Herausgegeben von

Prof. Dr. J. Hirschberg, Geh. Med.-Rath, in Berlin.

Unter ständiger Mitwirkung der Herren Dr. ANCKE in München, Dr. BERGER in Paris, Prof. Dr. BIRNBACHER in Graz, Dr. BRAILEY in London, Dr. BRUNS in Steglitz, Geh. Med.-Rath Prof. Dr. H. COHN in Breslau, Doc. Dr. CL. DU BOIS-REYMOND in Berlin, Dr. CRZELLITZER in Berlin, Prof. Dr. E. EMMERT in Bern, Prof. Dr. C. GALLENGA in Parma, Dr. GINSBERG in Berlin, Prof. Dr. GOLDZIEHER in Budapest, Dr. GORDON NORRIE in Kopenhagen, Dr. HAMBURGER in Berlin, Prof. Dr. HORSTMANN in Berlin, Dr. ISSIGONIS in Smyrna, Prof. H. KNAPP in New York, Prof. Dr. KRÜCKOW in Moskau, Dr. LOEBER in Berlin, Prof. Dr. MAGNUS in Breslau, Major F. P. MAYNARD, I. M. S. Calcutta, Dr. F. MENDEL in Berlin, Dr. MOLL in Berlin, Dr. NEUBURGER in Nürnberg, Dr. PERGENS in Brüssel, Prof. Dr. PESCHEL in Frankfurt a. M., Dr. PURTSCHER in Klagenfurt, Dr. M. REICH in Petersburg, Med.-Rath Dr. SCHEER in Oldenburg, Prof. Dr. SCHENKL in Prag, Prof. Dr. SCHWARZ in Leipzig, Dr. SPIRO in Berlin, Dr. STIEL in Köln.

Monatlich ein Heft. Preis des Jahrganges 12 Mark. Zu beziehen durch alle Buchhandlungen des In- und Auslandes und die Postanstalten des Deutschen Reiches.

1905. **Neunundzwanzigster Jahrgang.** **März.**

Inhalt: Beiträge zur Augenheilkunde.

Neue Bücher.

Referate, Uebersetzungen, Auszüge. Die Wirkungen von Arzneimitteln und Giften auf das Auge, von Dr. L. Lewin und Dr. H. Guillery.

Journal-Uebersicht. I. Zehender's Klinische Monatsblätter für Augenheilkunde. 1904. December. — II. Die ophthalmologische Klinik. 1904. Nr. 6—10. — III. Archives d'ophtalmologie. 1904. März—September. — IV. Recueil d'ophtalmologie. 1904. Februar—Mai. — V. Annales d'oculistique. 1904. März—September. — VI. Revue générale d'ophtalmologie. 1904. Nr. 3—5. — VII. l'Ophtalmologie provinciale. 1904. Nr. 1—3. — VIII. The Ophthalmic Review. 1904. März—Mai. — IX. Annals of Ophthalmology. 1904. März—April. — X. The Royal London Ophthalmic Hospital Reports. 1904. Juni. — XI. New York eye and ear infirmary reports. 1904. Januar. — XII. The Post-Graduate. 1904. Nr. 7.

Vermischtes. Nr. 1—2.

Bibliographie. Nr. 1—10.

Beiträge zur Augenheilkunde.

Festschrift Julius Hirschberg von Schülern und Freunden aus Anlass seiner 25jährigen Wirksamkeit als Professor an der Universität Berlin in Verehrung überreicht.

(Mit 24 Abbildungen im Text und 10 Tafeln.) Leipzig. Veit & Comp. 1905.

1) Blépharoplastie par la methode italienne modifiée (operation de Graefe), von Prof. de Lapersonne, Paris.

Verf. hat mit gutem Erfolge in einem Fall von hochgradigem narbigen Ectropium der Lider eine Lidbildung auf die alte italienische Methode der

Rhinoplastik vorgenommen, die bekannt ist als Tagliakozzi'sche, aber auch deutsche Methode genannt zu werden verdient, da K. F. Graefe, der Vater unsres Altmeisters, viel für sie eingetreten ist. Die moderne Chirurgie hat die Gefahren dieser Methode erheblich verringert, und ein komplicirter Bandagen-Apparat die Beschwerden im Heilverlauf für den Kranken wesentlich erleichtert. Berger hat zuerst diese Operation für die Blepharoplastik in Anspruch genommen. Der Kranke des Verf.'s ist ein 22jähr. junger Mann mit ausgedehnten Brandnarben der rechten Gesichtshälfte, herrührend von einer Verbrennung, die er, 13 Monate alt, erlitten hat. Die Lider sind vollständig umgestülpt, der obere Lidrand steht in der Gegend der Augenbrauen. In Folge des Unvermögens, das Auge zu schliessen, hat sich ein Pannus und eine Keratitis entwickelt, die das Auge auf's Schwerste bedrohen. Da die narbige Haut der Umgebung des Auges zur Lappenbildung ganz ungeeignet erscheint, entschliesst sich der Verf. zu der erwähnten Methode. Nach Beweglichmachen der Lidränder und Vernähen der Lidspalte wird in den grossen Defect am Oberlid der vorher genau abgemessene gestielte Lappen des Oberarms eingepflanzt und der Arm zweckmässig am Kopf festbandagirt. Nach 12 Tagen wird der Stil des Lappens durchschnitten. Die Heilung erfolgt glatt. Photographien veranschaulichen die Methode und den schönen Erfolg.

2) Xanthome double et symétrique des conjunctives bulbaires, par le Dr. van Duyse, prof. de clin. opht. à l'univers. de Gand.

Das Xanthoma oder Xanthelasma, auf der Haut der Lider so häufig, ist als Geschwulst der Conj. bulbi noch nicht beschrieben. Verf. hatte Gelegenheit, mehrere solcher Neubildungen zu untersuchen, die sich bei einer 41jähr. Dame beiderseits ganz symmetrisch nasal und temporal in der Lidspaltenzone auf der Augapfel-Bindehaut entwickelt hatten. Sie waren unregelmässig begrenzt, leicht erhaben und von röthlich gelber Farbe. Bemerkenswerth ist, dass sich zugleich Xanthelasmen auf der Haut der Lider, sowie der Brust und Schulter fanden.

Die excidirten Geschwülstchen zeigen sämmtlich die gleiche Structur. Sie sind überzogen von conjunctivalem Epithel, das reich ist an Becherzellen und das sich vielfach in Form von drüsenähnlichen Schläuchen in die Tiefe senkt. Leucocyten-Anhäufungen bestehen um die Gefässe herum, unter dem Epithel und in der Umgebung der epithelialen Einsenkungen. Die Bindegewebsbündel der Schleimhaut umschliessen eine kernreiche, granulirende Substanz, die besonders in den oberflächlichen Schichten Fettkörnchen und Fetttröpfchen birgt. Bei starker Vergrösserung zeigt sich, dass diese granulirende Substanz sich aus Zellen mit grossem Protoplasma-Leib zusammensetzt, die mehr oder weniger scharf abgegrenzt sind, zum Theil in einander überzufliessen scheinen. Sie haben einen oder mehrere runde, ovale oder bläschenförmige Kerne, die deutliche Chromatinfäden, ein grosses Kernkörperchen und Karyolyse zeigen. Diese Zellen sind die charakteristischen Elemente der Neubildung, die xanthomatösen Zellen. Neben diesen sieht man Riesenzellen mit kranzartig angeordneten Kernen und peripher lagernden Fett-Elementen. Vereinzelt lagert Fett auch extracellulär zwischen den Bindegewebsbündeln.

Die xanthomatösen Zellen entstehen aus jungen Endothelzellen, die proliferiren und hypertrophiren.

Verf. bespricht im Anschluss an die Beschreibung seiner Untersuchungen die in der Literatur beschriebenen ähnlichen Tumoren der Conj. bulbi, sowie das Vorkommen und Verhalten der Xanthelasmen der äusseren Haut.

3) Trattamento della Cataratta, transcritto da un cordice del Secolo XV di Marco Sinzanogio da Sarano, dal Prof. Giuseppe Albertotti in Modena.

4) Die Thrombose der Central-Vene der Netzhaut, von Prof. Dr. Elia Baquis, Privatdocent der ophthalm. Klinik, Primär-Augenarzt im königl. Spital von Livorno.

Die Diagnose der Thrombose der Vena centralis retinae durch ophthalmoskopischem Befund ist nicht zweifelsfrei, die pathologisch-anatomisch bestätigten Fälle sehr nützlich.

Ein 60jähriger Mann, plötzlich am linken Auge erblindet, zeigte im ophthalmoskopischen Bilde starke Anschwellung der Venen, Verengerung der Arterien, reichliche Netzhautblutungen längs dem Verlauf der Venen; später Iritis plastica, endlich absolutes Glaucom, das unvermeidlich zur Enucleation führte.

Das in Müller'scher Lösung gehärtete Auge wurde durch Aequatorial-Schnitte halbirt, der Nerv hinter der Lamina cribrosa abgeschnitten. Letzterer, in Serie quer mikrotomirt, erscheint ganz gesund; nur die Vena nimmt einen sonderbaren Verlauf an; ist eng nächst dem hinteren Pole, verlässt unter einem scharfen Winkel den Nerv, verläuft unter der Pialscheide weiter hin, sodass für den Blutverlauf eine gebogene Bahn und Stillstands-Ursache deutlich hervortritt.

Nächst der Lamina cribrosa wird die Vene von einem aus grossen, klaren Zellen mit Ovalkernen gebauten, jungen Thrombus obliterirt, indessen die bei jener verlaufende Arterie nicht von dem normalen Zustande abweicht.

Im vorderen Theil zeigt der Augapfel eine deutliche Verklebung der Iris-Peripherie mit dem Vorderkammerwinkel, so dass eine Lymphretention und ein Glaucom-Zustand entsteht.

Am hinteren Pole zeigt sich die Netzhaut besonders verändert, da sie erstens durch ein Oedem so ausgedehnt scheint, dass sie die dreifache Dicke annimmt. Zweitens scheinen auch ihre Gefässe beschädigt; die Arterien verengert oder obliterirt, die Venen ganz thrombosirt. Ueberdies ist die ganze Retina von verbreiteten oder herdförmigen Blutaustritten allenthalben bedeckt. Weitere Veränderungen bemerkt man in den Retina-Zellen: Ganglien-Zellen und Nerven-Fasern sind ganz verschwunden, Innenkörner blass und verdünnt. Nur die Sehzellen und insbesondere ihre — die granulirte Aussenschicht bildende — Kerne, zeigen statt einer Atrophie eine Vermehrung und Hypertrophie. Aussenkörner mit zahlreichen karyokinetischen Kerntheilungs-Figuren versehen. Interessant ist überdies der Befund der Migration dieser Körner durch die Limitans externa in die Innen-Glieder der Zapfen.

Ferner sieht man eine der Limitans interna fest anhängende neugebildete Schicht, von einem jungen Bindegewebe aus klaren Zellen und embryonalen Gefässe gebaut, das an die Manz'sche Retinitis proliferans erinnert.

Sucht man nun alle die bisher erwähnten Veränderungen in ihrer richtigen Anordnung und Bedeutung zu betrachten, so findet man, dass in dem complicirten und vielgestaltigen Krankheitsbild alle Augapfel-Veränderungen von der Thrombose der Central-Vene herstammen.

Die Bildung des Thrombus in der Central-Vene entstand zuerst wegen der Hindernisse im Blutlauf, dann kam ein Stillstand in der Blutsäule, folglich Venen-Ausdehnung und Zerreissung ihrer Wände, endlich zahlreiche ausgedehnte Blutungen im ganzen Gebiet der Netzhaut.

Die Schwierigkeit der Blut-Resorption veranlasste Entartungs-Producte, welche einerseits zu der retinalen Bindegewebs-Neubildung, andrerseits zu der

pupillaren und ciliaren Verklebung der Iris-Peripherie und folgendem Glaucom führte.

Endlich bleibt die Ursache der Thrombose der Central-Vene zu erklären. Einen phlebitischen Process kann man ausschliessen, da eine perivenöse Infiltration fast ganz fehlt; eher möchte man einen marantischen Process annehmen, da die pathologisch-anatomische Beobachtung eine primäre Stillstand-Ursache in dem arteriellen Blutverlauf darstellt. Denn in dem fernsten Ende des Opticus-Stammes sieht man die Central-Arterie fast ganz obliterirt von einem dicken, aus hartem Bindegewebe gebauten Zapfen, welcher ohne Zweifel als ein endarteriitisches Product betrachtet werden muss.

So kann man nicht zweifeln, dass die Thrombose der Central-Vene marantischer Natur war, wegen des Stillstandes der Blutsäule in den Venen, die von der vorhergehenden Verengerung des initialen Central-Arterienstammes hervorgebracht wurde.

5) Ueber die Ursachen der Binnendruck-Steigerung bei Geschwülsten innerhalb des Augapfels, von A. Birnbacher in Graz.

Als Untersuchungsmaterial dienten ihm 7 Fälle von intraocularen Tumoren, die sicher nachweisbare Drucksteigerung gezeigt hatten und bei welchen die Geschwulstbildung noch nicht so weit vorgeschritten war, dass eine histologische Untersuchung des Augapfels noch aussichtsreich war. Es sind 5 Fälle von Aderhautsarcom, ein Fall von Gliom der Retina und einer von tuberculöser Erkrankung des Sehnerven-Endes; an diese schliesst Verf. als 8. Fall jenen an, den er 1896 zusammen mit Prof. Hirschberg als Schwammkrebs der Irishinterschicht beschrieben hat. In 7 Fällen konnte Verf. nachweisen, dass der Zugang zum Schlemm'schen Kanal durch Verschluss der Kammerbucht behindert oder aufgehoben war, und zwar in der Mehrzahl der Fälle durch entzündliche Verlöthung, zum kleineren Theil durch Ausbreitung der Geschwulst auf die Iriswurzel oder Aussäung in die Vorderkammer. Diesen Verschluss des Hauptlymph-Abflussweges spricht Verf. als unmittelbare Ursache des gesteigerten Binnendruckes an. Die Ursache für den Verschluss des Abflussweges im Kammerwinkel sieht Vert. in der Fernwirkung der Stoffwechselproducte der in Frage stehenden Geschwülste, die an geeigneten Stellen, an denen sie längere Zeit verweilen, eine Entzündung hervorrufen. Seine Befunde suchte Verf. durch das Experiment zu stützen, indem er Koch'sches Tuberculin in den Glaskörper von Kaninchen brachte. Er fand, dass diese Producte auf der Iris und besonders im Glaskörper eine nicht eitrige Entzündung veranlassen.

In einem Fall fand Verf. das Gefässlumen einer Vortex-Vene vollständig von Sarcomgewebe ausgefüllt; in diesem Fall sieht er hierin die Ursache für die Drucksteigerung.

Verf. resumirt: die Ursachen für die Binnendruck-Steigerung bei intraocularen Geschwülsten sind verschiedene. Sie wird verursacht durch Hindernisse in der Lymph- und Blutabfuhr. Meist ist diese zu suchen im Verschluss des Kammerwinkels, oft aber auch in dem Uebergreifen der Tumormassen auf die abführende Vene.

6) Zur Geschichte der Glaslinsen, von Dr. Claude du Bois-Reymond.

Verf. beschreibt drei antike Fenstergläser, die ihm im Antiquarium des Berliner Museums aufgefallen sind. Sie sind rechteckig, 38 cm lang und 28 cm breit. Da die Mitte volle 3 cm, die 4 Ränder nur wenige Millimeter dick sind, so stellen sie geradezu grosse Convexlinsen dar. Die Stücke

stammen aus altrömischer Zeit und beweisen, dass man damals schon nicht nur Glas hat fabriciren, sondern auch damit optische Wirkungen hat erzielen können; freilich ist nicht anzunehmen, dass letztere beabsichtigt gewesen sind.

7) Primäres Sarcom der Iris, von Dr. Oscar Fehr, I. Assistenzarzt an Geh.-Rath Hirschberg's Augenheilanstalt.

Drei dieser seltenen Fälle kamen in der Hirschberg'schen Augenklinik während der 34 Jahre ihres Bestehens zur Beobachtung, d. i. 1 Fall auf 83 000 Menschen, die die Anstalt aufgesucht haben, und 4,2% der operirten Uveal-Sarcome. Der erste Fall wurde durch Iridectomie endgültig geheilt; denn nach mehr als 9 Jahren ist das Auge zwar blind, aber recidivfrei und der Kranke gesund. Der 2. Fall war das Recidiv einer Geschwulst, die 2 Jahre zuvor durch Iridectomie anderswo entfernt worden war. Das Auge wurde enucleirt. Es sind seitdem 4 Jahre vergangen, ohne dass ein Localrecidiv oder Metastasen sich bemerkbar gemacht haben. Im 3. Fall wurde jede Operation verweigert. Das 63jährige Fräulein steht seit 13 Jahren in fortdauernder Beobachtung. Von Jahr zu Jahr konnte somit die langsame Entwicklung der Geschwulst, deren Diagnose auch ohne Mikroskop zweifellos ist, verfolgt werden. Mehrfach traten Blutungen aus der Geschwulst in die Vorderkammer auf und in letzter Zeit öfters Zeichen von Drucksteigerung. In langsamem Wachsthum hat die Geschwulst nach 13jähriger Beobachtung etwas mehr als die doppelte Grösse erreicht.

Die 2. Hälfte der Arbeit behandelt die Frage nach der Behandlung der Iris-Sarcome: Soll man in jedem Falle enucleiren oder genügt in einzelnen Fällen die Iridectomie? Verf. fasst die Resultate der Iridectomie weniger ungünstig auf, als es Casey A. Wood und Brown Posey gethan haben; denn von 32 Fällen der Literatur, die mit Iridectomie behandelt worden, sind nur von 5 Fällen Recidive bekannt geworden, während 13 nach länger als 3 Jahren recidivfrei befunden worden sind. Demnach räth auch Verf. für gewöhnlich zur Enucleation, ja er warnt sogar vor der versuchsweisen Iridectomie in vorgeschrittenen Fällen als einen eher schädigenden, denn nutzbringenden Eingriff, da einmal das Operiren an Tumoren, die nicht mehr radical zu excidiren sind, die Generalisation begünstigt und zweitens der recidivirende Tumor, wie die Präparate des Fall II übereinstimmend mit Befunden andrer Autoren zeigen, gern die Lücke in der Descemet und die Iridectomie-Narbe als Bresche benutzt, um sich subconjunctival auszubreiten.

8) Malignes Epitheliom des Ciliarkörpers bei einem 5jährigen Kinde. (Ein Beitrag zur Kenntniss der epithelialen Gliom-Einschlüsse), von Dr. R. Kuthe und Dr. S. Ginsberg in Berlin.

Bei einem 5jährigen Mädchen war unter Glaucom-Erscheinungen in der Vorderkammer des rechten Auges eine grauröthliche, gefässarme Geschwulst aufgetreten, die den äusseren Quadranten der Iris bedeckte. Bei focaler Beleuchtung konnte man sie in die Tiefe verfolgen, von wo aus sie unter Abdrängung der Iris von ihrer Wurzel nach vorn gewuchert war. Bei der Section zeigt sich das Corpus ciliare und die Iris im temporalen Quadranten von einem grauweisslichen Tumor eingenommen. Ueber den sehr interessanten histologischen Befund der Geschwulst, der nur 2 Fälle aus der Literatur als ähnlich an die Seite gestellt werden kann, ist bereits im Februarheft 1904 dieses Centralblattes im Bericht über die Berliner ophthalm. Gesellschaft vom 14. Mai 1903 referirt worden. Hervorzuheben sei, dass der Tumor rein epithelial ist. Seine Elemente sind im Wesentlichen cylindrische Zellen,

die epithelial in bald einer, bald mehreren Lagen angeordnet sind und ausgesprochene Neigung zu flächenhafter Ausbreitung, zur Bildung von Membranen zeigen. Diese membranartigen Zellschichten mit ihren zahlreichen Falten und Ausstülpungen beherrschen die Structur der Geschwulst. Die Membranstücke stimmen überein mit der Wand der embryonalen Augenblase aus früher Zeit; hier wie dort findet sich ein mehrschichtiges Epithel mit einfachen oder doppelseitigem hellen Randsaum und darin eine flächenhafte Anordnung der Mitosen an der der Zellbasis entgegengesetzten Seite des Epithels. Es zeigt sich darin der embryonale Charakter des Geschwulstgewebes.

In einem umfangreichen Schluss-Kapitel bespricht Ginsberg das Vorkommen der epithelialen Bildungen in Gliomen der Retina und des Gehirns und Rückenmarks, über deren Deutung noch keineswegs Einigkeit herrscht. Die Darstellung des augenblicklichen Standes dieser Frage sowie der Resultate seiner eigenen mannigfachen Untersuchungen auf diesem Gebiete müssen zur Klärung der Anschauungen wesentlich beitragen.

9) Ueber die Beziehungen zwischen Flächengrösse und Reizwerth leuchtender Objecte bei fovealer Betrachtung, von Dr. Loeser in Berlin.

Die Versuche des Verf.'s führten zu einer Bestätigung des Riccó'schen Gesetzes, dass nämlich das Product von Flächengrösse des Netzhautbildes und Lichtintensität eine constante Grösse ist.

10) Netzhaut-Blutungen bei Meningitis syphilitica, von Dr. Fritz Mendel in Berlin.

In einem Falle von schwerer Meningitis syphilitica haemorrhagica waren beiderseits Stauungspapille und ausgedehnte Netzhaut-Blutungen aufgetreten. Die energische Quecksilberkur führte nicht nur zur Heilung des Grundleidens, sondern auch zu der der Augen mit Wiederkehr einer vollkommenen Sehschärfe.

11) Beitrag zur Pathologie des Hals-Sympathicus, von Dr. Kurt Mendel, Nervenarzt in Berlin.

Verf. beobachtete bei einer 53jährigen Frau eine Lähmung des linken Hals-Sympathicus mit allen Symptomen des Thier-Experiments. Am linken Auge fand sich ausser Miosis, Lidspaltenenge und Zurücksinken des Augapfels eine hellere Färbung der Iris, die der Patientin selbst als früher nicht bestehende, frische Veränderung aufgefallen war. Nach Atropinisirung beider Augen bleibt die linke Pupille um $^3/_4$ mm enger als die rechte, eine Erscheinung, die für die Annahme sprechen könnte, dass die Atropin-Mydriasis nicht lediglich durch Lähmung des Oculomotorius zu Stande kommt, sondern dass zur maximalen Erweiterung auch nach einer Reizung der Sympathicus-Endzweige im M. dilatator pup. mit beitrage. Während für gewöhnlich die linke Gesichtshälfte wärmer und röther ist, als die rechte, so entsteht bei Pilocarpin-Injection doch nur rechts Schweiss-Secretion als Beweis für das Bestehen eines Schweisscentrums im Rückenmark, von dem aus die Leitung unterbrochen ist; aus gleichem Grunde röthet sich bei körperlicher Anstrengung und Erregung die rechte Gesichtshälfte mehr als die linke. Als Ursache für die Affection des Hals-Sympathicus ist eine verknöcherte Struma zu beschuldigen.

12) Aus dem allgemeinen Krankenhaus in Eger, von Dr. Chr. Merz-Weigandt, Augenarzt in Eger (Böhmen).

I. Eine seltene pannusartige Erkrankung der Hornhaut.

Bei einer 42jährigen Frau war es unter entzündlichen Erscheinungen

auf beiden Augen zu einer ringförmigen, die ganze Peripherie der Hornhaut betreffenden sulzigen Auflagerung gekommen, deren weiterer Fortschritt stets durch Auftreten kleiner oberflächlicher Hornhaut-Infiltrate eingeleitet wurde. Kauterisation war erfolglos. Die Abtragung führte zur Heilung.

II. Eine Verletzung der Hornhaut durch Schwefeldioxyd.

Einem Brauer spritzten einige Tropfen SO_2 in's linke Auge. Eine halbe Stunde später: Lichtscheu, Röthung, leichte Chemosis, Hornhaut auffällig trocken und in toto intensiv rauchgrau getrübt und vollkommen anästhetisch, in der rauchgrauen Trübung zwei stärker getrübte, stecknadelkopfgrosse Trübungen. Bis auf letztere hellte sich in den nächsten 4 Tagen die Hornhaut wieder vollkommen auf, sie wurde wieder empfindlich und die Reizung ging zurück. Es handelte sich in diesem Falle um eine Entzündung der Hornhaut. Das Experiment am Kaninchenauge rief dasselbe Bild hervor.

III. Ueber zwei Schussverletzungen.

1. Ein 15jähr. Mädchen wurde durch die Unvorsichtigkeit des Vaters von einer Revolverkugel getroffen. Einschussöffnung mitten auf der Glabella, Knochen nicht verletzt, der Schusskanal führte zwischen Knochen und Periost unterhalb der Incisura supraorbital. um den oberen Orbitalrand bogenförmig nach rückwärts in die rechte Orbita und von da durch ein Loch der Sclera in den Bulbus, in dessen Innern nach der Enucl. die 7 mm Kugel aufgefunden wurde.

2. Einem 12jähr. Jungen war eine 58 mm lange Patronenhülse einer 11 mm Kugelpatrone, welche er als kleines improvisirtes Geschütz benutzt hatte, mitten durch den Bulbus in die Orbita gedrungen.

13) Ein Falt von Sclerodermie der Lider, von Dr. Wilhelm Mühsam, Augenarzt in Berlin und Assistenzarzt an Geh.-Rath Hirschberg's Augenheilanstalt.

Es handelt sich um eine 32jährige Frau, bei der lediglich die Lider und keine andren Körperstellen weiter betroffen sind.

14) Zur Darstellung der Neuroglia und der Axencylinder im Sehnerven, von Dr. Alfred Moll in Berlin.

Die Methode, die eine elektive, bezw. contrastirende Färbung der Neuroglia ergiebt, hat vor älteren den Vorzug der grösseren Einfachheit. Das Material braucht nicht für eine specifische Neuroglia-Färbung von vornherein vorbereitet, und das Präparat kann in kurzer Zeit fertiggestellt werden.

15) Ein Fall von Dermoidcyste der Orbita mit zahlreichen Mastzellen, von Prof. Dr. Max Peschel, Augenarzt in Frankfurt a. M.

Verf. exstirpirte bei einem 14jährigen Kinde blutsverwandter Eltern eine angeborene Dermoidcyste des oberen Theils der rechten Orbita, die mit der Pubertät erheblich gewachsen war, und Verdrängung des Augapfels nach unten und Ptosis bedingt hatte. Die Exstirpation der Cyste. die sich bis zur Fissura orbitalis superior erstreckte, war erschwert durch Verwachsungen mit dem Periost, gelang aber in toto. Sie war $3^1/_2$ cm lang und ihre Wand stellenweise sehr verdickt, die dickste Partie mass 7 mm. Diese enorme Wandverdickung war hervorgerufen durch die Bildung eines lymphangiocavernösen Gewebes; sie ist eine der wichtigsten Eigenheiten dieser Dermoidcyste. Bemerkenswerth ist ferner die ausserordentlich grosse Zahl der Mastzellen. von denen viele Tausende haufen- und reihenweise in den Cystenwandungen entwickelt sind. Verf. benutzte diese Gelegenheit zum Studium der Mastzellen, besonders ihrer Entwicklung. Die sehr eingehende Beschrei-

bung der histologischen Verhältnisse, sowie die anschliessenden Betrachtungen sind für eine kurze Wiedergabe nicht geeignet; es muss daher auf das Original mit seinen zahlreichen Abbildungen verwiesen werden.

16) Zur Vorhersage der Augen-Verletzungen durch stumpfe Gewalt mit besonderer Berücksichtigung des Kuhhornstosses, von Dr. Otmar Purtscher in Klagenfurt.

Auf Grund von 74 selbst beobachteten und behandelten Fällen behandelt Verf. die Frage der Prognose der Augen-Verletzungen durch stumpfe Gewalt, sowohl bezüglich der Erhaltung der Sehkraft des verletzten Auges als auch bezüglich der Gefährdung des andren durch sympathische Ophthalmie. Die Fälle sind in 3 Tabellen zusammengestellt. Tabelle I enthält 26 Fälle von Berstung der Sclera durch Kuhhornstoss. Tabelle II 36 Fälle von Berstung durch andre stumpfe Gewalten und Tabelle III 12 gleichfalls durch Kuhhornstoss verursachte Augen-Verletzungen ohne Berstung der Augenkapsel.

In den Fällen der beiden ersten Gruppen wurde in fast $^2/_3$ der Fälle brauchbare Sehkraft erzielt. In 11 Fällen wurde die Enucleation gemacht, bezw. empfohlen. Sympathische Ophthalmie wurde in keinem Falle beobachtet. Von den Fällen der Tabelle III betreffen die Hälfte Augenmuskellähmungen.

Folgende Schlüsse zieht Verf.: Zerschmetterung des Augapfels erfordert sofortige Enucleation. Fälle von offener Berstungswunde der Lederhaut gestatten, falls nicht der Glaskörperverlust allzu gross und der Lichtschein erhalten ist, eine leidlich gute Prognose und erfordern nicht die sofortige Enucleation.

Subconjunctivale Rupturen sind im Allgemeinen günstiger zu beurtheilen.

Die unter die Bindehaut geschleuderte Linse ist sofort zu entfernen.

Die typischen, dem Schlemm'schen Kanal folgenden Berstungswunden gestatten eine bessere Prognose, als die weiter hinten direct gesetzten.

Staphylombildung verschlechtert die Prognose nicht absolut.

In allen Fällen von Augapfelberstung kann es zu endogenen Infectionen kommen, speciell von der Nase her.

17) Einseitiges Brückencolobom der Iris und doppelseitiges Aderhautcolobom, von Prof. Dr. Schwarz in Leipzig.

Bemerkenswerth ist die ausserordentlich periphere Lage der 1 mm breiten Irisbrücke.

18) Ueber die diagnostische Verwerthung der erworbenen Violett-Blindheit, von Dr. Richard Simon.

Die echte erworbene Violett-Blindheit, Tritanopie, von der die Violett-Blindheit durch Absorption zu scheiden ist, ist ein werthvolles, aber wenig angewandtes diagnostisches Hilfsmittel bei der Erkennung von Netzhaut Erkrankungen. Bei Anwesenheit der wahren Violett-Blindheit wird roth und grün richtig, blau als grün oder bläulichgrün und gelb als weisslich oder röthlich bezeichnet; erscheint letzteres richtig, so ist Absorption anzunehmen. Neben der Netzhaut-Ablösung ist die Retinitis albuminurica die Erkrankung, die am häufigsten zum Auftreten der Tritanopie Veranlassung giebt. Nicht selten findet sie sich aber auch bei diabetischer und specifischer Netzhaut-Erkrankung. Die Mittheilung instructiver Fälle illustrirt den diagnostischen Werth des Nachweises dieser Erscheinung.

19) Ueber Häufigkeit und Heilbarkeit der sympathischen Augen-Entzündung, von Kurt Steindorff.

In der Hirschberg'schen Augen-Heilanstalt sind vom 1. November 1869 bis 5. October 1904 unter 12500 stationär behandelten Kranken 42 mit zweifelloser sympathischer Ophthalmie (= 0,33 % des gesammten Kranken-Materials) beobachtet worden. In 30 Fällen war eine durchbohrende Verletzung die Ursache des Leidens, in den übrigen waren es perforirende Hornhaut-Geschwüre, metastatische Ophthalmie, intraokulare Tumoren u. s. w., die zur Affection des andren Auges führten Die Krankheit betraf nur 12 Frauen, aber 30 Männer. Sie war auffallend im 1. Lebensjahrzehnt, nämlich 14 Mal (11 Verletzungen). Da die Kinder nicht klagen, überrascht der Ausbruch der Krankeit den Arzt trotz sorgfältigster Ueberwachung Daher ist jeder auch nur einigermaassen verdächtige Augapfel, falls sein Sehvermögen nicht mehr nennenswerth ist, zu entfernen. Ueber 400 Bulbi hat Hirschberg nach durchbohrenden Wunden enucleirt und kein Mal nach der Enucleation sympathische Ophthalmie beobachtet. Auch das Sinken der Morbidität der sympathischen Ophthalmie ist durch die präventive Enucleation herbeigeführt. In dem Lustrum 1869—1874 kamen auf 100 in die Anstalt aufgenommene perforirende Verletzungen 4,6 sympathische Ophthalmien, 1900—1904 nur 1,6: die sympathische Ophthalmie nach perforirenden Verletzungen war vor 35 Jahren 3 Mal so häufig wie jetzt; die Morbidität sank kontinuirlich. Die Enucleation hat die Erkrankung des sympathisirten Auges nie ungünstig beeinflusst. Ersatz-Operationen (Neurotomie, Neurektomie u. s. w.) sind nie nöthig gewesen. (Die Thatsache, die Verf. feststellt, dass seit 1889 die Zahl der in der Hirschberg'schen Anstalt behandelten Verletzten gesunken ist, ist wohl lediglich bedingt durch die Anstellung von Gewerks-Aerzten.)

Nicht nur die Prophylaxe, auch die Behandlung hat in neuerer Zeit grosse Erfolge erreicht: der Verlauf ist ein entschieden günstigerer geworden, die Häufigkeit der Heilungen hat zugenommen seit man die operativen Eingriffe auf das allernothwendigste Maass reducirt und sie nur in ein reizfreies Stadium verlegt hat. Ein seit 26 Jahren dauernd reizfreies Auge ist nie einer Operation unterzogen worden. Allerdings ist die seröse Iridocyclitis sympathica gutartiger als die plastische Form. Aligemein- und Localbehandlung sind neben operativer Enthaltsamkeit sehr wichtig für einen günstigen Verlauf des Processes. Als „geheilt" sieht der Verf. ein Auge an, wenn es 2 Jahre nach dem letzten Entzündungs-Anfall reizfrei geblieben und seine Sehkraft nicht mehr gesunken. Von den 42 Fällen sind 10 noch in Beobachtung und zwar seit mindestens 3 Jahren; sie kamen alle frisch und Sehschärfe ist bei 2 Kranken $^1/_5$, bei 3 = $^1/_4$, bei 2 = $^3/_4$, bei 2 = 1, bei 1 = $^5/_1$. Es liegen also 23,8 % Dauerheilungen vor (Schirmer = 14 %) Lassen sich die Augen spiegeln, so findet man stets die bekannten Aderhaut-Veränderungen. Die in den letzten 15 Jahren mit sehfähigem, noch nicht phthisischem Auge aufgenommenen 15 Kranken wurden ausnahmslos vor der Erblindung bewahrt; von den frisch aufgenommenen Kranken mit sympathischer Ophthalmie haben 60,7 % Sehschärfe von mehr als $^1/_{10}$ behalten. Das sogen. Intervall ist ohne Einfluss auf den Verlauf der Erkrankung.

20) Anatomische Untersuchungen über Retinitis proliferans, von Prof. Giuseppe Cirincione, Director d. Univ.-Augenklinik zu Genua.

Verf. bereichert die ophthalmologische Literatur um eine genaue histologische Untersuchung eines reinen Falles von Retinitis proliferans. Diese und frühere Untersuchungen führen ihn zu folgenden Schlüssen: das charakteristische ophthalmoskopische Bild ist bedingt durch neugebildetes fibröses Gewebe, das die innere Netzhaut-Oberfläche durchzieht und in den Glaskörper

vorspringt. Mit Vorliebe entwickelt es sich auf dem Sehnerven und in der Umgebung der Centralgefässe. Das neugebildete Gewebe ist infraretinal, nimmt die Schicht der Opticusfaser- und der Ganglien-Zellen ein und ist von der inneren Grenzschicht bedeckt. Die Netzhaut-Gefässe sind hochgradig sklerosirt. In der veränderten Netzhaut finden sich zahlreiche neugebildete Gefässchen. Die Retina zeigt hochgradige Hypertrophie der Stützfasern, Proliferation der Neurilems und Atrophie der Nervenelemente, sogen. Gliosis retinae. Die Chorioidea zeigt nur bedeutungslose Veränderungen atrophischer Natur. Blutungen und Glaucom sind sekundäre Erscheinungen. Die Retinitis prolifer. ist eine rein locale Erkrankung. Die Aetiologie ist höchstwahrscheinlich in der Gegenwart reizender Substanzen im Glaskörper zu suchen, die vornehmlich auf der Adventitia der Gefässe der Papille einwirken. Der Name Retinitis proliferans ist berechtigt.

21) Ueber Augenverletzungen des Kindes bei der Geburt, von Dr. Bruno Wolff, Frauenarzt in Berlin.

Die Arbeit ist als ein werthvoller Beitrag zur ophthalmologischen Litteratur zu begrüssen, da zum ersten Mal dieses wichtige Gebiet von gynäkologischer Seite eingehend berücksichtigt wird. Verf. berichtet zunächst über 4 Fälle von Augen-Verletzungen Neugeborener, die unter 581 während 10 Jahre in der geburtshilflichen Poliklinik der Charité bei engem Becken behandelten Geburten beobachtet sind. Alsdann folgt eine vollständige tabellarische Uebersicht über die in der Literatur enthaltene Kasuistik der Augen-Verletzungen Neugeborener unter genauer Berücksichtigung der über den Geburtsverlauf gemachten Angaben. Die leichten Augen-Verletzungen bestehen in Netzhaut-Blutungen, die Verf. als Folge der Asphyxie auffasst und mit den durch Asphyxie in andren Organen hervorgerufenen Ecchymosen ätiologisch auf eine Stufe stellt, ferner in Hyperämie und Schwellung der Bindehaut. Als Geburtstraumen in engerem Sinne fand er Brüche der Orbita, Verletzungen der umgebenden Weichtheile, Hervorwälzung oder Herausreissung des Augapfels, Exophthalmus, Augenmuskel-Lähmungen, Quetschung des Bulbus, Hornhaut-Trübung, Blutung in der Vorderkammer, Chorioidalriss, Atrophia nervi opt., infantiles Glaucom, traumatische Cataract, eitrige Entzündung des Augapfels, Phthisis bulbi und Mikrophthalmus. Fast niemals kam die Augen-Verletzung bei Kindern vor, die mit nachfolgendem Kopf geboren wurden; in der überwiegenden Mehrzahl geschehen sie bei Zangengeburten namentlich bei engem Becken; besonders häufig bei den schwierigen Operationen bei noch hochstehendem Kopf.

Zum Schluss werden an der Hand des zusammengestellten Materials die in praktisch geburtshilflicher Beziehung wichtigen Fragen erörtert. Fehr.

Unser Büchertisch.

Neue Bücher.

*1. Die Wirkungen von Arzneimitteln und Giften auf das Auge. Handbuch für die gesammte ärztliche Praxis, von Dr. L. Lewin, Professor in Berlin, und Dr. H. Guillery, Oberstabsarzt in Köln. Berlin 1905, A. Hirschwald. Zwei Bände. (857 und 1040 S.)

*2. Handbuch der Physiologie des Menschen. Herausgegeben

von W. Nagel in Berlin. III. Bd. Physiologie der Sinne. Zweite Hälfte, 1905. (Braunschweig, Vieweg.)

Enthält Augenbewegung und Gesichtswahrnehmung von G. Zoth; Ernährung und Circulation des Auges von O. Weiss; Schutz-Apparate des Auges von O. Weiss. Wir werden auf dieses bedeutsame Werk ausführlich zurückkommen.

*3. Untersuchungen über die Pigmentirung der Netzhaut, von Dr. Camill Hirsch, Berlin 1905, Karger.

*4. Das Radium, von P. Besson, Ingenieur. Mit einem Vorwort von d'Arsonval. Autor. deutsche Ausgabe von Dr. W. v. Rüdiger. Leipzig, Joh. Ambr. Barth, 1905.

Referate, Uebersetzungen, Auszüge.

Die Wirkungen von Arzneimitteln und Giften auf das Auge, von Dr. L. Lewin und Dr. H. Guillery. (Handbuch für die gesammte ärztliche Praxis.) Aug. Hirschwald. Berlin 1905.

Das zweibändige Werk der auf diesem Gebiete rühmlichst bekannten Verfasser hält mehr als sein Titel zu versprechen scheint. Es finden nicht nur sämmtliche in Betracht kommenden Arzneistoffe und Gifte eine eingehende kritische Besprechung ihrer therapeutischen und toxischen Wirkungen, sondern ein umfangreiches Kapitel beschäftigt sich auch mit den für das Auge pathogenen Bacterien in ihrer Eigenschaft als Giftbildnern.

Neben gewissenhafter Verwerthung der ganzen einschlägigen Literatur, wobei das Gesagte durch die Wiedergabe zahlreicher kurzer Krankengeschichten illustrirt wird, tritt überall das selbständige, durch eigene Untersuchungen erworbene Urtheil der Verfasser hervor. Es ist mit Freuden zu begrüssen, dass eine für den Ophthalmologen so wichtige Materie hier von berufener pharmakologischer Seite einer gründlichen, fast erschöpfenden Bearbeitung unterzogen worden ist. Wenngleich ein Theil der hier verfochtenen Ansichten bei vielen Klinikern und speciell Ophthalmologen Widerspruch hervorrufen werden, so werden sie doch zweifellos zum Nachdenken anregen und manchen zu einer Revision seiner bisherigen Anschauungen veranlassen.

In der lesenswerthen Einleitung suchen die Verff. allgemein-pathologische Begriffe wie Disposition, Idiosynkrasie, Immunität auf chemisch-physiologischem Wege zu erklären: Das Wesentliche sind Aenderungen des Chemismus der Zelle, hervorgerufen „durch das Vorhandensein enzymatischer Stoffe von Eiweissnatur, die geeignet sind, ohne ihren Charakter zu verlieren, mit den Zellstoffen zu verschmelzen und sie in dauernder Abhängigkeit von sich zu halten." Bei vorhandener Disposition können durch die verschiedenartigsten Alterationen, mögen es Vergiftungen im gewöhnlichen Sinne oder Infectionskrankheiten sein, Schädigungen der Körperzellen und Zerfall ihres Eiweises entstehen. „Da die Ursachen des Zerfalls verschieden sind, so werden auch die Zerfallsrichtungen des Eiweises verschieden sein müssen." Die so entstandenen giftigen Eiweisskörper können auch in Organen fern vom Angriffspunkt der Schädlichkeit, beispielsweise im Auge Störungen hervorrufen, deren Natur abhängig nur von der Art der Zerfallsproducte, nicht von der der primären Ursache ist.

Die Verff. können auf Grund dieser Erwägungen „eine symptomatologische

Specificität am Auge wirkender Pilze nicht annehmen" und bestreiten folgerichtig auch die Existenz specifischer Heilmittel.

Die vorstehenden Betrachtungen die gewissermaassen das Leitmotiv des ganzen Werkes bilden, finden in den den einzelnen Capiteln zugetheilten kritischen Bemerkungen ihre specielle Anwendung, wie folgende Beispiele zeigen:

„Das von den Tuberkelbacillen gelieferte Enzymgift ist" im Gewebe nur „der Catalysator; was weiterhin schädigt, liefern die angegriffenen Zellen selbst." Hierfür spricht namentlich „das so sehr häufige Bestehen örtlicher Veränderungen, ohne dass es möglich ist, Pilze zu finden."

Das Diphtherieserum wirkt nicht giftbindend, sondern nur durch seinen Gehalt an gewissen Eiweissderivaten, welche im Gewebe „Zustandsänderungen erzeugen, vielleicht in Gestalt einer eigenartigen Entzündung, wodurch u. a. Pseudomembranen von ihrer Lagerstätte abgestossen werden, und eine bestehende Entzündung geändert wird. Dieser so ausgeübte Gegenreiz kann das Zellleben in eine neue Bahn bringen."

Ganz abfällig wird das Jequiritol- und das Pneumococcen-Serum beurtheilt: „Die specifische Augen-Therapie mit Heilserum-Arten stellt einen intellectuellen Irrthum dar."

Das Silbernitrat hat seine günstige Wirkung bei Blennorrhoe nicht durch eine Beeinflussung der Gonococcen, da es infolge seiner eiweissfällenden Eigenschaft keine Tiefenwirkung besitzt, vielmehr beruht sein therapeutischer Wert auf einer „Gefässcontraction vereint mit dem ungewohnten Reiz, der die Gewebe veranlasst, ihre eingeborene Abwehr-Energie gegen Schädlichkeiten stärker zu entfalten."

Die Hornhautveränderungen durch Cocain werden aufgefasst „als ein Product aus der Abdunstung von Augenflüssigkeit, einer lymphatischen Anaemie und einer erhöhten Durchlässigkeit des Cornea-Epithels." Um festzustellen, ob diese Wirkungsweise vielleicht auf der durch Dissociation des salzsauren Cocains frei gewordenen Salzsäure beruhe, stellten Verff. Versuche mit anderen Cocainsalzen und namentlich mit Cocain. purum an und fanden, dass auch letzteres, wenn auch wesentlich seltener, typische Epithel-Veränderungen hervorrief.

Es muss sich demnach um eine trophoneurotische Störung durch Lähmung der Nerven-Endigungen in der Cornea handeln, wobei die Individualität eine wesentliche Rolle spielt. Therapeutische Versuche mit Cocain purum scheinen jedenfalls aussichtsreich. Dagegen wird Kombination des Cocains mit Sublimat widerrathen. Letzteres „ist für das Cocain der Wegebahner". Ueberhaupt sind Verff. Gegner des Sublimats, eines „an sich minderwerthigen Antisepticums". Selbst Lösungen von 1 : 5000—10000 zeigen „so starke örtliche Wirkungen am Auge, dass es mindestens als unklug angesehen werden muss, auf den Nichteintritt derselben zu hoffen. ... Gerade derartige Erfahrungen sollten auch dringend davon abmahnen, Sublimat als angebliches Antisepticum für Medicamente zugleich mit solchen in das Auge zu bringen". Gefährlich sind auch die subconjunctivalen Sublimat-Injectionen.

Versuche, die Verff. über die Brauchbarkeit verschiedener Substitutions-Producte des Atropins anstellten, ergaben in dem salzsauren Tropyl-Lupinein ein werthvolles Mittel. Es ist „in einprocentiger Lösung ein energisches Mydriaticum von nicht sehr langer Wirkung. Es bewirkt geringe Störung der Accomodation, die in etwa 2 Stunden vorüber geht. Das Mittel ist sehr geeignet zur ophthalmoskopischen Untersuchung." Bruns-Steglitz.

Journal-Uebersicht.

I. Zehender's Klinische Monatsblätter für Augenheilkunde. 1904. December.

1) **Ueber Glaskörper-Ablösung,** von Elschnig.

Verf. untersuchte 17 Bulbi mit Myopie von 2 bis über 30 D und 5 Bulbi mit atypisch-myopischen Refractionen. Nur an 4 Augen fand sich eine scheinbare Glaskörper-Ablösung. Bei genauerem Zusehen konnte man bemerken, dass zarte, glaskörper-ähnliche Massen an der Netzhaut allenthalben anhaften, und die mikroskopische Untersuchung bestätigte es, dass die mehr oder weniger deutlich ausgeprägte Grenzhaut des Glaskörpers mit Glaskörperresten an der Netzhaut anhaftete. Dieser Befund stimmt genau überein mit dem, was Arlt als Glaskörper-Verflüssigung geschildert hat. Die Annahme, dass in Augen mit Staphyloma posticum intra vitam recht häufig Glaskörper-Ablösung vorkomme, ist nach Verf. somit widerlegt.

---

2) **Der Glaskörper bei Augen-Bewegungen, zugleich ein Beitrag zur Aetiologie der Netzhaut-Ablösung,** von F. Best.

Bei jeder Augen-Bewegung stellen sich erhebliche Verschiebungen im Glaskörper ein, die sich immer wieder ausgleichen. Peripher ist diese Verschiebung eine grössere, als wie central. Die Verschiebung im Glaskörper bei Augenbewegung kommt mit ihrer Zügewirkung auf die Netzhaut bei Entstehung der idiopathischen Ablösung als Factor wohl in Betracht.

---

3) **Ueber Glaucom nach Contusionen des Auges und seine Therapie,** von A. Peters.

Verf. beobachtete bei 2 Fällen, woselbst nach einer Contusion des Bulbus eine deutliche Drucksteigerung auftrat. Während in dem einen Falle dieselbe nach Eserin-Einträufelung zurückging, musste in dem andren die Punction der vorderen Kammer ausgeführt werden. Die Ursache sieht Verf. darin, dass das Kammerwasser eine gelatinöse, kolloide Beschaffenheit annimmt, wodurch die Circulation im Kammerwinkel mechanisch beeinträchtigt wird.

---

4) **Klinische Erfahrungen für die Wirkung des Römer'schen Pneumokokken-Serums beim Ulcus serpens,** von zur Nedden.

In der Universitäts-Augenklinik in Bonn wurde die Serumtherapie des Ulcus serpens mit Römer's Pneumokokken-Serum in 14 Fällen angewandt, bei denen sämmtlich die Anwesenheit von Pneumokokken nachgewiesen war. Das Serum wurde in Form von subcutanen Injectionen angewandt. Dieselbe hatte nur in 2 Fällen Erfolg, in den übrigen 12 Fällen schritt das Ulcus trotzdem fort, so dass operativ vorgegangen werden musste.

---

5) **Beitrag zur Wanderung fremder Körper im Auge,** von B. Wicherkiewicz.

Einem 10jährigen Knaben war ein Schrotkorn in den Glaskörper gedrungen. Es gelang nicht dasselbe zu entfernen. Nach Anlegung eines nassen Verbandes heilte die Wunde gut. Später zeigte sich eine Erhabenheit an der Wundstelle. Nachdem hierüber ein Einschnitt gemacht war, gelang es ein Schrotkorn herauszubefördern.

---

6) **Corpora amylacea in der normalen Retina**, von Brown Pusey.
In der Nervenfaserschicht einer sonst normalen Retina fanden sich runde und ovale Körperchen, die bei Hämatoxylin-Eosin-Färbung eine dunkelblaue Farbe annahmen. Mit van Gieson-Färbung wurden diese Körperchen schwach roth, mit Jodjodkali gelb.

---

7) **Ein Apparat zu warmen Umschlägen auf das Auge**, von Karl Hoor.
Beschreibung eines Apparates, vgl. Original.

---

8) **Eine neue Brillengläserart, Isochromgläser**, von E. H. Oppenheimer.
Beschreibung eines von Nitsche und Günther in Rathenow hergestellten isochromatischen Glases. Horstmann.

II. Die ophthalmologische Klinik. 1904. Nr. 6—10.

1) **Ein Fall von Blaufärbung der Bindehaut und Hornhaut**, von Kauffmann.
Durch Zerspringen einer Flasche Hektographentinte wurde Bindehaut und Hornhaut beider Augen des Patienten blau gefärbt. Das Epithel der Hornhäute war gestrichelt und Patient gab an, alles blau zu sehen. Unter Borsalbenverbänden entfärbten sich die Hornhäute schnell, indem die Farbe in das Vaselin überging. Das Epithel stiess sich lamellenartig ab. Trübungen blieben nicht zurück.

---

2) **Ueber Gelbsehen durch Santonin**, von Hilbert.
Das Gelbsehen trat schon 3 Minuten nach Einnehmen von 0,03 Santonin auf und dauerte bei langsamem Abklingen $^1/_2$ Stunde.

---

3) **Ein Fall von Tumor der Orbita mit einseitigem Exophthalmus und Basedow'schen Pseudosymptomen**, von Truc.
In diesem Falle von Endotheliom der Orbita waren alle Zeichen der Basedow'schen Krankheit vorhanden, abgesehen von den Lidsymptomen und der Doppelseitigkeit des Exophthalmus Der Fall mahnt diejenigen zur Vorsicht, die auch bei atypischem Vorhandensein der Cardinalpunkte der Basedow'schen Krankheit sofort mit der Diagnose Morbus Basedowii bei der Hand sind. — Verf. schliesst sogar bei dauernder und absoluter Einseitigkeit des Exophthalmus Basedow'sche Krankheit mit Bestimmtheit aus.

---

4) **Beiträge zur Onkologie der Bindehaut**, von Ulrich.
Mittheilung von 5 Fällen von Tumoren der Bindehaut mit mikroskopischer Untersuchung. Trotz anscheinend radikaler Exstirpation der Geschwülste musste in drei der mitgetheilten Fälle die partielle Exenteration der Orbita gemacht werden. Verf. empfiehlt die frühzeitige Probeexcision zwecks Untersuchung und möglichst radikale Operation ohne Rücksicht auf den kosmetischen Erfolg.

---

5) **Zur Entropium-Operation nach** Hotz, von Schulte.
Empfehlung einer Modification.

---

6) **Die Stellung des Dichters Jung-Stilling in der Augenheilkunde seiner Zeit**, von Schaefer.
Hier interessiren hauptsächlich die medicinischen Werke des Dichters. Er

schrieb: „Günstige Erfolge mit dem Daviel'schen Verfahren der Cataract-Extraction," und „Methode, den grauen Star auszuziehen und zu heilen."

Im Uebrigen giebt Verf. einen kurzen Ueberblick des wissenschaftlichen Inhalts der Zeit, in welche das Auftreten des Dichters fiel.

---

7) **Ein Fall von Erkrankung der Macula nach Extraction eines der Netzhaut aufsitzenden Eisensplitters,** von Drucker.

Höchstens $2^1/_2$ Stunden nach der Verletzung Operation in Narcose mit dem Hirschberg'schen Handmagneten durch Meridionalschnitt. Gewicht des Splitters 1 mg. Nach 3 Monaten $S = {}^6/_{24-18}$; centrales Scotom von 2,5—5°, dem eine kleine querovale, gelbbräunliche Stelle in der Macula entspricht. Das kurze Verweilen des Fremdkörpers hatte hier, wenn man die schon frühere Anwesenheit des Herdes ausschliesst, was bestimmt geschehen kann, genügt, um den empfindlichsten Theil der Netzhaut zu schädigen. Ob es chemische oder andre Einflüsse waren, bleibt dahingestellt.

---

8) **Ein eigenartiger Fall von Carcinom am Limbus corneae,** von Kauffmann.

Auf dem Boden eines Pterygiums entstand im Limbus corneae ein zunächst gutartiges Papillom. Im Laufe der Zeit — die Geschwulst bestand mindestens 2 Jahre — wandelte sich das Papillom in Carcinom um. Man muss annehmen, dass die carcinomatöse Entartung nicht über den Stiel der Geschwulst hinausging, und dass aus diesem Grunde bisher kein Recidiv erfolgte.

---

9) **Ueber Netzhaut-Blutungen bei perniciöser Bandwurm-Anämie,** von Tschemolossow.

Blutaustritte in die Netzhaut sind eine ständige Erscheinung bei schweren Fällen von Bandwurm-(Botryocephalus)Anämie. Sie liegen meist in der Gegend des hinteren Augenpols in der Nähe der Gefässe und haben eine wichtige Bedeutung für die Prognose. Die Blutaustritte erfolgen per diapedesin, resorbiren sich spurlos und sind von keinen entzündlichen Erscheinungen in der Netzhaut begleitet. Sie liegen in der Nervenfaserschicht, von wo sie gelegentlich die Netzhaut in ihrer ganzen Dicke durchdringen können. — Die Extravasate bei Bandwurm-Anämie sind ganz identisch mit denjenigen bei essentieller perniciöser Anämie und sprechen für eine Identität beider Krankheiten.

Moll.

III. Archives d'ophtalmologie. 1904. März—September.

1) **Tuberculöse Iritis und ihre Behandlung,** von Abadie.

Im Gegensatz zu manchen Autoren, die bei tuberculöser Iritis die Enucleation empfehlen, hat Verf. mit seiner internen Therapie gute Resultate gezeitigt. Diese Therapie besteht in täglichen Einreibungen des Körpers mit Guajacol-Leberthran und innerer Darreichung von 10—15 Tropfen Jodogenol, einer organischen Jodverbindung. Zur Ernährung wird rohes Fleisch, sowie Fleischsaft benutzt.

---

2) **Ophthalmologische Notizen,** von de Britto.

Verf. theilt einige Beobachtungen mit, die von klinischem Interesse sind. Es finden sich darunter ein Fall von Epitheliom der Hornhaut, ein Fall von orbitaler Meningocele, sowie mehrere Fälle von schweren intraocularen Blutungen nach operativen Eingriffen.

3) **Vergleichung der Läsionen der Netzhaut und der andren Organe bei Retinitis albuminurica,** von Opin und Rochon-Duvigneaud.

Verff. haben sich zur Beantwortung im Wesentlichen zwei Fragen gestellt: 1. Ist die Erkrankung der Netzhaut-Arterien die Ursache der Veränderungen dieser Membran, oder sind die Arterien nur homolog den andren Elementen der Retina erkrankt?

2. Sind die Gefässveränderungen nur im Auge localisirt oder finden sich auch solche in andren Organen, wo sie analoge Folgen haben wie in der Netzhaut?

Zunächst ergiebt sich, dass die Gefässveränderungen in Form von Endarteriitis sehr verschiedener Grade sich viel häufiger in der Aderhaut finden als in der Netzhaut. Auch die Venen zeigen ähnliche Veränderungen.

Die Läsionen der Netzhaut, die sich hauptsächlich im hinteren Pol des Auges finden und im Allgemeinen mehr in den inneren Lagen der Retina zu suchen sind, bestehen in Oedem, Hämorrhagien und fibrinöser Infiltration. Die Alterationen der eigentlichen Netzhautelemente sind im Allgemeinen nicht destructiver Natur, da in vielen Fällen von starken ophthalmoskopischen Veränderungen die Sehschärfe eine gute ist bezw. sich wieder heben kann. Die Veränderungen der Netzhautgefässe haben trotz ihrer gegen die der Aderhautgefässe zurückstehenden Ausdehnung einen grossen Einfluss auf das Verhalten des Netzhautgewebes, da es sich hier um Endarterien handelt.

Nichtsdestoweniger kann die Alteration des nervösen Gewebes, welches durch die veränderten Gefässe ernährt wird, nicht allein durch Ischämie erklärt werden.

Von andren Organen, in denen nach Veränderungen gesucht wurde, fanden sich ausser der Niere nur das Herz. Der Sehnerv zeigt lediglich secundäre Atrophie.

Weder die Natur der Netzhautveränderungen noch die meist negativen Ergebnisse der Untersuchung des allgemeinen arteriellen Systems geben zur Zeit eine Erklärung für die Pathogenese der Retinitis albuminurica. Man kann sich lediglich einer oder der andren Hypothese anschliessen, von denen einige am Schlusse der Arbeit mitgetheilt werden. Keinesfalls aber kann die Retinitis auf Kosten einer allgemeinen Arteriosclerose gesetzt werden, da, wie oben gesagt, sich ausser in den Nieren in den andren Organen keine histologischen Veränderungen zeigen.

---

4) **Ein Fall von traumatischem Enophthalmus,** von le Roux.

---

5) **Aenderungen des Volumens des gesunden und glaucomatösen Auges unter dem Einfluss verschiedener Molecular-Concentration des Blutes,** von Cantonnet.

Neuere Versuche von Achard und Loeper hatten gezeigt, dass verschiedene in die Circulationswege gebrachte Substanzen sehr schnell im Glaskörper und Kammerwasser erschienen und ebenso schnell verschwanden, wenn die Nierensecretion in Ordnung war. Ist letzteres nicht der Fall, so verweilt die betreffende Substanz länger und häuft sich an.

Im Wesentlichen handelt es sich bei den vorliegenden Versuchen um eine Nachprüfung der obigen. Die Veränderungen der Augenflüssigkeiten wurden bei mehr oder weniger brüsker Modification der Blutmasse studirt. Hauptsächlich kamen Kochsalz, schwefelsaure Soda und Glycose zur Anwendung.

Es ergab sich, dass die Unterbindung des Nierenstiels das Volumen des Auges herabsetzt, dass die subcutanen bezw. intravenösen Injectionen weniger grosse Schwankungen nach als vor der Ligatur verursachen, dass die hypertonischen Injectionen stärker wirken als die isotonischen, die intravenösen mehr als die subcutanen.

6) **Die Theorie der Sciaskopie und mein Sciaskop-Ophthalmometer,** von Wolff.

7) **Behandlung der totalen Trichiasis,** von Cange und Bentanie. Empfehlung des Verfahrens von Dianoux.

8) **Experimentelle Untersuchungen über die traumatische Einwirkung des elektrischen Lichtes auf das Auge,** von Mettey.

Die Schädigungen im bestrahlten Auge des betreffenden Thieres konnten nicht im Licht-percipirenden, sondern nur im leitenden Theil der Netzhaut bezw. des Sehnerven aufgefunden werden. Welche Art von Strahlen des elektrischen Lichtes im Wesentlichen von Einfluss sind, lassen die Experimente offen.

9) **Die chirurgischen Eingriffe bei den Störungen des motorischen Apparates des Auges,** von Landolt.

Eine Zusammenfassung der Anschauungen des besonders auf diesem Gebiete so fruchtbaren Verfassers.

10) **Pulsirender Exophthalmus durch Fibrosarcom ethmoidalen Ursprungs,** von van Duyse.

11) **Glaucomatöse Form der Aderhaut-Tuberculose,** von Dupuy-Dutemps.

In dem beschriebenen Fall zeigte sich zunächst ein Tuberkel in der Maculagegend der Aderhaut. Allmählich wurde auch die benachbarte Netzhaut ergriffen und endlich breitete sich die Affection auf die ganze Ader- und Netzhaut aus. Die Entwicklung erinnerte an die eines intraocularen Tumors mit Netzhaut-Ablösung und heftigen glaucomatösen Zuständen. Zum Schluss kam es zu einer schleichenden Iritis und Enucleation.

12) **Glaucom und Cataract,** von de Lapersonne.

Verf. lenkt die Aufmerksamkeit auf jene Fälle secundärer Drucksteigerung nach der Star-Operation, welche durch Einklemmung der Iris oder Linsenkapsel nicht erklärt werden können. Er erklärt sich als Anhänger der Hypothese, welche eine Störung der tiefen Circulation des Auges annimmt, die ihrerseits eine Art von Oedem des Glaskörpers bedingt. Pathogenetisch ist in solchen Fällen die grössere oder geringere Durchlässigkeit der Nieren. Von diesem Gesichtspunkt aus wird man sich oft vor üblen Zufällen schützen können, wenn man, namentlich bei arterieller Drucksteigerung, bei Oedema fugax, bei Magenstörungen u. s. w., selbst bei negativem Ausfall der Urinuntersuchung mit grosser Genauigkeit die Durchlässigkeit der Nieren mittels Methylenblau und Kochsalzlösung prüft. Ergiebt sich hierbei eine Abweichung von der Norm, so ist der Patient vor der Operation einer speciellen Behandlung zu unterwerfen.

13) **Palpebrale Dermatolyse,** von Terson.

Diesen Namen schlägt Verf. für die unter der Bezeichnung Blepharochalasis bekannte Affection als den prägnanteren vor.

14) **Ueber die durch Iridectomie bedingte Sicherheit der Operation des Altersstars,** von Péchin.

Verf. bekennt sich zum unbedingten Anhänger der Iridectomie bei der Operation des Altersstars. Wenn auch die Operation mit runder Pupille als ideale Behandlung anzusehen ist, so birgt sie doch viele Gefahren, welche man nie voraussehen kann, namentlich wenn man durch eine Reihe von Erfolgen sicher gemacht ist. Daher ist die Iridectomie stets anzuwenden, und zwar, wenn möglich, als präparatorische.

15) **Der durch Verletzung eines Auges hervorgerufene Einfluss auf das andre,** von Sourdille.

Verf. zeigt, dass ein verletztes Auge nicht nur specifische Erscheinungen. wie sympathische Ophthalmie oder Reizung im zweiten Auge hervorrufen kann, sondern dass es gelegentlich in diesem Auge einen Zustand geringerer Widerstandsfähigkeit bedingt, durch den selbst leichte Affectionen unter einem schweren Krankheitsbilde erscheinen.

16) **Experimentelle und histologische Untersuchungen über die Verbrennung des Auges durch Schwefelsäure,** von Villard.

17) **Recidivirendes Orbitalcylindrom,** von Moissonnier.

Der recidivirende Tumor bietet natürlich ähnliche histologische Characteristica wie der primäre, dessen Sitz die Thränendrüse war. Nur weicht er ab in dem Verhältniss der Masse des Bindegewebes zu den Epithelzellen. Letztere finden sich in dem Recidiv in viel höherer Zahl, als in dem primären Tumor, was für eine erhöhte Malignität, d. h. stärkeres und schnelleres Wachsthum, sprechen würde.

18) **Chirurgische Behandlung des paralytischen Schielens,** von de Wecker.

19) **Antwort auf den vorhergehenden Artikel von de Wecker über die chirurgische Behandlung des paralytischen Schielens,** von Landolt.

Die beiden Autoren stehen auf verschiedenen Standpunkten bezüglich der Indication bezw. Nothwendigkeit der Tenotomie des Antagonisten und der Resection des gelähmten Muskels.

20) **Ueber oculäre Hemiplegie,** von Brissaud und Péchin.

21) **Subconjunctivaler Cysticercus,** von Terrien.

Die Frage, ob ein Taenien-Ei auf andrem als dem Darmwege in die Conjunctiva gelangen könne, z. B. durch ein Trauma, wo das Embryon alsdann frei würde und in das Gewebe hineinwandre, konnte auch in diesem Falle mangels jeder Anamnese nicht gelöst werden.

22) Tuberculöse Iridocyclitis, von Moissonnier.

Die tuberculöse Iridocyclitis tritt unter zwei Formen auf. Bei Kindern findet sich meist ein akut entzündlicher Process, während bei Erwachsenen der Verlauf ein subakuter reactionsloser ist. Es findet sich dann entweder ein Pseudotumor an einem Punkte des Ciliarringes oder eine massive Iridocyclitis mit Verlegung des vorderen Segmentes. Niemals fehlt eine Herabsetzung des intraocularen Druckes und stets tritt eine Perforation nahe dem Limbus ein. Wenn auch alle Häute des Auges ergriffen sind, so ist der hauptsächlichste Sitz der Infiltration im Corpus ciliare und der Iris zu suchen.

Verf. steht auf dem Standpunkt, dass die Tuberculose des Uvealtractus stets eine secundäre ist, wenn sie auch in ihrem klinischen Verlauf und ihren Begleitumständen als primäre imponiren kann. Zur Stütze der nicht sicheren Diagnose bildet das Tuberculin ein werthvolles Mittel. Die Prognose ist eine schlechte und die Enucleation stets wie bei einem malignen Tumor geboten, um einer Generalisation vorzubeugen.

(Diese Schlussfolgerung stimmt nicht ganz mit der Ansicht des Verf.'s über die stets secundäre Natur der ocularen Tuberculose. Ref.)

---

23) Augencomplicationen während der Lactation, von Bistis.

Die während der Periode starker Milchsecretion beobachteten Fälle von Neuritis optica werden meist mit einer bestehenden Anämie in Verbindung gebracht. In einigen Fällen war letztere jedoch nicht nachzuweisen, und die Theorie, dass die Neuritis durch Auto-Intoxication zu Stande käme, gewinnt dadurch an Wahrscheinlichkeit. Verantwortlich wären dann gewisse eiweissartige Substanzen, die während der Lactation frei würden.

---

24) Die Wirkung des Nicotins auf das oberste Cervicalganglion, von Cosmettatos.

Die Experimente haben ergeben, dass eine direct auf das Ganglion aufgebrachte Nicotinlösung sofort eine Lähmung dieses Centrums ohne vorhergehende Reizung herbeiführt. Am Auge bemerkt man reichliche Thränensecretion, Erweiterung der Pupille, Verlängerung der Nickhaut und starke Erweiterung der Gefässe.

Auf die Zellen selbst des Ganglion wirkt das Nicotin im Sinne einer vorübergehenden Chromatolyse.

---

25) Nachruf auf Prof. Gayet.

---

26) Wer hat zuerst experimentell die Umkehrung der Netzhautbilder bewiesen? von Nuel.

Die Antwort auf die Frage lautet: Descartes.

---

27) Congenitale Syphilis des Auges, von Lagrange und Aubaret.

---

28) Beitrag zur histologischen Untersuchung der nach Paracentese der Hornhaut entstehenden Narben, von Villard und Delord.

---

29) Traumatische Hysterie des Auges, von Teillais.

Zunächst treten die Sehstörungen, sei es unmittelbar, sei es erst einige Zeit nach dem erlittenen Trauma, in die Erscheinung. Sehr bald zeigen sich auch allgemeine Symptome, welche für die Natur der Neurose sprechen.

Dabei hat die Art des Trauma keinen Einfluss, vielmehr sind sowohl die speciellen Symptome des Auges, wie die der andren Organe die gleichen, wie bei idiopathischer Hysterie. Das grösste Gewicht ist auf die Anamnese zu legen, da bekanntlich selbst hochgradige Amblyopie dem Patienten lange Zeit entgehen kann. Da die Dauer der hysterischen Amblyopie ebenso wie die der Heilung schwer vorhergesagt werden kann, da oft genug Recidive auftreten, muss mit der endgültigen Festsetzung von Ersatz-Ansprüchen vorsichtig verfahren werden.

30) **Eine atypische Form der Augentuberculose,** von Mouthus.

Es handelt sich um eine Tuberculose der Sklera ohne alle Betheiligung der Iris. Die vollständige Heilung wurde durch Excision und Cauterisation mit Erhaltung des Sehens erzielt. Die Diagnose war durch positive Impfresultate gesichert.

31) **Ophthalmometrische Untersuchungen,** von Baslini.

32) **Mydriasis à bascule,** par Frenkel.

Verf. versteht hierunter die bei uns als „springende Mydriasis" bezeichnete Affection. (Nicht beendet.) Moll.

IV. Recueil d'ophtalmologie. 1904. Februar—Mai.

1) **Ueber die Drehbewegungen des Auges,** von Delage.

Eine grosse experimentelle und rechnerische Arbeit, die im Auszug nicht wiederzugeben ist.

2) **Die Prognose gewisser Allgemeinkrankheiten nach ihren Augensymptomen,** von de Micas.

Die Arbeit bringt nichts Neues. In einzelnen Folgerungen dürfte Verf. zu weit gehen, wie wenn er z. B. eine syphilitische Erkrankung für prognostisch besonders ungünstig hält, wenn in ihrem Verlauf eine Iritis auftritt. — Erwähnenswerth ist die Angabe aus der Literatur, dass von 45 an Retinitis albuminurica leidenden Kranken nur drei nach 4 Jahren noch lebten.

3) **Congenitale Aniridie,** von Galezowski.

Im Anschluss an 3 Fälle von congenitaler, zum Theil familiärer Aniridie bespricht Verf. die Theorien ihres Zustandekommens. Abgesehen von der alten Ammon'schen Hypothese der Entwicklungshemmung wird die Missbildung häufig auf intrauterine Erkrankungen des Auges zurückgeführt. Verf. geht von der Thatsache aus, dass der nicht vascularisirte Theil der secundären Augenblase im 6.—7. Monat verschwindet und so die Pupille bildet. Er stellt sich vor, dass in der Gefässschicht der den vorderen Theil der Linse begrenzenden Membran Entwicklungs-Störungen eintreten und dadurch auch der der Gefässschicht aufliegende äussere Theil der Membran zur Atrophie kommt. Hierdurch ist Aniridie gegeben.

4) **Ueber den Werth der Diagnose von Augenleiden,** von Galezowski.

Eröffnungsvorlesung.

5) **Ein Fall von Correction von Astigmatismus bei einem Aniso-**

metropen mit Sicherstellung des binocularen Sehens mit Hilfe des Rémy'schen Diploskops, von Vallet.

---

6) **Keratectomie mit Conjunctival-Bedeckung,** von Mazet.

Um den Stumpf für das Tragen der Prothese geeigneter zu machen, wird vor der Keratectomie die Bindehaut rings um die Hornhaut unterminirt und nach Ausführung der Keratectomie zugleich mit den Hornhauträndern gefasst und durch senkrechte Nähte geschlossen. Hierdurch ist jeder Reiz der Cornea durch die Prothese ausgeschlossen, sowie die Narbe eine festere.

---

7) **Behandlung der Trichiasis des Oberlids durch Tarsomarginoplastik,** von Villard. Moll.

V. Annales d'oculistique. 1904. März—September.

1) **Ptosis-Operation,** von Parinaud.

Das bereits im Jahre 1897 veröffentlichte Verfahren besteht im Wesentlichen darin, dass ein starker, doppelt armirter Faden unter dem Musc. rectus superior hindurch geführt und mit beiden Nadeln in der Haut des Oberlids ausgestochen wird. Die so gebildete Schleife bringt nach vorhergehender Präparation den oberen Rand des Tarsus mit dem Muskel in Verbindung und zur Verwachsung. Die Function ist eine gute.

---

2) **Mechanismus der Accommodation,** von Tscherning.

Die Helmholtz'sche Theorie von der Accommodation ist experimentell nicht zu beweisen. Denn die Probe, dass die Gleichgewichtslage der Linse ihrem Accommodations-Zustande entspricht, was nach der Theorie von Helmholtz der Fall sein müsste, ergiebt z. B. beim todten Auge, dass die Linse, die hier keinem Zuge ausgesetzt ist und wo die Zonula sicher entspannt ist, sich nicht im Accommodations- sondern im Ruhezustand befindet.

Genaue Messungen, die ein Schüler des Verf.'s, Besio, mit dem Ophthalmophacometer gemacht hat, ergeben, dass sich die Veränderungen bei der Accommodation zu $^{6}/_{10}$ auf die Vorderfläche, zu $^{4}/_{10}$ auf die Hinterfläche der Linse vertheilen. Die Abplattung der Vorderfläche nach dem Aequator zu ist eine stärkere bei der Accommodation, als im Ruhezustande und fällt um so mehr auf, als sich das Centrum vorbuckelt. In Dioptrien ausgedrückt beträgt die Differenz zwischen Centrum und Rand etwa 3 D. — Diese Messungen konnten bestätigt werden in einem Falle von Aniridie, wo die sonst bei der Accommodation eintretende Pupillenverengerung nicht störte.

Nach Verf. liegen die mechanischen Verhältnisse der in Betracht kommenden anatomischen Theile so, dass bei Contraction des Ciliarmuskels die Zonula gespannt wird und die Vorderfläche der Linse in obengenanntem Sinne verändert.

Wie kommt die Veränderung ihrer Hinterfläche zu Stande?

Die Verbindung des Glaskörpers mit dem Ciliarkörper ist eine derartige, dass man fast sagen könnte, der Ciliarmuskel nähme seinen hinteren Ursprung vom Glaskörper, und zwar sowohl mit seinen Radiär- wie den Longitudinalfasern. Hiernach kommt es bei Contraction des Muskels zu einem Vorwärtsziehen der vorderen peripheren Theile des Glaskörpers.

Die Abplattung der Vorder- und Hinterfläche der Linse gegen den Rand zu kommt nun zu Stande dadurch, dass die Linse eingeschlossen ist in ihre Kapsel, deren Vordertheil durch die Zonula nach hinten gezogen

wird und deren Hintertheil dem nach vorn drängenden Glaskörper folgen muss. So begreift man auch die Vorbuckelung der centralen Theile der beiden Linsenflächen, namentlich der hinteren. Denn hier wird der Glaskörper nicht durch die Action des Ciliarmuskels beeinflusst und ausserdem ist seine Resistenz durch den Cloquet'schen Kanal herabgesetzt.

Einige weitere Gründe für die Richtigkeit dieser Accommodationstheorie sind im Original nachzulesen.

---

3) **Die Netzhautleistung als Function der Zeit,** von Broca und Sulzer.

---

4) **1. Operation des Nachstars, 2. Ueber die Wirkung des heissen Wassers auf die Hornhaut bei Infiltraten desselben,** von Manolesco.

Was die zweite Arbeit betrifft, so ist die Technik eine sehr einfache: Nach Cocaïn-Anästhesie wird zweimal täglich durch 5—10 Minuten 70- bis 80grädiges Wasser auf die Hornhaut geträufelt. Die Reaction besteht, bei Infiltraten mit Pannus, in starker Hyperämie, welche nach 3—5 Stunden vorübergeht. Verf. verspricht sich von der so hervorgerufenen Leucocytose und Steigerung der Circulation eine gute Wirkung auf die Infiltrate. Er hat namentlich bei Keratitis parenchymatosa gute Resultate gesehen.

---

5) **Stereoskopie und Projection,** von Parinaud.

---

6) **Glaucom mit intermittirenden Krisen und seine Behandlung,** von Abadie.

Verf. hat in vielen Fällen, in denen die sog. Prodrome (Schmerzen, farbige Ringe, Nebel) nur mit Mioticis behandelt worden waren, einen traurigen Ausgang der Krankheit beobachtet. Dagegen wurden die Kranken geheilt, wenn sofort die Iridectomie gemacht wurde.

---

7) **Stereoskopie und Projection,** von Parinaud.

---

8) **Ueber die Verletzung der Nerven der Orbita in ihrem intracraniellen Verlauf durch Kopfschüsse,** von Ferron.

Die meisten Kopfschüsse enden unmittelbar tödtlich, so dass es schlechterdings unmöglich ist, über die Verletzung der einzelnen Nerven etwas auszusagen. Nur Schüsse, welche den vorderen Theil des Schädels treffen, setzen gelegentlich Nervenverletzungen, die zur Beobachtung gelangen. Bei Weitem die meisten Läsionen der Nerven aber sind durch indirecte Gewalt, wie Knochensplitter und Blut-Ergüsse, bedingt.

---

9) **Ueber Iridotomie,** von Manolesco.

Verf. empfiehlt wiederholt die Iridotomie an Stelle der Iridectomie bei der Cataract-Operation. Die Entleerung der Linsenmassen geht ebenso gut von Statten und man erhält eine kleinere, regelmässigere und dem Sehen günstigere Pupille.

---

10) **Neues Verfahren zur Bestimmung der Refraction,** von Holth.

Die Beschreibung der vom Verf. Skiaskineskopie genannten Methode muss im Original nachgelesen werden.

11) **Behandlung der Trichiasis des Oberlids durch Tarsomarginoplastik,** von Villard.

Das namentlich für Fälle von Trichiasis ohne starke Einwärtskehrung des Knorpels erdachte Verfahren besteht darin, dass ein Lappen, aus der vor den Cilien liegenden Lidhaut gebildet, eingepflanzt wird in die Lücke, welche durch einen hinter den Cilien geführten Intermarginalschnitt geschaffen worden.

Für die mit starker Verkrümmung des Lidknorpels einhergehenden Fälle bleiben die Verfahren zu Recht bestehen, welche den Knorpel selbst angreifen.

---

12) **Die Kehrseite der Medaille für das Jequiritolserum,** von de Wecker.

Die nicht ganz unpersönlich gehaltene Erörterung läuft auf eine Empfehlung des zuerst empfohlenen Jequirity hinaus.

---

13) **Neues Verfahren zur Correction des Epicanthus,** von Rogman.

Im Original zu studiren. Ohne Abbildung nicht kurz zu beschreiben.

---

14) **Glaucom nach Star-Operation,** von Wicherkiewicz.

Die nach der Star-Operation beobachteten Fälle von Drucksteigerung sind im Allgemeinen als Secundärglaucom und nicht als Aeusserungen eines primären Glaucoms aufzufassen. Die in Rede stehenden Fälle von Secundärglaucom verdanken ihre Entstehung einer Verlegung des Iriswinkels und damit einer Störung der Excretion. Die Ursache hierfür bildet entweder ein Fehler der Operationstechnik oder eine postoperative Iritis, oder die starke Retraction eines Nachstares nach der Discission.

---

15) **Die Pathogene der spontanen Netzhaut-Ablösung,** von Gonin.

Verf. weist durch drei Fälle nach, dass die Ursache der spontanen, nicht traumatischen Netzhaut-Ablösung in einem Zug des Glaskörpers mit folgendem Riss der Netzhaut zu suchen ist. Dieser Vorgang hängt wahrscheinlich ab von disseminirten Herden von Chorioretinitis im vorderen Abschnitt des Bulbus.

---

16) **Neues Verfahren einer Moulage der Augenhöhle,** von Coulomb.

Das Verfahren hat den Zweck, eine Moulage der Orbitalhöhle nach Enucleation oder partieller Resection des Bulbus zu gewinnen. Es gestattet Kranken, die sich nicht direct eine Prothese anpassen lassen können, eine solche nach dem Muster der Moulage anfertigen zu lassen.

---

17) **Radical-Behandlung der Dacryocystitis nasalen Ursprungs,** von Aubaret.

Das Princip der Behandlung besteht darin, dass durch Resection eines Theils der inneren Wand der Canalis lacrymalis eine Oeffnung geschaffen wird, durch welche eine gute Drainage der ihres Inhalts beraubten Thränensackgrube gewährleistet wird. Im Uebrigen verläuft die Operation wie die gewöhnliche Exstirpation des Thränensackes.

---

18) **Secundär-Glaucom nach Extraction der Linse,** von Dupuy-Dutemps.

Wenn auch die Aetiologie des nach der Star-Operation, oft erst nach längerer Zeit, eintretenden Secundär-Glaucoms in vielen Fällen dunkel ist; so sind doch zwei Hauptursachen festzustellen. Zunächst ist es die totale Ver-

löthung der Kapsel mit der Iris, wie sie nach der einfachen Extraction und nachfolgender Discission gelegentlich beobachtet wird. Die zweite Ursache ist in der Einheilung der Iris oder Linsenkapsel in die Hornhautwunde zu suchen.

19) **Verknöcherung der Linse,** von Aubineau.

20) **Bemerkung über congenitale Aphakie,** von Toufesco.

21) **Ueber wandernde Episcleritis,** von Roux.

22) **Nekrolog auf Prof. Gayet,** von Frenkel.

23) **Ueber den Zusammenhang von Myopie und Hornhautflecken,** von Frenkel.

Centrale Hornhautflecke haben mindestens in einem Drittel der Fälle eine Myopie progressiven Charakters im Gefolge, die mit Veränderungen des Augengrundes einhergeht. Sind beide Augen mit Hornhautflecken behaftet, so ist auch die Myopie meist doppelseitig; während bei einseitigen Flecken bald das befallene Auge, bald das andre kurzsichtig wird, je nachdem dieses oder das andre zum Sehen in der Nähe verwendet wird. Verstärkend auf die Entwicklung der Myopie wirkt der meist unregelmässige Astigmatismus solcher Augen.

Wie Messungen ergeben haben, handelt es sich nicht um Krümmungsmyopie, sondern um Axenverlängerung des Auges. Die Sehschärfe, welche an sich schon durch die Hornhautflecke verringert war, geht im Laufe der Myopie und ihrer Folgen natürlich noch mehr zurück. Die Pathogenese dieser erworbenen Myopie ist in der durch Herabsetzung der Sehschärfe bedingten Annäherung der Objecte zu suchen.

Was die Frage anbelangt, ob die Accommodation oder die Convergenz ätiologisch in Betracht kommt, so scheinen die Fälle von einseitigen Flecken und einseitiger Myopie der angestrengten Accommodation die Schuld zu geben.

Diese Erwägungen legen dem Arzt die Pflicht auf, den so häufigen phlyktänulären Entzündungen eine besonders sorgsame Behandlung angedeihen zu lassen.

24) **Ein Lehrstuhl für Augenkrankheiten am alten chirurgischen Collège zu Montpellier,** von Truc und Cohu.

Aus der Studie ergiebt sich, dass bereits im Jahre 1788 in Montpellier Seneaux specielle Vorlesungen über Augenheilkunde gehalten hat.

25) **Behandlung der Iritis durch subconjunctivale und temporale Injectionen,** von Roy.

Verf. empfiehlt zur Behandlung der specifischen Iritis subconjunctivale und temporale Injectionen von Sublimat und Cocaïn in Verbindung mit der gewöhnlichen Behandlung. Namentlich die Dauer der Krankheit soll abgekürzt werden, und die ciliaren und periorbitalen Schmerzen schnell nachlassen. Bei rheumatischer Iritis wird, statt Sublimat, Lithion angewendet. Moll.

VI. Revue générale d'ophtalmologie. 1904. Nr. 3—5.

1) **Schanker der Bindehaut,** von Rollet.

Mittheilung eines Falles, bei dessen Besprechung die Charakteristica der

Affection aufgezählt werden. In erster Linie sind hierzu zu rechnen: Induration, Chemosis und indolente Drüsenschwellung.

2) **Augenhygiene in den Communalschulen zu Montpellier,** von Truc und Chavernac.

Die bekannten Grundsätze der Hygiene, wie sie der Schularzt überwachen soll, scheinen in den betreffenden Schulen gut beobachtet zu werden. Moll.

VII. l'Ophtalmologie provinciale. 1904. Nr. 1.

1) **Ueber das Schielen,** von Dr. F. Cosse in Tours.

Die Arbeit behandelt die verschiedenen Theorien, die über die Pathogenese des Schielens aufgestellt sind.

2) **Zur Differential-Diagnose der Conjunctivitis und der Iritis,** von Dr. Lacaussade in Alençon.

Wird die Iritis nicht unmittelbar nach ihrem Auftreten durch Atropin bekämpft, so treten sehr schnell Verwachsungen der Iris mit der vorderen Linsenkapsel auf, die schwere Nachtheile für die Sehkraft des betroffenen Auges nach sich ziehen können.

3) **Schwierigkeiten bei der Diagnose des Glioms der Netzhaut,** von Dr. Gendron in Lorient.

Nach der Ansicht des Verf.'s giebt es keine Pseudogliome, wie Wintersteiner sie benannt hat. Entweder ist ein wirkliches Gliom vorhanden, oder die Diagnose ist falsch gestellt, und es handelt sich um eine andre Erkrankung des Auges. Besteht in der That eine Neubildung, so kann die Enucleation allein den Kranken retten.

Nr. 2.

Ein Fall von erworbener Ptosis entzündlichen Ursprunges, durch die Motais'sche Operation geheilt, von Dr. Gendron in Lorient.

Nr. 3.

1) **Das neuro-paralytische Augensyndrom,** von Prof. v. Lapersonne.

Verf. schlägt vor, diese von Mettey angegebene Bezeichnung an Stelle von Keratitis neuroparalytica einzuführen, da bei der Erkrankung nicht allein die Hornhaut, sondern das ganze Auge betroffen ist. Das Hauptsymptom ist die Aufhebung der Sensibilität, die sich im ganzen Gebiete des Trigeminus bemerkbar macht.

2) **Zur Aetiologie des Schielens,** von Dr. F. Cosse in Tours.

Die hereditäre Belastung in Form von Nerven-Erkrankungen in der Familie, die hereditäre Lues, der Strabismus, welcher bei nahen Verwandten beobachtet wurde, und die angeborenen Refractionsfehler, wie Myopie, Hypermetropie und Astigmatismus, können in erster Linie als Ursache des Strabismus angesehen werden. In zweiter Linie kommt dann ätiologisch ein Entwicklungsfehler in Betracht, vor allem der Strabismus, der in Folge von Krämpfen im Kindesalter auftritt, und dann das Schielen, das sich nach mangelhaftem binocularen Sehen bemerkbar macht. Fritz Mendel.

VIII. The Ophthalmic Review. 1904. März.

1) **Ulceration der Cornea in Folge von Infection mit Bacillus pyocyaneus**, von Angus Mc Nab.

Bericht über einen Fall aus der Prof. Axenfeld'schen Klinik in Freiburg. Nachweis des Infections-Erregers. Es handelt sich um sehr seltene — ausserdem noch 3 Fälle beobachtet — und meist sehr schwere Infectionen.

April.

Der Accommodations-Mechanismus, von M. Tscherning.

Entgegnung auf den Artikel Grossmann's. (Vgl. dieses Centralblatt.)

Mai.

Ein Fall von recidivirender Oculomotorius-Lähmung, von Werner in Dublin.

Bei einem 20jährigen Mädchen, das seit früher Kindheit an periodischen Anfällen von Kopfschmerz litt — anscheinend typischer Hemicranie — waren in den letzten 3 Jahren Lähmungs-Erscheinungen im Gebiet des rechten Oculomotorius, zugleich mit den Kopfschmerz-Anfällen aufgetreten.

IX. The Annals of Ophthalmology.

1) **Sympathische Ophthalmie**, von Ramsay in Glasgow.

Referat über den gegenwärtigen Stand der Frage.

2) **Der Einfluss der Resection der Cervicalganglien des Sympathicus bei Glaucom**, von Wilder in Chicago.

Verf. giebt zunächst einen Bericht über 7 Fälle von Sympathectomie aus seiner eigenen Praxis, sowohl chronisch entzündlichen, wie einfachen Glaucoms. Die Resultate waren sehr verschieden — in 2 Fällen muss wohl eine deutliche Besserung zugegeben werden — und werden durch die Abbildung zahlreicher Gesichtsfeldschemata illustrirt. Bemerkt sei noch, dass die mikroskopische Untersuchung der herausgeschnittenen Ganglien eine vermehrte Pigmentirung (der Ganglienzellen) und unregelmässige Form ergeben hat, gelegentlich auch Vacuolenbildung und reiche Vascularisation.

Den Schluss der Arbeit bilden die Ergebnisse einer Umfrage bei zahlreichen Augenärzten über ihre Erfahrungen mit der Sympathectomie beim Glaucom; es wird noch über 61 Fälle berichtet.

3) **Arteriosklerose in Beziehung zu gewissen Erkrankungen der Netzhaut und des Sehnerven**, von Bull in New York.

Zusammenfassende Arbeit ausschliesslich referirenden Charakters.

4) **Ein Fall von Mikrophthalmus mit Orbitalcysten**, von Zentmayer in Goldberg.

Ausführliche, durch 6 Abbildungen erläuterte makroskopische und mikroskopische Beschreibung. In beiden nur unvollkommen entwickelten Augen ist die Neigung zu cystischen Veränderungen nachweisbar, sowohl durch makroskopisch sichtbare Cysten, wie cystische Veränderungen in den Augenhäuten. Von besonderem Interesse war der Nachweis cystischer Hohlräume in der Nervenfaserschicht und die Anwesenheit von Netzhaut-Elementen in den Wandungen der grossen Cysten.

5) **Blastomycosis des Auges, insbesondere der Augenlider,** von A. Wood in Chicago.

Verf. theilt zunächst einen Fall dieser selten, bisher fast nur in Amerika beobachteten und von amerikanischen Aerzten beschriebenen Affection mit. Bei einem 14jähr., im Uebrigen gesunden Mädchen war am linken Unterlid ein gerstenkornartiges Knötchen aufgetreten, das zu einer Schorfbildung führte. Unter dem Schorfe eine eiternde Wundfläche. Unter Zunahme des Knötchens wurde die umgebende Haut roth und dick, der Lidrand zerstört, die Conjunctiva roth, geschwollen, granulirt.

Durch bakteriologische und mikroskopische Untersuchung eines excidirten Stückchens wurde die Diagnose einer blastomycetischen Dermatitis gestellt. Verf. theilt noch die Krankengeschichten 8 fremder Beobachtungen mit.

---

6) **Unsere gegenwärtigen Kenntnisse über den Aufbau des cerebralen Sehapparates im Lichte der Neuron-Theorie,** von Gamble (Chicago). Arbeit rein referirenden Inhalts.

---

7) **Ein Fall, der das Unzulängliche der gegenwärtigen Methoden zur Erkennung entfernter Farbensignale illustrirt, nebst einigen Verbesserungsvorschlägen,** von Oliver (Philadelphia).

Betrifft einen 38jähr. Eisenbahnangestellten, dem es auffiel, dass er bei nebligem Wetter u. s. w. die Signalfarben unsicher erkannte. Als Ursache konnte Verf. ein relativ centrales Scotom nachweisen (Tabak).

---

8) **Keratoconus,** von Griffin-Lewis (Syracuse). Referat.

---

9) **Die Nothwendigkeit einer jährlichen Untersuchung der Schulkinder bez. Hals, Nase, Ohren, Augen,** von Frank Allport (Chicago).

---

10) **Ein historischer Ueberblick der chirurgischen Star-Behandlung,** von Brown (Philadelphia). Loeser.

X. The Royal London Ophthalmic Hospital Reports. 1904. Juni.

1) **Ueber Retinitis albuminurica bei jungen Individuen und die relative Häufigkeit von juveniler interstitieller Keratitis bei den beiden Geschlechtern,** von E. Nettleship.

Bei 31 von 41 ophthalmoskopisch untersuchten Fällen von interstitieller Nephritis fanden sich Retinitis oder multiple Netzhaut-Blutungen. Unter 50 an parenchymatöser Nephritis Leidenden fand sich nur in 7 Fällen Retinitis, während 43 normalen ophthalmoskopischen Befund boten. Ueberraschend ist das Ergebniss, dass das weibliche Geschlecht unter den vom Verf. beobachteten Fällen von interstitieller Nephritis im jugendlichen Alter stark überwiegt.

---

2) **Beobachtungen über die Prognose und den diagnostischeu Werth der Retinitis diabetica,** von Nettleship.

Von 48 Fällen sind vom Auftreten der Retinitis an im ersten Jahre 9 gestorben, mehr als $^2/_3$ lebten länger als 2 Jahre. Die diabetische Netzhaut-Erkrankung hat also nicht die üble Bedeutung wie die Retinitis albuminurica.

---

3) **Primärer Schanker der Conjunctiva und Keratitis interstitialis,** von E. Treacher Collins.

$3^1/_2$ Jahre nach dem Auftreten des Primäraffectes am Unterlid entwickelte sich eine Keratitis interstitialis desselben Auges.

---

4) **Die Innervation der Pupille,** von Herbert Parsons.
Ausführliche Arbeit ausschliesslich referirenden Inhals.

---

5) **Thrombose der Vena centralis retinae,** von George Coats.
Verf. hat 4 Fälle von Thrombose der Centralvene mikroskopisch untersucht. Im ersten Falle, wo das typisch-klinische Bild einer Thrombose der Vena centralis vorlag und der in Folge eines schweren, 14 Tage nach dem Beginne des Leidens auftretenden Glaucoms zur Enucleation kam, wurde kein Thrombus in der Vene gefunden, sondern nur eine starke Verdickung der Intima. Allerdings war ein kleines Stück des Venenlaufes — am Sehnervenaustritt — in Folge ungeeigneter Schnittführung der Untersuchung entzogen. In den übrigen drei Fällen wurden Thromben — z. Th. schon organisirt — aufgefunden. Bezüglich der genaueren Ergebnisse der mikroskopischen Untersuchung, die an 14 Figuren erläutert werden, muss auf das Original verwiesen werden. Loeser.

XI. New York eye and ear infirmary reports. 1904. Januar.

1) **Behandlung von verschiedenen Formen von Ptosis durch partielle Resection des Tarsalknorpels,** von E. Gruening.
Verf. hat 12 Fälle mit Erfolg operirt. Alle Formen der Ptosis sind durch diese einfache Operation günstig zu beeinflussen.

---

2) **Silberdepots in der Epithelschicht der Cornea,** von John E. Weeks.
Bericht über 2 Fälle, wo im Anschluss an die Application von Arg. nitr. — das eine Mal Touchiren eines Ulcus, das andre Mal Instillation von Arg. nitr.-Lösung nach einer Pterygium-Operation — schwarzgraue Hornhauttrübungen zurückblieben. Die Untersuchung der abgekratzten Partien ergab, dass es sich um die Einlagerung metallischen Silbers handelte.

---

3) **Ein Fall von tuberculöser Iritis,** von W. Hunter.
Es handelte sich um einen typischen Fall der knötchenförmigen Entzündung; etwa 15 rosenkranzartig angeordnete Knötchen waren nachweisbar. (Abbildung.)

---

4) **Amber-gelbe Gläser bei der Untersuchung und Behandlung der Augen,** von Geabrook.
Verf. empfiehlt die gelben Gläser wegen der geringen Beeinträchtigung der Sehschärfe auf der einen Seite, und der starken Absorption der chemisch wirksamsten Strahlen (blau, violett) auf der andren.

---

5) **Ueber die Behandlung einiger Fälle von Netzhaut-Ablösung nach der Dor'schen Methode,** von Marple.
Die Methode besteht in der combinirten Anwendung von Cauterisation der freigelegten Sclera und subconjunctivalen Injectionen einer 20—30% Kochsalzlösung. Verf. sah in drei von ihm behandelten Fällen keinen Erfolg.

---

6) **Sclerose der Nervenfasern nach Netzhaut-Trauma. Ein bisher nicht beschriebenes ophthalmoskopisches Bild,** von Friedenberg.

Verf. beschreibt an der Hand von 3 Abbildungen des Augengrundes 3 Fälle, wo im Anschluss an Verletzungen der Netzhaut durch eingedrungene Fremdkörper oder combinirt mit den nach Blutungen auftretenden degenerativen und Vernarbungsprocessen (Retinitis striata) feine, haarähnliche, weisse, streifenförmige Linien sich zeigten, die nach der ganzen Art ihres Verlaufes und ihrer Anordnung als Nervenfasern anzusprechen sind, in denen Degenerationsprocesse sich abspielen.

---

7) **Der schwarze Fleck in der Macula lutea bei Myopie**, von Ernst Krug. Mittheilung eines Falles. (Siehe Fuchs, Zeitschr. für Augenh. 1901.)

---

8) **Die Krankheiten des Chiasma nerv. optic.**, von Gehrung. Zusammenstellung von 102 Fällen aus der Literatur.

XII. The Post-Graduate. 1904. Nr. 7.

Amblyopie in Folge Opticus-Erkrankung. (Retrobulbäre Neuritis). Behandlung durch Strychnin-Injectionen, von John Roosa (New York). Bericht über 8 Fälle. Loeser.

Vermischtes.

1) Am 9. März 1905 verstarb zu Christiania Prof. Johann Hjort.

Als Sohn des ausgezeichneten, namentlich um das Studium der Hautkrankheiten verdienten Arztes, Dr. Jens Johann Hjort, am 10. April 1835 zu Christiania geboren, studirte er daselbst und war als Hospitalarzt von 1860 an thätig. Im Jahre 1865 machte er eine Reise in's Ausland, auch zu A. v. Graefe, und wurde 1873 Professor der Medicin an der Universität. Von seinen in norwegischer Sprache veröffentlichten Arbeiten erwähnen wir die folgenden: Ueber die Bösartigkeit des Glioms. Ueber Iris-Mangel. Blinden-Statistik Norwegens. Ueber Sehpurpur. Glaucom. Ablösung der Aderhaut. Den Lesern unsres Blattes ist er durch seine Arbeiten über offene Wundbehandlung bei Augen-Operationen, und namentlich bei Star-Operationen, aus den Jahren 1897 und 1898, wohl bekannt.

2) Wilhelm Schulek, geb. 1843 zu Budapest, gestorben ebendaselbst am 14. März 1905.

Schulek studirte in Wien, ging darauf zu A. v. Graefe nach Berlin, war 1867—1872 in Wien Assistent bei F. Arlt und wurde dann Professor der Augenheilkunde zu Klausenburg, 1874 zu Budapest, wo er als Vorstand einer nach seinen Plänen errichteten Augenklinik als Arzt und Lehrer eine bedeutende Thätigkeit entfaltete. Er redigirte das augenärztliche Beiblatt der ungarischen Wochenschrift der Heilkunde und veröffentlichte darin die folgenden Abhandlungen: Ueber Einwärtsschielen. Ueber Kurzsichtigkeit auf Grund der Hornhautkrümmung. Ueber pupilläre Sphinkterektomie. Ueber optische Verhältnisse bei Doppel-Pupillen. Ueber Unterdrückung von Zerstreuungskreisen. Seine wichtigsten Arbeiten sind auch deutsch, im Archiv f. Ophth., erschienen. Ein grosses Verdienst erwarb er sich durch Herausgabe der ungarischen Beiträge der Augenheilkunde, welche in deutscher Sprache abgefasst und ausführlich im Centralbl. f. Augenheilk. referirt sind, und durch welche er eine enge Fühlung zwischen ungarischer und deutscher Wissenschaft zu unterhalten strebte. Freundliche Aufnahme gewährte er

jedem Fachgenossen, der ihn in seiner schönen Klinik zu Budapest besuchte, wenn er nicht leider durch Krankheit, die ihn öfters heimsuchte, behindert war. Wir werden ihm ein ehrendes Angedenken bewahren und wünschen den trefflichen ungarischen Beiträgen ein weiteres Gedeihen.

Bibliographie.

1) Die Nervenzellen der Netzhaut unter physiol. und pathol. Verhältnissen mit besonderer Berücksichtigung der Blendung (Finsen, Röntgen, Radium), von Birch-Hirschfeld. (Münchener med. Wochenschrift. 1904. Nr. 27.) Belichtung eines Auges durch helles Tageslicht während 7 Stunden bei Verdeckung des andren führte zu vermindertem Chromatingehalt und geringer Grössen-Zunahme der Zellen. Erstere Veränderung betrifft die Nissl-Körper und die chromatische Substanz der Zellen der innern und äussern Körnerschicht. (Versuchsthier: meist Kaninchen.) Diese anatomische Veränderung bei functioneller Thätigkeit der Ganglienzellen ist wohl als Ausdruck der chemischen Umsetzung anzusehen. Weiterhin wurde das Verhalten gegenüber den das Physiologische übersteigenden Licht-Intensitäten geprüft. Nach Blendung mit elektrischem Bogenlicht unter Ausschaltung der Wärme und elektrovioletten Strahlen treten dieselben Veränderungen nur in viel höherem Grade hervor. Durch nachfolgende Dunkel-Adaptation gleichen sie sich aus bis zu übernormalem Chromatingehalt. Dauerte die Blendung jedoch länger als einige Minuten, so traten nicht mehr ausgleichbare Erscheinungen auf: Zell- und Kernschrumpfung, Vacuolen im Protoplasma, Zerfalls-Erscheinungen. Ultraviolettes Bogenlicht erzeugt auch bei 6stündiger Blendung keine Netzhaut-Veränderung im linsenhaltigen Kaninchen-Auge. Nach Extraction der Linse, welche, wie auch aus andren Untersuchungen hervorgeht, die ultravioletten Strahlen absorbirt, gelang es durch einstündige Blendung, wieder ausgleichbare Chromatin-Auflösung und Vacuolenbildung bei normalem Kerne zu erzeugen. Finsenlicht wirkte ähnlich, doch genügte der Schutz der Linse nur bei kurzdauernder Blendung. Veränderungen der Netzhaut gehen stets mit solchen entzündlicher Natur am vordern Abschnitt des Bulbus einher, jedoch nicht umgekehrt. Dies ist für die therapeutische Anwendung wichtig. Cataract entstand in keinem Falle. Durch ultraviolettes Licht bedingt sind Schneeblindheit, Blitzblendung und Kurzschluss-Blendung. Blendung durch Sonnenlicht minus ultraviolett hatte localisirte Wirkung zur Folge, machte sehr frühzeitig Pigment-Epithelveränderung und exsudative Chorioiditis, natürlich auch Nekrose der Netzhautzellen in der Mitte der Blendungsstelle, aber keine entzündlichen Erscheinungen am vorderen Bulbus-Abschnitt. Röntgenstrahlen-Blendung führte nach einer Latenz von 13 – 40 Tagen zu starken Lid- und Bindehaut-Entzündungen, Wimperverlust, diffuser Hornhaut-Trübung mit bläschenförmiger Epithel-Abhebung, Iritis. 30—60 Tage nach der Bestrahlung trat Opticus-Atrophie auf. Anatomisch wurde gefunden: Veränderung des Hornhaut-Epithels; Regeneration, Chromatin-Auflösung, Schrumpfung, Zerfall von Kern und Zelle in der Netzhaut; Markscheiden-Zerfall im Sehnerven. Radium ergab im Wesentlichen dieselben Veränderungen wie Röntgenstrahlen. Aus diesen Untersuchungen ergiebt sich das Gebot grösster Vorsicht bei Bestrahlung der Umgebung des Auges mit Ultraviolett, Röntgen, Becquerel, Radium.

Koerber.

2) Cocaïn und Adrenalin (Suprarenin), von Dr. H. Braun. (Berliner Klinik. 1904. Heft 187.) Adrenalin, der neue Bundesgenosse der Local-Anästhesie, wirkt schon in äusserst dünnen Lösungen zusammenziehend auf feinere und grössere Gefässe, so dass eine fast vollständige Blutleere entsteht, bei Anwendung auf Schleimhäute sowohl wie bei Injection. Dadurch unterstützt es die Wirkung der Anästhetica, besonders des Cocaïns, in hohem Maasse und verlängert dieselbe, verhindert auch die schnelle Resorption und vermindert so die toxische Wirkung. Die Maximaldosis beträgt $^1/_2$ mg. Das Mittel ist derart verdünnt anzuwenden, dass auf 1 ccm 0,1 % Cocaïnlösung etwa 3 Tropfen der 1 ‰ Adrenalinlösung kommen. Im Einzelnen werden dann die Vortheile besprochen, welche die Anästhesirungs-Methoden von Schleich, Hackenbruch, Oberst und Bier vom Adrenalin haben.

3) Ueber einen Selbstmordversuch mit Cocaïn. Ein Beitrag zur Kenntniss des Cocaïnismus von Karl Hempel. (Inaug.-Dissert. Leipzig 1904.) Hempel's Patient machte binnen 6 Wochen 2 Selbstmordversuche mit Cocaïn, beim zweiten angeblich mit 2,5 Cocaïn. Er wurde beide Male mit starker Prostration, allgemeinem Tremor, hohem Puls und unstillbarem Durste eingeliefert. Beim ersten Male Pupillen ohne Befund, geringe Ptosis links, beim zweiten Male Pupillen-Differenz, schwache Reaction. Ausserdem bestand ungenaue Orientirung. Motorische Schwäche, Krämpfe, Hypästhesien und Parästhesien. Beide Male trat sehr schnelle Besserung ein. Der Tod tritt gegebenen Falles an Athemlähmung ein. Besonders gefährlich ist die Application des Cocaïns am Kopfe; je weiter vom Gehirn entfernt die Stelle, desto mehr kann man verwenden, besonders wenn dazu Esmarch'sche Blutleere kommt.

4) Ueber die tonische Reaction lichtstarrer Pupillen, von Dr. Roemheld. (Münchener med. Wochenschrift. 1904. Nr. 46.) Roemheld beschreibt einen Fall der seltenen tonischen Reaction lichtstarrer Pupillen — rasche Verengerung bei Accommodations-Convergenz und Orbicularis-Contraction, auffallend langes Verharren in Verengerung und sehr langsame Erweiterung. Im vorliegenden Falle waren beide Pupillen weit, ungleich gross, total lichtstarr. Bei Accommodation, Convergenz und bei forcirtem Lidschluss verengern sie sich relativ rasch maximal, verharren etwa 15 Secunden in diesem Zustand und erweitern sich erst in 3—7 Minuten unter wechselnder Formveränderung zur ursprünglichen Weite.

5) Ueber eine ungewöhnliche Fremdkörper-Verletzung der Orbita, von Dr. Fritz Salzer, Privatdocent in München. (Münchener med. Wochenschrift. 1904. Nr. 25.) Ein Kutscher schlug von unten her nach dem Bauche des Pferdes. Die Peitsche schnellte einen glatten runden Stein gegen das Oberlid eines Tagelöhners, von wo er herabfiel. Nach 6 Tagen Consultation, wobei kleine Lidwunde, Ptosis, Lid- und Bindehaut-Schwellung, Verdrängung des Auges nach aussen-unten gefunden wurde. Die Symptome gingen nur langsam zurück, während sich Eiterung einstellte. Aber der vermuthete Fremdkörper konnte nicht gefunden werden, obschon schliesslich ein Fistelgang bis in die Nähe des Foramen opticum sondirbar war. 17 Tage nach der Verletzung wurde aus der Fistelöffnung ein $1^1/_2$ cm langes Ende eines ledernen Peitschenriemens extrahirt. Heilung. Das tiefe Eindringen des Leders ist durch den Frost am Tage der Verletzung erklärt. Das gefrorene Ende war abgebrochen und mit dem Stein gegen das Auge geflogen.

6) Magnet-Operationen, von Jung. (Münchener med. Wochenschrift. 1904. Nr. 31.) Jung demonstrirt Augenspiegelbild eines Splitters, Sideroskope, von denen er das Asmus'sche vorzieht, und Magnete. In 86 % gelang die Entfernung aus dem Augeninnern.

7) Die Behandlung der Ophthalmie bei Blattern. (Münchener med. Wochenschrift. 1904. Nr. 39.) Bei der Behandlung von 55 Fällen von Augen-Complicationen bei einer Blattern-Epidemie hat sich das Methylenblau geradezu als Specificum erwiesen, da bei seiner Anwendung bei ausgesprochener Conjunctivitis Hornhaut-Affectionen ausblieben, während es bereits bestehende schnell zur Heilung brachte. Wegen dieser prompten Wirkung ist es bei Blattern-Epidemien gegen die geringste Augen-Affection prophylaktisch zu verwenden.

8) Zur Physiologie der Retina, von Klein. (Münchener med. Wochenschrift. 1904. Nr. 38.) Nach Klein's Annahme kommt das Nachbild durch intermittirendes Selbstleuchten der Netzhaut, hervorgerufen durch äusseres Licht, zu Stande. Auch bei Druck auf das Auge im Dunkeln, schwacher Belichtung des geschlossenen Auges und im directen Anschluss an Nachbilder nach vorausgegangener starker Belichtung wird periodische, von der Macula lutea ausgehende Lichtentwicklung beobachtet.

9) Bemerkungen zur Behandlung der Kurzsichtigkeit, von H. Schmidt-Rimpler. (Münchener med. Wochenschrift. 1904. Nr. 38). Verf. steht betreffs der Gläser-Correction der Myopie mehr auf Hirschberg's als auf Sattler's Standpunkt. Bei Myopie unter 2,5 D ist er gegen dauerndes Brillentragen, weil diesen Myopen eine unnöthige und oft schlecht vertragene Accommodation dadurch zugemuthet wird. Zwischen 2,5 und 10 D ist er bei jüngeren Leuten im Ganzen für Vollcorrection, und zwar dauernde, jedoch bei strengster Individualisirung. Die Statistik über Zunehmen ohne und mit Vollcorrection hält er für noch nicht hinreichend ausgedehnt und einwandsfrei. Auch betreffs der Fukala-Operation nähert er sich mehr Hirschberg als Sattler, da er durch späte Ablösungen der Netzhaut, Entzündungen derselben und dicke Glaskörper-Trübungen zu immer grösserer Vorsicht gebracht wurde. Der Procentsatz der Ablösung nach Operation übertrifft den der spontanen. Von seinem Grundsatz, das zweite Auge zu operiren, nachdem das erste ein Jahr gut geblieben, ist er abgekommen. Nur wenn durch Brillentragen entsprechende Existenzbedingungen bei hochgradig Kurzsichtigen nicht zu erreichen sind, kann man die Operation unter Darlegung der Gefahren empfehlen.

10) Eine ungewöhnliche Fremdkörper-Verletzung des Auges, von Dr. Nöldeke, Augenarzt in Meiderich am Niederrhein. (Münchener med. Wochenschrift. 1904. Nr. 31.) Nach Peitschenschlag in das Gesicht fand N. eine $^1/_2$ cm lange Skleralwunde bis fast zur Cornea mit vorgefallener Iris. Abtragung. Naht. Im Verlaufe Glaskörper-Abscess, Enucleation. Im Abscess wurde ein Knoten aus grün-weissem Seidenfaden gefunden. Genese: die Sklera wurde wohl von dem äussersten Ende der Peitschenschnur durchschlagen und beim Zurückziehen klemmte die Sklera den Knoten ein, so dass hinter ihm die Schnur abriss. Koerber.

Um Einsendung von Separatabdrücken wird gebeten (Berlin NW. 26 Schiffbauerdamm).

Verlag von Veit & Comp. in Leipzig. — Druck von Metzger & Wittig in Leipzig.

Centralblatt

für praktische

AUGENHEILKUNDE.

Herausgegeben von

Prof. Dr. J. Hirschberg, Geh. Med.-Rath, in Berlin.

Unter ständiger Mitwirkung der Herren Dr. Ancke in München, Dr. Berger in Paris, Prof. Dr. Birnbacher in Graz, Dr. Brailey in London, Dr. Bruns in Steglitz, Geh. Med.-Rath Prof. Dr. H. Cohn in Breslau, Doc. Dr. Cl. du Bois-Reymond in Berlin, Dr. Czellitzer in Berlin, Prof. Dr. E. Emmert in Bern, Prof. Dr. C. Gallenga in Parma, Dr. Gimsberg in Berlin, Prof. Dr. Goldzieher in Budapest, Dr. Gordon Norrie in Kopenhagen, Dr. Hamburger in Berlin, Prof. Dr. Horstmann in Berlin, Dr. Issigonis in Smyrna, Prof. H. Knapp in New York, Prof. Dr. Krückow in Moskau, Dr. Loeser in Berlin, Prof. Dr. Magnus in Breslau, Major F. P. Maynard, I. M. S. Calcutta, Dr. F. Mendel in Berlin, Dr. Moll in Berlin, Dr. Neuburger in Nürnberg, Dr. Pergens in Brüssel, Prof. Dr. Peschel in Frankfurt a. M., Dr. Purtscher in Klagenfurt, Dr. M. Reich in Petersburg, Med.-Rath Dr. Scheer in Oldenburg, Prof. Dr. Schenkl in Prag, Prof. Dr. Schwarz in Leipzig, Dr. Spiro in Berlin, Dr. Stiel in Köln.

Monatlich ein Heft. Preis des Jahrganges 12 Mark. Zu beziehen durch alle Buchhandlungen des In- und Auslandes und die Postanstalten des Deutschen Reiches.

1905. Neunundzwanzigster Jahrgang. April.

Inhalt: **Original-Mittheilung.** Zur Operation des sympathischen Weichstars nebst Bemerkungen über sympathische Augen-Entzündung von **J. Hirschberg.**

Klinische Beobachtung. Zur Schiel-Messung. Von J. Hirschberg.

Neue Bücher.

Gesellschaftsberichte. Ophthalmologische Gesellschaft in Wien.

Referate, Uebersetzungen, Auszüge. 1) Handbuch der Physiologie des Menschen. Herausgegeben von W. Nagel. — 2) Considérations générales sur les rapports de la pathologie oculaire avec la pathologie générale, par M. Emile Berger.

Journal-Uebersicht. I. A. v. Graefe's Archiv f. Ophthalmologie. LIX. 3. — II. Zehender's Klinische Monatsblätter für Augenheilkunde. 1905. Januar—Februar. — III. Deutschmann's Beiträge zur Augenheilkunde. 1904. Heft 60. — IV. Zeitschrift f. Augenheilk. 1905. XII, 1—4. — V. Die ophthalm. Klinik. 1904. Nr. 20—24. 1905. Nr. 1—2. — VI. La clinique ophtalmologique 1904. Nr. 20—24. 1905. Nr. 1. — VII. L'Ophtalmologie provinciale. 1904. Juli—October.

Vermischtes.

Bibliographie. Nr. 1—15.

Zur Operation des sympathischen Weichstars nebst Bemerkungen über sympathische Augen-Entzündung.

Von **J. Hirschberg.**

Am 26. Januar 1905 kam ein 26jähriges, sehr gebildetes Fräulein von weit her zur Aufnahme, — gesendet von ihrem Hausarzt, der aus meiner Mittheilung im Centralblatt f. Augenheilk. (1899, S. 246 bis 249) Hoffnung für ihre Genesung geschöpft.

Sie hatte früher ganz vortrefflich gesehen, nah und fern. Vor 7 Jahren erkrankte das linke Auge. Sie wurde von einem hervorragenden Fachgenossen in einer Universitäts-Stadt behandelt, der auf diesem Auge Netzhaut-Ablösung mit Erblindung feststellte. Am 31. October 1901 trat akutes Glaucom auf diesem Auge mit mehrtägigem unstillbarem Erbrechen auf. Am 27. November 1901 wurde die Iridectomie verrichtet. Am 28. December 1901 brach plötzlich Entzündung („Iritis") auf dem rechten, bisher ganz gesunden Auge aus, und vernichtete die Sehkraft binnen wenigen Tagen fast vollständig. Als sie sogleich wieder bei ihrem Augenarzt eintraf, fand dieser das Bild der sympathischen Augen-Entzündung. Zahl der Finger auf 1 m! Sofort (4. Januar 1902) Enucleation des linken, lange erblindeten Augapfels. 5monatliche Nachbehandlung mit Jod und Hg sowie mit Kochsalz-Einspritzungen unter die Bindehaut des rechten Augapfels. Sehschärfe hob sich wieder auf $^5/_{10}$.

Patientin kehrte in ihre ferne Heimath zurück. Lichtscheu und Empfindlichkeit blieb dauernd. Die Sehkraft nahm stetig ab. Juni 1902 konnte sie nicht mehr schreiben und war bald ganz blind, bis auf Lichtschein. Zwei Jahre hinter einander machte sie die Hungerkur in Bad Lindewiese durch. Aber das Auge blieb blind. Ihr Augenarzt wollte sie nicht operiren, wie er mir schrieb, da er Schrumpfung des Augapfels befürchtete.

Ich finde Lichtschein und Projection genügend, den Augapfel weich. Bei dem üblichen Probiren mit eingelegtem Sperrer röthet sich das Auge. Hornhaut klar, Vorderkammer eng. Die Iris ist vollkommen entartet; ihr Faser-Relief verstrichen, ihre Hinterfläche vollkommen flächenhaft mit der Linsenkapsel verwachsen. Breite dreieckige Zipfel der ganzen Dicke des Irisgewebes ragen hinein in das Pupillengebiet und verschränken sich zu einer Einheit mit der dicken und harten Kapsel-Auflagerung, die neugebildete, speichenförmige, mit denen der Iris zusammenhängende Blutgefässe bei Lupen-Betrachtung erkennen lässt.

Hätte es sich um ein Kind aus hiesiger Gegend gehandelt, so würde ich die Operation noch um 2—3 Jahre aufgeschoben haben. Aber dem 26jährigen Fräulein, das mit Vater und Gesellschafterin die so weite und anstrengende Reise gemacht und alle Hoffnung auf die Operation gesetzt, konnte ich nicht vorschlagen, noch drei weitere Jahre zu verdämmern. Uebrigens war sie vorzüglich, ruhig und geschickt, und hatte auch bei der schmerzhaften Glaucom-Operation gut gehalten. Somit wurde die Operation beschlossen. Natürlich galt es, erstlich die Regenbogenhaut ganz unberührt zu lassen, um eben die gefürchtete Schrumpfung des Augapfels zu vermeiden; zweitens, die Linsenkapsel gänzlich zu entfernen, um den Austritt der zähen Linsenmassen aus dem so weichen Augapfel zu ermöglichen.

Nach Einträufelung von Cocaïn und Holocaïn wird (30. Januar 1905) der Sperrer eingelegt, oben der Augapfel mit Schloss-Pincette ergriffen und und unten im Lederhautsaum mit grosser Vorsicht und ganz langsam ein

geräumiger Schnitt mit mittlerer Lanze ausgeführt; die vierhakige Kapsel-Pincette in das Pupillen-Gebiet eingeführt, geöffnet und kräftig geschlossen. Das erste Mal gleiten die 4 Haken-Paare ab an der knorpeligen Kapsel; beim zweiten Eröffnen und Schliessen packen sie die Kapsel, reissen sie ein und entfernen ein ausgiebiges Stück derselben, d. h. alles was in der Pupille sichtbar vorliegt. Sofort erweitert sich die Pupille! Linsenmasse beginnt vorzuquellen. Die sorgsam sterilisirte GRIFFIN'sche Spritze wird eingeführt, fördert aber ungemein wenig Linsenmasse heraus. Nunmehr wird Sperrer und Pincette entfernt und mit dem Spatel sanft und allmählich der bei weitem grösste Theil der kleisterartigen Linsenmasse leicht entleert. Die Heilung erfolgte regelmässig. Die Spannung wurde besser. Das Pupillen-Gebiet war bald ganz frei, rother Reflex mit dem Augenspiegel zu erlangen, übrigens nach allen Richtungen gleich gut. Aber Einzelheiten vom Augengrunde konnten nicht erkannt werden, offenbar wegen Glaskörpertrübung. Auch bestand ein Netzhaut-Leiden, dass sich durch einen grossen Ausfall in der Mitte des sonst normal ausgedehnten Gesichtsfeldes kundgab. Somit stieg das Sehen nur auf Fingerzählen bis zur Entfernung von etwa 1,5 m (mit + 8 bis 10 Di). Mit + 12 Di wurden auf 15 cm Buchstaben 20 m erkannt.

Aber die Kranke, welche sich frei bewegen konnte und bei ihrer hohen Intelligenz trotz der geringen Sehschärfe die Gegenstände erkannte, war überglücklich und weit dankbarer, als viele Menschen, denen man durch Star-Operation volle Sehschärfe wiederzugeben in der Lage war. Am 10. April 1905 wurde sie in ihre Heimath entlassen, um noch weiter auflösende Mittel zu gebrauchen.

In diesem Fall sind wir mit einer Operation ausgekommen, — offenbar weil die Kranke so vorzüglich hielt, dass die Linse recht vollständig entleert werden konnte. In einem andren Fall liess sich dies, sogar unter Chloroform-Betäubung, nicht so vollständig erreichen. (Vgl. Centralbl. f. Augenh. 1901, S. 111.) Die Folge war die Nothwendigkeit, eine zweite Operation nachzuschicken, d. h. mit dem KNAPP'schen Messerchen in der Gegend der wieder geschlossenen Pupille Linsenkapsel nebst den angebackenen Rindenmassen zu durchschneiden. Ich bemerke, dass die so gebildete Pupille sich ganz gut gehalten hat. Es sind jetzt vier Jahre seit der Operation verstrichen. Der damals 10jährige Knabe hat die Schule seither besucht, ist allerdings geschont worden, konnte aber gut folgen. Die Sehkraft ist heute wie damals, $^1/_4$ bis $^1/_5$. Gesichtsfeld normal.

Wächst auch die zweite Pupille wieder zu, so muss mitten durch die Iris — nach der Methode von CHESELDEN, jedoch von der Vorderkammer aus, — mit dem KNAPP'schen Messerschen ein Schnitt angelegt werden der eine klaffende Pupille liefert. Dies habe ich bereits in meiner ersten Mittheilung (Centralbl. f. Augenheilk. 1899, S. 249) beschrieben.

Dies Verfahren ist weit sicherer, als einerseits die hierbei von

A. v. Graefe empfohlene Wenzel'sche Star-Ausziehung, wobei das Messer beim Einstich durch Hornhaut, Iris, Linse und beim Ausstich durch Linse, Iris, Hornhaut geführt wird; und das von Schmidt-Rimpler erwähnte Verfahren von G. Critchett, in mehreren Sitzungen einen Tunnel durch die trübe Linse zu bohren: dem erstgenannten Verfahren haftet die Gefahr der Schrumpfung des Augapfels an; dem zweiten das Uebel der Drucksteigerung, welche dann bei der engen und unnachgiebigen Pupille nicht so leicht behoben werden kann.

Ich möchte die Gelegenheit benutzen, um einige Punkte, welche die ebenso räthselhafte, wie wichtige sympathische Augen-Entzündung betreffen,

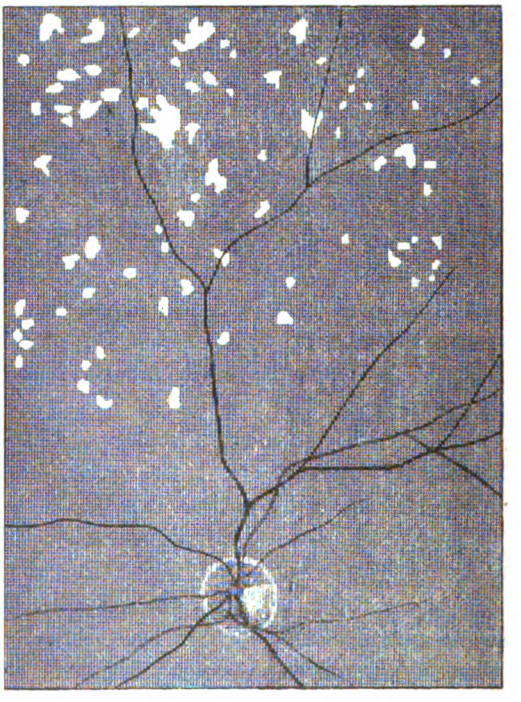

durch kurze Mittheilungen zu erläutern: 1) Im Jahre 1895 (Centralbl. f. Augenheilk., S. 80) habe ich zuerst das Bild der sympathischen Augengrunds-Veränderung beschrieben und abgebildet:[1] es besteht in zahlreichen, kleinen, rundlichen, hellen Herden der Peripherie, die eine entfernte Aehnlichkeit mit den specifischen besitzen; und kommt ebenso auch dem ersterkrankten, verletzten Auge zu.

[1] A. v. Graefe hatte allerdings schon eine Andeutung von chorioiditischen Veränderungen gemacht, so dass ihm, wie in so vielen Dingen, die Priorität zusteht.

Ich finde dies ausnahmslos in jedem Fall, wo der Augengrund noch sichtbar geblieben oder wieder sichtbar geworden.

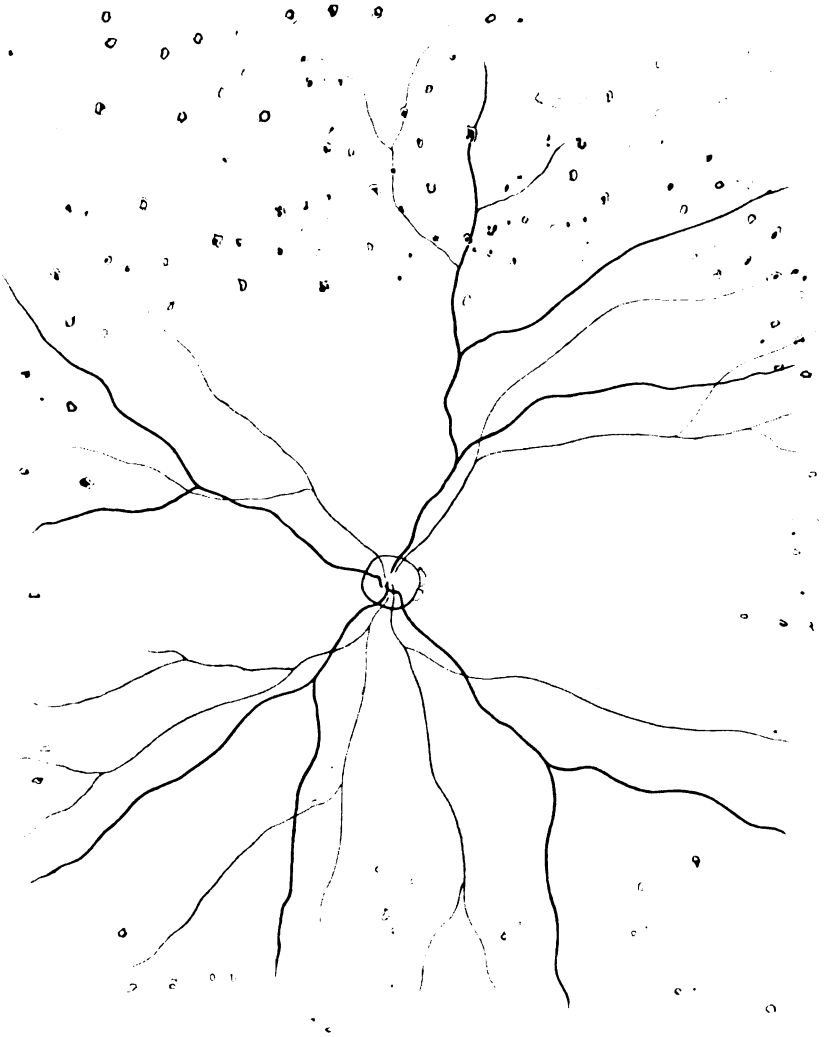

Fig. 2. (U. B. d. r. A.)

Der Fall, den ich damals abgebildet, betraf ein 6jähriges Bauermädchen, das am 16. October 1893 sein linkes Auge mit dem Brodmesser verletzt und am 1. December 1893 mit sympathischer Entzündung des rechten mir gebracht wurde. Ich habe das verletzte Auge nicht entfernt, da es noch sah, und zwar ebenso gut, wie das andre. Das war gewiss richtig. Beide Augen haben sich gehalten.

Im Jahre 1896 hatte sogar das verletzte S = 0,4 für die Ferne; das andre 0,2. 5 Jahre nach Beginn der sympathischen Entzündung fand ich (bei reizlosem Zustand der Augen, lupen-reiner Hornhaut, unregelmässiger Pupille, Fähigkeit beiderseits feinste Schrift zu lesen und normalem Gesichtsfeld), zuerst feinste Pigment-Punkte inmitten der hellen Herde in der Peripherie. Das Kind ist körperlich gesund und kommt gut fort in der Schule.

Im zehnten Jahre nach Beginn der sympathischen Entzündung wurde das vorstehende Bild (S. 101) vom Grund des sympathisirten Auges gewonnen.

Das rechte Auge zeigt durchsichtige Hornhaut. Pupille mittelweit, in der grösseren nasalen Hälfte leicht gezähnelt, in der lateralen rund und etwas beweglich. Von der Regenbogenhaut aus geht ein zartes, bläuliches, spinngewebe-ähnliches Häutchen in das Pupillen-Gebiet hinein. Der grössere Theil desselben ist gut durchleuchtbar; daher der Sehnerven-Eintritt bequem sichtbar. Auf letzterem ist ein zartes Bindegewebs-Streifchen zu bemerken. Die Netzhaut-Mitte ist frei. Nach unten zu, in der Peripherie, sieht man zahlreiche, kleine, rundliche Herde. Dieselben sind aber nicht mehr hell und pigmentlos; sondern stellen meist Pigmentklümpchen, auch Schiess-Scheiben und scheckige Herdchen dar, schon zu Gruppen zusammengedrängt, aber noch nicht pflasterförmig. Links ist das Augengrundsbild jetzt nicht zu gewinnen.

Beiderseits feinste Schrift, wenn auch etwas mühsam; normales Gesichtsfeld. 10. Januar 1905 etwa derselbe Zustand. Die 17jährige arbeitet als Magd ganz fleissig.

Wir haben hier ein neues Beispiel, dass Augengrunds-Veränderungen Jahre lang verfolgt werden müssen, wenn man sie richtig beschreiben will. (Schluss folgt.)

Klinische Beobachtungen.

Zur Schiel-Messung.

Von J. Hirschberg.

Vor Kurzem erhielt ich aus dem Ausland einen Brief, in dem u. a. folgendes stand: „J'ai observé chez vous 1896 votre méthode .... pour mesurer l'écartement des images dans la diplopie. Je ne trouve nulle part exposée cette methode, pas même dans le Graefe-Saemisch."

Nun, meine Beschreibung ist leicht zu finden: 1) Knapp's Archiv IV, 2, September 1875. 2) Brit. med. Journ., 1. Juli 1880. 3) Centralbl. für Augenheilk. 1881, Januar bis März. (Vgl. meine Beiträge zur Augenheilkunde I, S. 46, 1876 und meinen 25jähr. Bericht, S. 59, 1895.) Es wäre also möglich gewesen, über dieses nützliche Verfahren, nach dem ich

Tausende von Prüfungen vorgenommen und wichtige klinische Beobachtungen mitgetheilt, einige Worte zu sagen.

Mit Hilfe dieses Verfahrens lässt sich auch die interessante Frage genauer beurtheilen: Was wird aus unsren Schiel-Operirten — etwa nach dreissig Jahren? Letzthin war ich in der Lage, eine derartige Feststellung zu machen.

Im August 1875 kam ein 21jähr. Kaufmann mit starkem Auswärts-Schielen des rechten Auges (von 15°) nebst Tieferstand (von 10°), lästigem Doppeltsehen und Asthenopie. Links E, rechts My 5 D, S = 1 beiderseits. Die Art des Doppeltsehens ergiebt sich aus den folgenden Zahlen

— 20		0		+ 20		
— 14	+ 10	— 15	+ 10	— 12	+ 6	+ xx
— 11	+ 10	— 15	+ 10	— 12	+ 8	0
— 10	+ 6	— 11	+ 6½	— 8	+ 6	— xx

Am 4. August 1875 wurde die Rücklagerung des rechten äusseren geraden Augenmuskels verrichtet.

In der Mittelstellung	besteht am 5. August 1875	7. Aug. 1875	12. August 1875	17. August 1875	3. Novbr. 1875	wenn das linke Auge fixirt, am 4. Januar 1876	wenn das rechte
0°, 0°	— ½, + 6°	+ 1°	−2½, +2½	— 6, + 4	— 5, + 4	— 5°, + 5°	0

Diese Prüfung ist mit rothem Glase vor dem rechten Auge angestellt. Ohne rothes Glas besteht Einfachsehen im grössten Theil des Blickfeldes. Also ein Auswärts-Schielen von 15° mit 10° Tieferstand ist durch einfache Rücklagerung auf — 5, + 5° vermindert; dieser Rest wird mühelos durch die Fusions-Tendenz überwunden.[1]

Pat. lebte im Ausland und hat in den dreissig Jahren 3 Mal sich mir wieder vorgestellt: 1881, 1894, 1905.

Im Jahre 1881 bestand Einfachsehen. Auch am Blickfeldmesser mit rothem Glas vor dem rechten Auge trat erst bei — 25° geringes Doppeltsehen (— ½, 0) zu Tage. Die Augen stehen ein.

1894 derselbe Zustand.

April 1905 war bei der Blickfeld-Messung, mit rothem Glase vor dem rechten Auge, allenthalben Einfachsehen vorhanden; nur an der linken oberen Grenze (bei — 20, — xx) geringes Doppeltsehen (— 2, + ½°). Kosmetisch ist der Erfolg ganz befriedigend. Die Fixationsprobe zeigt leicht dynamische Divergenz, die Abduction ist nahezu ebenso ausgiebig, wie auf dem linken Auge.

Das linke Auge zeigt E und S = 6/7; das rechte My von 11 D und S = 5/5. Das rechte Auge, welches zum Lesen in den ganzen dreissig Jahren gar nicht gebraucht worden, — denn, weil es ihm in den letzten Wochen

[1] Vgl. meine Beiträge zur prakt. Augenheilk. I. S. 52, 1876. Daselbst sind die Messungs-Ergebnisse ausführlicher mitgetheilt.

auffällt, dass er eigentlich bequemer lesen kann, wenn er das linke Auge schliesst und die Schrift dem rechten Auge stark annähert, ist er gekommen! — hat trotzdem eine starke Zunahme der Kurzsichtigkeit erlitten, von 5 D bis auf 11 D. Dabei ist der rechte Augengrund frei von gröberen Veränderungen der Kurzsichtigkeit. Uebrigens ist der Krümmungs-Halbmesser der Hornhaut gleich für beide Augen (8,1 mm), trotz des Einstellungsunterschiedes von elf Dioptrien. Das finde ich regelmässig.

Unser Büchertisch.

Neue Bücher.

*1. Encyclopédie française d'ophtalmologie publiée sous la direction de MM. F. Lagrange et E. Valude. Paris, Octave Doin, 1905. Tome quatrième. Rapport des affections oculaires avec la pathologie générale-Sémiologie oculaire — Affections générales du globe, par MM. E. Berger, V. Morax, Rohmer. (900 S. mit 71 Figuren im Text.) Wir werden auf diese wichtigen Arbeiten noch zurückkommen. (Vgl. unten S. 107.)

Gesellschaftsberichte.

Ophthalmologische Gesellschaft in Wien. (Bericht von Prof. Elschnig.)

Sitzung vom 18. Januar 1905.

A. Borschke: Einiges zur Theorie der Skiaskopie.

Vortr. studirte folgende Fragen: 1. Welchen Einfluss hat die Form der Lichtquelle auf die Skiaskopie und welche Form ist die zweckmässigste? 2. Was sind die Kriterien der verschiedenen Grade von Ametropie und wie lassen sich dieselben am besten praktisch verwerthen? 3. Wie erklärt sich die Schattendrehung bei Astigmatismus mit schiefen Axen, was für Rückschlüsse dürfen aus dem Vorhandensein derselben gezogen werden? 4. Welche Bedeutung ist der Form und der Grösse des Spiegelloches zuzuschreiben? 5. Kann die sphärische Aberration skiaskopisch bestimmt werden? 6. Welche Bedingungen sind zu erfüllen, um eine möglichst genaue Refraktionsbestimmung zu ermöglichen? Es ist unmöglich, in kurzem Referate auch nur auszugsweise den Inhalt der Beantwortung aller dieser Fragen zu geben, und ich verweise daher auf die schon demnächst erfolgende Publication des Vortr. über dies Thema im Archiv für Augenheilkunde.

Sitzung vom 22. Februar 1905.

I. Primarius Dr. Adler demonstrirt: 1. Einen jungen Mann, bei dem nach Paraffin-Injection in den Nasenrücken behufs Behebung von Sattelnase Paraffin in die Haut der Augen-Lider des rechten Auges eingedrungen, und knorpelharte entstellende Tumoren gebildet hat. Müller warnt auf Grund ungünstiger Beobachtungen vor der Paraffin-Injection im Bereiche der Augen-Lider, da daselbst das Paraffin spontan seine Lage verändern und unangenehme Folgezustände hervorrufen könne. Er wird in der nächsten Sitzung einschlägige Fälle demonstriren.

Elschnig hält die Paraffin-Injection, mit Beobachtung aller nöthigen Kautelen ausgeführt, für völlig gefahrlos. Er hat sogar bei kaum angedeutetem Epicanthus Paraffin in den Nasenrücken injicirt, um das Tragen eines Zwickers zu ermöglichen, mit sehr gutem Erfolge.

2. Eine ältere Frau mit einem circumscripten subretinalen Tumor nahe der Sehnerven-Papille. Da unter Inunctions-Kur der Tumor angeblich kleiner geworden, und auch das Gesichtsfeld sich gebessert habe, hält Vortr. den Tumor für ein Gumma.

Elschnig hält dies für ausgeschlossen, da bei Gummen der Chorioidea immer in der Nachbarschaft ausgebreitete Chorioiditis mit hochgradiger Sklerose der Aderhaut-Gefässe sich findet.

Salzmann erklärt, dass er denselben Fall vor Jahresfrist gesehen, gezeichnet und auch in der Ophthalmologischen Gesellschaft demonstrirt hat. Der Tumor ist seither nicht kleiner, sondern grösser geworden. Er hält an der ursprünglichen Diagnose Sarcom fest.

II. Prof. Königstein zeigt einen Fall, in dem ausgebreitete Binde-Gewebsstränge hinter der Netzhaut offenbar als angeborene Anomalie vorhanden waren.

III. Dr. S. Erdheim hält den angekündigten Vortrag: Topographie der Hypophysis-Geschwülste. Nach kurzem Rückblick auf die normale Topographie und Anatomie der Hypophysis zeigt Vortr. mikroskopische Präparate über Pflaster-Epithelhaufen, die Vortr. in 70 % normaler Hypophysis nahe der oberen Hypophysis-Fläche fand. Die Geschwülste sind Adenome und Adeno-Carcinome, die aus dem drüsigen Vorderlappen der Hypophysis hervorgehen, selten Hypophysis-Ganggeschwülste, aus den erwähnten Platten-Epithelhaufen hervorgehend — Platten-Epithelcysten oder Platten Epithelcarcinome. Vortr. demonstrirt die Präparate von 12 Fällen von Hypophysis-Tumoren, 5 der erst-, 7 der zweitgenannten Art. Das Chiasma kann durch Hypophysis-Tumoren nach oben, vorne oder hinten verdrängt und ebenso wie die Tractus opt. comprimirt, gedehnt und substituirt werden. In seltenen Fällen können die Sehnerven durch den ausgespannten vorderen Bogen des circulus art. völlig durchgeschnürt werden.

In einem Falle von cystischer Hypophysis-Geschwulst am Tuber cinereum kam es zu völliger Amaurose; durch Platzen der Cyste besserte sich das Sehvermögen soweit, dass Patient durch ein Jahr wieder seinem Berufe nachgehen konnte.

Häufig entstehen durch Hypophysis-Tumoren Usuren an der Schädelbasis. Da alle Veränderungen der Sella im Röntgen-Bilde erkannt werden können, gewinnt die Kenntniss derselben für die klinische Beurtheilung der Hypophysis-Geschwülste an Bedeutung. (Ausführliche Publication in den Sitzungs-Berichten der kais. Akademie der Wissenschaften.)

Sitzung vom 1. März 1905.

I. Docent Dr. Sachs stellt eine Frau mit einem seit ca. 2 Jahren sehr langsam zunehmenden Exophthalmus des rechten Auges mit leichter Abblassung der Papille vor. Nach Besprechung aller möglichen Ursachen schliesst Vortr. erstlich die Möglichkeit aus, dass es sich um eine Nebenhöhlen-Affection handeln könne, da während der ganzen Beobachtungs Dauer niemals ein Oedem der Lider oder irgend ein anderes entzündliches Symptom zu beobachten war. Durch Röntgen-Untersuchung war es möglich, eine Verdickung des

Orbital-Daches nachzuweisen. Es handelt sich also um eine Hyperostose oder Leontiasis ossium. Als Ursache wird ein Trauma, das die Patientin vor Jahren am Schädel erlitten, möglicherweise angenommen werden können.

Dr. Schüler demonstrirt die betreffenden Röntgen-Bilder, welche er aufgenommen.

II. Docent Dr. Müller demonstrirt mehrere Fälle, welche die schädlichen Folgen von Paraffin-Injectionen beweisen, sobald Paraffin in das Zellgewebe der Lider eindringt. Ausserdem aber einen Knaben, der an einem Ektropium des rechten Unter-Lides zufolge Karies des Orbital-Randes gelitten hatte. Vortr. hat die Fixation der Haut an der Knochen-Narbe subcutan durchtrennt, und dann durch Injection von Paraffin das Wiederanheilen der Haut verhindert; obwohl er nach kurzer Zeit das Paraffin wieder entfernt hat, ist das Ektropium dauernd tadellos geheilt, und die Haut über der Knochennarbe frei beweglich. Trotzdem warnt Vortr. wiederholt vor der Anwendung des Paraffin, und erwähnt, dass er schon 1894 gemeinsam mit Dr. Föderl, der damals schon Knochendefecte mit Paraffin deckte, beim Kaninchen Hartparaffinkugeln nach Exenteratio bulbi zur Einheilung brachte, dass aber nach kurzer Zeit die Prothese wieder spontan ausgestossen wurde. Vortr. projicirt auch einen mikroskopischen Schnitt durch ein knochenhartes Gewebsstück, das er als Resultat einer Paraffin-Injection (nach Enucleatio bulbi) aus dem Oberlide einer der vorgestellten Patienten entfernen musste.

Topolanski macht von Paraffin-Injectionen bei allen möglichen Stellungs-Anomalien der Lider ausgiebigen Gebrauch, ohne angeblich je üble Folgen gesehen zu haben. Er verwendet seit neuester Zeit auch „Dermatol" (?) zur Injection.

Sachs bemerkt, dass das leider so oft zu beobachtende, recht entstellende Tieferliegen der Prothese an das Aussehen eines Enophthalmus traumaticus bezw. auch an das einer hochgradigen Sympathicus-Parese erinnere und spricht die Vermuthung aus, dass s. v. v. Enophthalmus sine ophthalmo in manchen Fällen nicht directer Sympathicus-Läsion oder Quetschung des Orbital-Inhaltes während der Enucleation, sondern dem Druck allzu straff angezogener Verbände seine Entstehung verdankt.

Elschnig hat in einem Falle Einheilung einer Paraffinkugel nach Enucleation (nach Härtel) versucht. Nachdem durch 4 Tage alles tadellos war, begann sich aus der Mitte der Wunde ein Paraffinzapfen vorzuschieben, so dass die Entfernung der Prothese nöthig war. Vielleicht lag die Ursache des Misserfolges darin, dass Vortr. zu weiches Paraffin verwendete. Vortr. führt noch an, dass er vor etwa 9 Jahren zur Einheilung in exenterirte Bulbi oder in die Tenon'sche Kapsel nach Enucleation bei Kaninchen Hollundermark mit gutem Erfolge versucht hat. Da die histologische Untersuchung von Hollundermark, das Fröschen subcutan eingeheilt worden, ein völliges Durchwachsen des Markes durch junges Bindegewebe ergab, so wären mit diesem Materiale vielleicht Dauererfolge zu erzielen.

Hitschmann hat bei Gersuny zahllose Paraffin-Injectionen ohne Misserfolge ausführen sehen. Bezüglich Einheilung von Paraffinkugeln nach Enucleation hat er dieselbe Erfahrung gemacht wie Elschnig.

III. H. Lauber stellt folgende Fälle (aus der Klinik Schnabel) vor.

1) Durch Explosion beim Laden einer Patrone gelangten einem 26jähr. Manne zahlreiche Pulverkörner in die Cornea. Hinter denselben findet sich nach 14 Tagen eine graubraune, scheibenförmige Trübung in den tieferen Hornhautschichten.

2) 51jähriger Mann mit allgemeiner Arteriosklerose zeigt ausgebreitete Gefässveränderungen und consecutive Netzhautveränderungen im Fundus eines Auges.

3) Eine 46jährige Frau mit einem rasch wachsenden Tumor im Augengrunde, am Papillenrande sitzend und $^2/_3$ der Papille bedeckend, fast um die Hälfte weiter in die Retina sich vorschiebend, derzeit um etwa 6 D prominirend. Die Neubildung verdeckt völlig die Papillengefässe und wird als primäres Sarcom der Sehnervenpapille angesprochen.

IV. Dr. Zimmermann zeigt eine Patientin mit multiplen angeborenen Bewegungsdefecten beider Augen.

Referate, Uebersetzungen, Auszüge.

1) **Handbuch der Physiologie des Menschen.** Herausgegeben von W. Nagel. III. Band: Physiologie der Sinne. (Braunschweig, 1905. Fr. Vieweg u. Sohn.)

In dem III. Band dieses umfangreichen Werkes, dessen einzelne Kapitel unter verschiedene Mitarbeiter vertheilt sind, nimmt der dem Gesichtssinn gewidmete Abschnitt einen breiten Raum ein. Im ersten Kapitel werden die Gesetze der Dioptrik und Accommodation von Fr. Schenk auf streng mathematischer Grundlage erörtert und zum Schluss eine kurze Uebersicht der neuesten Forschungen über die Bahnen des Pupillarreflexes gegeben. Es folgt von W. Nagel eine Besprechung der Wirkungen des Lichtes auf die Netzhaut (Sehpurpur, elektromotorisches Verhalten u. s. w.), dann eine sehr eingehende, aber stellenweise nicht leicht zu lesende Darstellung der Gesichts-Empfindungen von J. v. Kries. In letzterem Kapitel werden zunächst ausgehend von den physikalischen Gesetzen der Lichtmischung die Farben-Empfindungen der normalen und anormalen Trichromaten, dann auch der Dichromaten analysirt und die physiologischen Vorgänge mit den psychologischen Beobachtungen verglichen. Weiterhin gelangen u. A. die Erscheinungen der Adaptation, der Nachbilder, des Contrastes u. s. w. zu ausführlicher Besprechung. Der nächste Abschnitt rührt von O. Zoth her und behandelt die Physiologie der Augenbewegungen, des monocularen und binocularen Sehens- und im letzten Kapitel giebt O. Weiss eine gedrängte Uebersicht über die Ernährung und Circulation des Auges.

Auf Einzelheiten des Werkes einzugehen ist nicht möglich. Irgendwie wesentliche Thatsachen werden in ihm nicht vermisst werden. Die Darstellung ist kritisch, aber nicht einseitig und würdigt bei noch strittigen Punkten überall die verschiedenen z. Zt. vertretenen Anschauungen.

Bruns-Steglitz.

2) **Considérations générales sur les rapports de la pathologie oculaire avec la pathologie générale.** Extrait de l'Encyclopédie Française d'Ophtalmologie T. IV. p. 1—205. (Paris 1905. O. Doin.)

E. Berger, welcher mit der Aufgabe betraut war, das wichtige Gebiet der Beziehungen der Augenkrankheiten zur allgemeinen Medicin in dem nach dem Vorbilde des Handbuches von Graefe und Saemisch bearbeiteten Werke von Lagrange und Valude darzustellen, hatte bereits im Jahre 1892 ein Werk über den gleichen Gegenstand verfasst. (Vgl. dieses Centralbl. 1892, S. 208.) Letzteres Werk, welches die Vorlesungen des Verf.'s auf seiner

Privatklinik in Paris enthält, wurde im Jahre 1893 von der Pariser medicinischen Facultät mit der Mention Honorable des Prix Chateauvillard gekrönt.

Die vorliegende Bearbeitung bringt in Kürze alles Wissenswerthe über die Beziehungen der Augenkrankheiten zu den übrigen Gebieten der Medicin. Ausgenommen sind die Sehstörungen bei Erkrankungen der Nachbarhöhlen der Nase, welche in einem eigenen Kapitel von Prof. Rollet (Lyon) bearbeitet werden.

Mit besonderer Sorgfalt sind die Sehstörungen bei Erkrankungen des Nervensystems bearbeitet, und ganz besonders sorgsam alles, was die Diagnose des Sitzes einer Läsion des Central-Nervensystems auf Grundlage der ophthalmologischen Untersuchung betrifft, dargestellt. Doch, wo Meinungsverschiedenheiten zwischen den deutschen und französischen Autoren bestehen, sind die Ansichten beider erwähnt. Von neueren interessanten Untersuchungen des Verf.'s, welche in dieser Arbeit in Kürze mitgetheilt werden, seien insbesondere erwähnt, die Störungen der coordinirten Augenbewegungen, insbesondere während des Lesens bei Tabes dorsalis, und die Störungen des körperlichen Sehens bei Hysterischen.

Auch die Sehstörungen bei Infections-Krankheiten sind sehr ausführlich und eingehend bearbeitet und in diesem Kapitel viele neue Beobachtungen des Verf.'s mitgetheilt.

Journal-Uebersicht.

I. A. v. Graefe's Archiv f. Ophthalmologie. LIX. 3.

1) **Ueber Lidreflexe**, von Dr. Georg Levinsohn, Privatdoc. in Berlin. (Aus der speciell-physiologischen Abtheilung des physiologischen Instituts der Universität Berlin.)

Der Lidschluss-Reflex auf Berührung ist an ein corticales und an ein subcorticales Centrum gebunden. Das corticale Centrum entspricht bei Hunden und Affen der Lage der Augenfühl-Sphäre (Munk); bei Kaninchen und Tauben gelang die Bestimmung bisher nicht. Exstirpation dieser Hirntheile, bei Kaninchen und Tauben Abtragung der ganzen Hemisphäre, bewirkt Herabsetzung des Reflexes, die aber später in Folge einer gesteigerten Erregbarkeit des subcorticalen Reflexcentrums schwindet.

Bei kräftiger Berührung wird der Lidschluss-Reflex nur durch Vermittlung des subcorticalen Centrums ausgelöst. Wird das bei Kaninchen in den hinteren Schichten der Brücke oder in den vorderen Partien der Medulla liegende Centrum zerstört, so folgt gleichseitige Aufhebung oder Abschwächung des Reflexes.

Der Blinzelreflex auf grelle Beleuchtung ist bei Kaninchen und Tauben ebenfalls subcorticaler Natur.

Beim Menschen sieht man bei Belichtung ausser dem Blinzeln und der Verkleinerung der Lidspalte oft nur eine leicht zuckende Bewegung am unteren Lide, die subcortical zu Stande zu kommen scheint, während bei Auslösung des durch Blendung bewirkten Blinzel-Reflexes die Hirnrinde mitbetheiligt ist.

2) **Untersuchungen über den Farbensinn bei künstlicher Beleuchtung**, von Dr. Franz Becker, Augenarzt in Düsseldorf.

Farbige Gegenstände auf hellem Grunde erscheinen bei künstlicher Beleuchtung um so undeutlicher, je mehr gleichfarbige Strahlen die Lichtquelle nthält.

Verf. liess die bekannte Figur E (Sn. 18) aus rothen, gelben, grünen und blauen Heidelberger Papier ausgeschnitten auf weisser Pappe befestigen und bestimmte in einem etwa 20 m langen Raume die Entfernung, in der das Zeichen, d. h. seine offene Seite, bei verschiedener künstlicher Beleuchtung erkannt wurde. Zur Verwendung kam Petroleum, Acetylen, Gas-Schnittbrenner, Auerlicht, elektrisches Glühlicht. Vorausgeschickt wurde die Sichtbarkeits-Entfernung bei guter Tagesbeleuchtung. Haben die gefundenen Zahlen auch keinen feststehenden, absoluten Werth, so darf doch dem Vergleiche der verschiedenen Werthe eine gewisse Bedeutung nicht abgesprochen werden. Alle Einzelheiten können hier nicht Platz finden. Der Abstand, in dem gelb erkannt wurde, sank bei allen Lichtarten sehr bedeutend. Roth gab bei Gas, Petroleum und elektrischem Glühlicht kleinere Zahlen, als bei Auerlicht und Acetylen. Das Licht einer guten Petroleumlampe, zumal mit schwach blauem Cylinder, ist für die hier in Betracht kommenden Verhältnisse günstiger als elektrisches Glühlicht. Die bei Auerlicht vielfach benutzten schwach röthlich oder orange gefärbten Glocken sind rationell.

3) **Beiträge zur Physiologie des Pupillen-Reflexes II,** von Dr. Georg Levinsohn, Privatdoc. in Berlin. (Aus dem physiologischen Institut der Universität Berlin.)

Bei den meisten Säugethieren endigt der den Sphincter Iridis versorgende Oculomotoriusast im Ganglion ciliare. Die Endigungen werden von Neuronen umsponnen, welche die weitere Innervation bewirken. Verf. exstirpirte bei Katzen das Ganglion ciliare und untersuchte dann die Kernregion. Thioninfärbung gab vorzügliche Bilder. Ausserdem wurden bei Hunden bestimmte Partien mit schwachen elektrischen Strömen gereizt und bei Affen exstirpirt.

Mit hoher Wahrscheinlichkeit entspricht der Ursprung der centrifugalen Pupillenbahn den gleichseitigen kleinzelligen Mediankernen. Beim Kaninchen sind die vorderen Vierhügel und die obersten Schichten der Haube bis etwas unterhalb des Aquaeductus Sylvii ohne Einfluss. Wenn auch beim Kaninchen die centrifugale Reflexbahn von den gleichseitigen kleinzelligen Mediankernen ausgeht, so muss die centripetale Pupillenbahn, die sich im Chiasma kreuzt, später eine nochmalige Kreuzung erfahren.

4) **Ueber Entfernungs-Vorstellungen bei binocularer Verschmelzung von Halbbildern,** von Dr. Weinhold in Plauen.

Die Ausführungen sind ohne Figuren und Formeln nicht wiederzugeben. Verf. fasst die Resultate so zusammen: Bei der binocularen Verschmelzung von Halbbildern entstehen Entfernungs-Vorstellungen, die durch die Lage der Sammelbilder, d. h. durch die Lage der Schnittpunkte der Gesichtslinien, physikalisch bestimmt und durch die Convergenz-Empfindungen in gleicher Weise ausgelöst werden, aber durch Vorstellungen von wirklicher oder scheinbarer Grösse der gesehenen Gegenstände mehr oder minder verändert werden können. Wie weit wir durch die Vorstellung der wirklichen Tiefen- oder Reliefverhältnisse beeinflusst werden können, zeigt sich darin, dass bei der Verschmelzung pseudoskopischer, d. h. rechts und links vertauschter Stereoskopbilder, wir namentlich bei complicirten räumlichen Gebilden, Portraits

und dergleichen, uns leicht von den verkehrten Relief-Anschauungen frei machen können und dann das richtige Relief zu sehen glauben. Diese Umdeutungen der wirklich gesehenen Bilder sind dann freilich recht ungenau. Handelt es sich aber darum, mit der Wirklichkeit genau übereinstimmende Eindrücke durch die Sammelbilder hervorzurufen, so ist das nur unter ganz bestimmten berechenbaren Bedingungen möglich.

5) **Die glasigen Körper und Papillarbildungen der Chorioidea.** Pathologisch-anatomische Studie, von Dr. Orlando Pes, Privatdocent und Assistent. (Aus der ophthalm. Klinik der kgl. Universität in Turin [Prof. C. Reymond].)

Verf. unterscheidet zwei Formen der sogen. Drusen. Die eine Form entsteht, wie früher wiederholt beschrieben wurde, durch Entartungsprocesse des Pigment-Epithels der Retina, wobei nicht übersehen werden darf, dass Fibrin-Niederschläge an der Oberfläche des Pigment-Epithels derartige Bildungen vortäuschen können. Die zweite Form bildet den Endausgang entzündlicher Processe der inneren Chorioidealschicht. Nach den mikroskopischen Bildern scheinen die grossen Gefässe die Flächenausbreitung der infiltrirten Chorioidea zu hindern, so dass sich Vorsprünge und Furchen bilden, in welche das Pigment-Epithel sich einsenkt. Später tritt Atrophie und Sklerose der Vorsprünge ein, so dass sie das Aussehen glasartiger Körper gewinnen.

6) **Zur Kenntniss der Geschwülste des Nervus opticus und seiner Scheiden,** von Dr. E. Franke und Dr. E. Delbanco in Hamburg.

Bei einer 37jähr. Frau wurde eine seit 10 Jahren langsam wachsende Sehnervengeschwulst nach Krönlein entfernt. Nach $2^3/_4$ Jahren kein Recidiv. Die Geschwulst hat etwa Pflaumengrösse und ist zum Theil von einer fibrösen Kapsel umgeben, während sie an andren Stellen direct in das orbitale Fettgewebe übergeht. Makroskopisch hebt sich der den Tumor durchziehende Sehnerv ziemlich scharf ab. Mikroskopisch ist die Scheidung weniger scharf, weil an Stelle der Nervenfasern grösstentheils Tumorgewebe getreten ist und weil die Duralscheide mit dem mächtigen Bindegewebsgerüste der Geschwulst in inniger Verbindung steht. In den Maschen des Bindegewebsgerüstes liegen ovale oder mehr rundliche, leicht färbbare Kerne ohne Kernkörperchen, das umgebende helle Protoplasma sieht bei der dichten Lagerung der Zellen wie zusammengeflossen aus. Durch das Bindegewebsgerüst und die an den länglichen Endothelkernen deutlich erkennbaren Capillaren gewinnt die Geschwulst einen alveolären Bau. In ihrem extraduralen Theile fallen Längs- und Querschnitte von Ciliarnerven auf, die sich nach Weigert gut färben lassen, während die erhaltenen Fasern des Opticus die Färbung nicht annehmen. Die Methylenblau-Färbung zeigt in den Kernen ein feines Chromatinnetz, aber keine Kernkörperchen. Ueberall elastisches Gewebe.

Die Geschwulst ist als Fibro-Endotheliom zu bezeichnen und erinnert an die sogen. Psammome. Der Ausgangspunkt lässt sich nicht bestimmen. Sie hat eine gewisse Verwandtschaft mit dem Duralsarcom. Die Verff. erinnern an die von Schmidt nachgewiesenen Beziehungen des Duralsarcoms zu den in die Dura einwachsenden Pacchionischen Granulationen bezw. zu den Zellzapfen, welche von der Endotheldecke der Arachnoidea ausgehen und sich in das Gewebe der Dura vorschieben. Möglicherweise handelt es sich beim Sehnerven um ähnliche Verhältnisse.

7) **Weitere Beiträge zur Kenntniss der Anatomie der Augenlepra,** von Dr. E. Franke und Dr. E. Delbanco in Hamburg.

Die Verff. konnten die Angabe Lie's bestätigen, dass die Gefässe des grossen Iriskreises die Eingangspforte für die Leprabacillen bilden. In den Augen eines Mannes, der, ohne nachweisbar an den Augen gelitten zu haben, an Lepra starb, fanden sich an der Iriswurzel und ihrer Umgebung spärliche Leprabacillen und zahlreiche Rundzellen.

Untersuchungen bei andren Patienten ergaben, dass die endogene Infection selbst bei Erkrankungen der Conjunctiva die Regel ist. Die Bacillen wandern wahrscheinlich von der Iriswurzel aus nach hinten in den Ciliarkörper und nach aussen in die Sklera, Cornea und Conjunctiva.

Eine Infection durch die Netzhautgefässe ist noch nicht beobachtet.

---

8) **Ueber angeborene Teleangiektasien des Auges als Ursache von Glaucoma simplex,** von Johan Beltman, Assistenzarzt der Univers.-Augenklinik zu Amsterdam.

Bei einem 21jähr. Mädchen war fast das ganze Gesicht und ein grosser Theil der behaarten Kopfhaut von einem capillären Gefässnaevus eingenommen. Die Verfärbung der Haut setzte sich auf die Schleimhaut der Oberlippe, Wangen, der oberen Gingiva, des harten und weichen Gaumens und der Uvula fort. Die Lider zeigten typische Naevusfarbe, aber keine Difformität. Die Conjunctiva bulbi war beiderseits leicht ödematös geschwollen und enthielt zahlreiche bis an den Limbus reichende erweiterte Blutgefässe. Dabei bestand Glaucoma simplex mit Amblyopie, Einengung des Gesichtsfeldes, erhöhter Tension, Excavation der Papille. Zweimal konnte festgestellt werden, dass beim Beginn der Menstruation die Tension höher war und die Sehschärfe sank, dagegen schien die Menstruation auf die Füllung der sichtbaren Gefässe keinen Einfluss auszuüben. Wegen der erweiterten Conjunctivalgefässe wurde von einer Iridectomie abgesehen und nur eine Behandlung mit Mioticis eingeleitet.

Verf. vermuthet Gefäss-Erweiterungen der Aderhaut als Ursache des glaucomatösen Processes.

---

9) **Zur Pathogenese des Naphthalin-Stares,** von Dr. O. Salffner, II. Assistent der Univ.-Augenklinik zu Würzburg. (Aus der genannten Klinik.)

Das Naphthalin wurde in Form einer 20% Emulsion durch einen weichen Katheter dem Magen von Kaninchen einverleibt, Gewicht und Volumen der Linsen vermittelst Wage und Pyknometer bestimmt. Specifisches Gewicht $= \frac{\text{Gewicht}}{\text{Volumen}}$. Regelmässig war zum Vergleiche das Gewicht u. s. w. der gesunden Linse desselben Thieres vorher bestimmt worden. Dabei zeigte sich, dass, sobald nach der Fütterung auch nur die geringste Linsenveränderung in Gestalt von unregelmässiger Brechung, peripheren Einkerbungen, klaren Speichen sichtbar war, die erkrankte Linse ein grösseres Gewicht, grösseres Volumen und kleineres specifisches Gewicht hatte als die gesunde. Selbst wenige Stunden nach der Fütterung, wenn noch keine Linsen-Veränderungen nachweisbar waren, bestand eine geringe Zunahme, niemals Abnahme von Gewicht und Volumen. Es handelt sich demnach im Anfange des Processes nicht um Wasserabgabe und Schrumpfung, sondern im Gegentheil um Aufnahme von Flüssigkeit und Quellung. Schon wenige Stunden

nach der Naphthalinfütterung sieht man Veränderungen an den Kapselepithelien: Abnahme der Färbbarkeit und Auftreten kleiner Hohlräume zwischen den einzelnen Zellen und zwischen ihnen und Kapsel und Corticalis. Die von Magnus beschriebenen Einkerbungen des Lidrandes entstehen nicht durch Schrumpfung, sondern durch Quellung, der Grund der Einkerbung entspricht dem ursprünglichen Linsenrande, und die zwischen zwei Einkerbungen gelegenen Partien sind Vorsprünge. Im Bereiche der Einsenkungen finden sich zwischen Linsenfasern und Epithel Hohlräume, die später auch an den vorgebuchteten Stellen auftreten. Die Hohlräume werden mit Zunahme des Linsengewichts und Volumens immer grösser, daher können die Einsenkungen nicht durch einen Schrumpfungsprocess in vivo bewirkt sein.

Dass die Entartung des Kapsel-Epithels die Linsen-Veränderungen verursacht, kann nicht zweifelhaft sein. Weniger sicher ist die Annahme, dass die Epithel-Veränderungen Folge einer Erkrankung des Ciliarkörpers sind, denn die mikroskopische Untersuchung des Ciliarkörpers hat nicht mit ausreichender Regelmässigkeit krankhafte Veränderungen ergeben.

Wenn Peters die Ursache der Linsentrübung in einem vermehrten Salzgehalte des Kammerwassers sucht, so widersprachen eine Reihe von Versuchen dieser Annahme. Dagegen gestatteten weitere Versuche den Schluss, dass nicht das Naphthalin selbst, sondern im Blute kreisende Zersetzungsproducte des Giftes die Linse schädigen. Zwar konnten die Stoffe chemisch nicht nachgewiesen werden, doch wurde unzweideutig festgestellt, dass das Blutserum eines mit Naphthalin vergifteten Thieres die bekannten Linsen-Veränderungen hervorruft. Die Linse erkrankt früher als Ciliarkörper und Retina.

---

10) **Ueber die pathologisch-anatomische Differentialdiagnose zwischen Frühjahrskatarrh und den ähnlichen Affectionen der Conjunctiva des Tarsus und des Limbus**, von Dr. Franz Schieck, Privatdoc. und Oberarzt. (Aus dem Laboratorium der königl. Univers.-Augenklinik zu Göttingen.)

Bekanntlich hat Verf. vor Kurzem nachgewiesen, dass es sich beim Frühjahrskatarrh vor allem um Wucherung und glasige Quellung der elastischen Fasern handelt. Um die Sonderstellung dieser Processe zu sichern, untersuchte er die anatomischen Veränderungen bei verschiedenen Bindehautaffectionen, welche, wenn auch nicht klinisch, so doch anatomisch eine gewisse Uebereinstimmung mit dem Frühjahrskatarrh zeigen. Es sind dies die sogen. Conjunctivitis hyperplastica (Schöbl), das Pterygium, das Trachom. Ueberall ergab sich, dass die elastischen Fasern nicht betheiligt waren. Ausserdem konnte Verf. feststellen, dass im ersten Stadium des Frühjahrskatarrhs, bei der sogen. milchigen Trübung der Conjunctiva, schon Wucherung und Quellung der elastischen Fasern besteht.

---

11) **Experimentelle Untersuchungen über die Erzeugung von Cataract durch Massage der Linse**, von Dr. Enrique B. Demaria, früher I. Assistent und Chef des Laboratoriums der Augenklinik der medicinischen Facultät von Buenos-Ayres. (Aus dem Laboratorium der Universitäts-Augenklinik zu Heidelberg.)

Die Massage bewirkt zunächst direct mechanisch eine Ablösung des Kapselepithels, erst secundär tritt vermuthlich in Folge des eindringenden Kammerwassers Entartung der Zellen auf. Noch später zeigen sich die Ver-

änderungen der Linsenfasern. Der ganze Vorgang entspricht also einer traumatischen Cataract, nur dass die Kapsel selbst nicht verletzt ist.

12) Parallactische Verschiebung und Scheinbewegung in Sammelbildern binocular verschmolzener Halbbilder, von Dr. Weinhold in Plauen.

Verf. hält gegen Heine an seiner Ansicht fest, dass die Scheinbewegungen in stereoskopischen Bildern geometrisch-optisch bedingt sind. Scheer.

II. Zehender's Klinische Monatsblätter für Augenheilkunde. 1905. Januar.

1) Ueber hochgradigen Exophthalmus bei Schädeldeformität, von W. Uhthoff.

Verf. berichtet über 3 Fälle von hochgradigem Exophthalmus bei Schädeldeformität und zwar einmal bei hochgradigem Thurmschädel[1] mit neuritischer Sehnerven-Atrophie und Erblindung, einmal bei Hydrocephalus externus mit Pachymeningitis und Neuritis optica und einmal bei hochgradigem Hydrocephalus internus.

2) Ueber das centrale Skotom bei congenitaler Amblyopie, von Dr. Heine.

Als congenitale Amblyopie ist nach Verf. jede höchstgradige und geringste Herabsetzung der Sehschärfe aufzufassen, die weder in den brechenden Medien, noch im ophthalmoskopischen Bilde ihre Erklärung findet und allem Anscheine nach als stationär anzusehen ist. Höhere Grade von Astigmatismus bedingen Herabsetzung der Sehschärfe, ohne dass man von congenitaler Amblyopie reden sollte, denn das Sehvermögen ist dioptrisch zu erklären. Ophthalmoskopische Befunde fehlen bei der congenitalen Amblyopie nicht ganz, sind aber sehr selten. Besserungen der Sehschärfe eines congenital amblyopischen Auges scheinen zu den grössten Seltenheiten zu gehören. Als Ursache der congenitalen Amblyopie findet man in 90% aller Fälle ein centrales Skotom, dessen Ausdehnung der Sehschärfe etwa entspricht. Es ist rund oder oval, absolut oder relativ. Die Peripherie ist meist frei, seltener findet sich eine mässige, concentrische Einschränkung. Entstanden denken kann man sich das centrale Skotom auf zweierlei Weise, entweder ist es functionell bedingt, in frühester Kindheit erworben, oder es ist anatomisch bedingt, also angeboren. Für letztere Annahme spricht sehr der fast regelmässige Befund eines centralen Skotoms, auch in Schielaugen, wo man die grösste Hemmung in derjenigen Netzhautregion annehmen sollte, welche mit der Macula des früheren Auges Sehrichtungs-Gemeinschaft hat, nicht aber in der Macula. Möglicherweise kann der angeborene Defect functionell vergrössert werden. In der Aetiologie des Strabismus spielt demnach ein congenitaler Defect im Bereiche der einen Macula eine bedeutende Rolle. Er erklärt aber das Zustandekommen des Strabismus nicht allein, da nicht alle congenital amblyopischen Augen schielen.

3) Ueber Körperlichsehen im Spiegelstereoskop und im Doppelveranten, von Dr. Heine.

4) Ueber die Abhängigkeit der Tiefenwahrnehmung von der Kopfneigung, von R. Depène.

[1] Vgl. Centralbl. f. Augenheilk. 1883, S. 3.

5) **Beitrag zur Serumtherapie speciell des Ulcus corneae serpens,** von L. Paul.

Der Gedanke, auch bei der Pneumokokken-Erkrankung der Hornhaut, dem Ulcus serpens, eine Serumtherapie in Anwendung zu bringen, wurde zuerst von Römer gefasst. Es gelang demselben nachzuweisen, dass bei gegen Pneumokokken immunisirten Thieren auch Pneumokokken-Infectionen der Hornhaut viel leichter, als bei normalen Thieren verlaufen. Diese Resultate gaben ihm den Muth, auch beim Menschen eine Serumtherapie der Ulcus serpens zu versuchen. Seine Resultate waren ausserordentlich günstige.

Verf. behandelte eine Reihe von Fällen von Ulcus serpens mit dem Pneumokokken-Serum genau nach der Vorschrift von Römer. Dieselbe lautet anfangs so, dass die Patienten nur eine verhältnissmässig kleine Serummenge subcutan injicirt erhalten, dagegen gleichzeitig mit subconjunctivalen Serum-Injectionen und Einträuflungen auf das Ulcus selbst behandelt werden sollten. Später gab Römer die subconjunctivalen Injectionen auf, verabreichte aber viel grössere subcutane Dosen. Nach der ersten Methode behandelte Verf. 6 Patienten. Bei zwei derselben allein heilte unter dieser Therapie das Ulcus glatt ab, bei vier versagte sie. Bei drei musste die Kauterisation, bei einem die Saemisch'sche Spaltung ausgeführt werden. Nach der neueren Vorschrift wurden 4 Patienten behandelt. Nur in einem einzigen Falle konnte hierdurch das Fortschreiten des Geschwürs etwas aufgehalten werden, bei den übrigen musste kauterisirt werden.

---

6) **Ueber die Keratitis punctata leprosa,** von J. Meller.

Bei einem an Lepra tuberosum leidenden Patienten trat auf beiden Augen eine Keratitis punctata auf. Die ganze Hornhaut war durchsetzt von vielen, äusserst feinen, intensiv weissen und scharf begrenzten Pünktchen, welche unmittelbar unter dem Epithel in den oberflächlichen Hornhautschichten lagen. Einige derselben wurden mit der Lanze entfernt. In den abgeschabten Partikelchen wurden ausser den Epithelzellen der Cornea und wenigen Rundzellen Haufen von dicht gedrängten Leprabacillen, die in grossen Zellen eingeschlossen waren, gefunden.

---

7) **Zur Kenntniss der Drusen im Sehnervenkopf,** von F. Rabitsch.

Bei einer 24jährigen Patientin erschien die Papilla nervi optici des rechten Auges vollständig deformirt, etwa trapezförmig, fast allenthalben lappig, nur stellenweise unscharf begrenzt. Während sie im Centrum annähernd den normalen röthlichen Ton besass, erschien die Peripherie eingenommen von gelbweissen, rundlichen Gebilden, welche deutlich übereinander gelagert waren. Die Mehrzahl zeigte einen deutlich kugeligen Charakter, doch fanden sich auch solche, die dadurch, dass der Lichtreflex beständig den Rand einnahm, fast napfförmig aussahen.

---

8) **Ueber Accommodationskrampf und abnorme Accommodationsspannung der Myopen,** von Dr. Herbst.

Nach den Ausführungen des Verf.'s ist der echte Accommodationskrampf ungemein selten, indessen kommt sehr häufig in Fällen mit unmotivirter Ciliarspannung ein nicht wirklicher, sondern scheinbarer Krampf, eine abnorme Accommodations-Anspannung vor. Unter 80 Personen konnte dies Verf. 8 Mal feststellen. Die Therapie bestand in einer 14tägigen Atropinkur.

9) **Ein klinischer Beitrag zur Secretion des Kammerwassers nach Punction der Vorderkammer,** von W. Stock.

In einem Falle, woselbst wegen ringförmigen Pupillarverschlusses die Iridectomie ausgeführt werden musste, bläht sich nach Punction der Vorderkammer die Iris napfkuchenartig vor. Nach dem Ausschneiden der Iris legte sich dieselbe wieder an ihre normale Stelle. Diese Erscheinung ist nicht anders zu erklären, als dass sofort nach Entleerung des Kammerwassers eine starke Secretion hinter der Iris entstand, welche dieselbe vorbuckelte. Wahrscheinlich stammt dieses Kammerwasser aus der Iris.

10) **Ein Fall von Adenom der Meibom'schen Drüsen,** von G. Pause.

Es handelt sich um ein Adenom der Meibom'schen Drüsen bei einem 75jährigen Manne, das entfernt und einer anatomischen Untersuchung unterworfen wurde.

11) **Zur Verständigung. Ein Wort an Generalarzt Seggel,** von J. Stilling.

12) **Erwiderung an das von Professor J. Stilling an mich zur Verständigung gerichtete Wort,** von Seggel.

Polemik in Betreff der Myopiefrage.

Februar.

1) **Ueber die Neuroglia des Sehnerven,** von E. Jacoby.

Die normale Papille ist mit Glia reichlich ausgestattet und weist in ihrem kleinen Gebiete eine interessante Mannigfaltigkeit in der Anordnung dieser ihrer Stützsubstanz auf. In der Lamina cribrosa finden sich Gliafasern, die sich durch ihre Dicke von denen des Sehnervenstammes und besonders denen der Papille deutlich unterscheiden.

2) **Ein weiterer Fall der mit aneurysmaartigen Bildungen der Retinalgefässe verbundenen Retina-Erkrankungen,** von E. Jacoby.

Bei einer 30jährigen Patientin, die auf beiden Augen amaurotisch war, zeigte die Papille des rechten Auges das Bild der postneuritischen Atrophie. Nach oben traten vom Centrum der Papille zwei enorm erweiterte Gefässe aus, die nach der Peripherie verlaufen und sich hier unter einem grossen, runden, stark prominenten, tumorähnlichen Gebilde verlieren. Die Farbe dieser Gefässstämme ist dunkelroth, das eine derselben ist vielfach geknickt und ist an diesen Stellen etwas aufgetrieben und wieder eingeschnürt. Das oben genannte Gebilde ist in der Mitte hellroth mit dunkleren, diffusen Flecken und von einem grauen Rahmen umgeben. Das linke Auge zeigt das Bild der postneuritischen Atrophie und ähnliche Herde, wie rechts.

3) **Ueber Verschluss des Stammes der Vena centralis retinae,** von Cl. Harms.

Verf. berichtet über den anatomischen Befund von 4 Fällen, von denen 2 unter dem klinischen Bilde der Retinitis haemorrhagica mit nachfolgendem Glaucom, die beiden andren bereits als hämorrhagisches Glaucom zur Beobachtung kamen. Bei allen fand sich ein Verschluss des Stammes der Vena centralis retinae. Derselbe war veranlasst einmal durch marantische Thrombose, das andre Mal durch Thrombose jenseits einer verengten Stelle

in annähernd normal weiten Lumen, im dritten Falle durch primäre Meso- und Endophlebitis und im letzten durch Thrombose auf Grundlage einer vorher bestehenden Endophlebitis.

---

4) **Anatomische Mittheilung zur Spontanresorption seniler Cataract in geschlossener Kapsel**, von Cl. Harms.

Verf. berichtet über die anatomische Untersuchung einer Cataract, die in geschlossener Kapsel theilweise resorbirt und in die vordere Kammer luxirt war. Die Innenfläche der Kapsel war vollständig frei von Epithelzellen. Zwischen der Kapsel und dem scharf abgegrenzten Linsenkern lag ein heller gefärbtes, amorphes, manchmal etwas faseriges Gewebe.

---

5) **Ueber Hornhaut-Ulcerationen durch Diplobacillen**, von L. Paul.

Nach den Ausführungen des Verf.'s können nicht nur durch Petit'sche Diplobacillen, sondern auch durch Morax-Axenfeld'sche Diplobacillen gelegentlich schwere Eiterungsprocesse der Hornhaut herbeigeführt werden. Das Bild derselben weist gewöhnlich keine oder nur ganz vorübergehende Aehnlichkeit mit dem typischen Ulcus serpens auf. Der Verlauf ist im Ganzen erheblich gutartiger, als er vom echten Ulcus serpens bekannt ist. Die Geschwüre treten meistens nach vorhergegangenen Verletzungen auf. Ein Thränenleiden besteht gewöhnlich nicht. Dagegen findet sich meist typischer Diplobacillenkatarrh der Bindehaut. In den meisten Fällen lässt sich abwartende Behandlung ohne Kauterisation der Hornhaut durchführen. Als Behandlungsweise bewährte sich bis jetzt am besten Zink in Verbindung mit einem leichten Adstringens.

---

6) **Ein Fall von vollständiger Losreissung der Retina von dem Sehnerven nach Bulbusverletzung**, von L. Paul.

Ein 14jähriger Junge stürzte mit dem rechten Auge auf einen stumpfen Pfahl. Zeichen einer Schädelfractur fanden sich nicht. Das Auge zeigte, abgesehen von Hämorrhagien, äusserlich keine Verletzung, dagegen war das Sehvermögen vollständig erloschen. An der Stelle der Papille fand sich eine Blutung, die nach unten zu in eine grössere Blutung am Boden überging. In der Umgebung derselben zeigten sich mehrere kleinere Hämorrhagien. Um die Papillargegend fand sich rings herum ein grosser leuchtender Hof. Die Retina war besonders in ihren centralen Theilen schmutzig grauweiss getrübt und nahm erst nach der Peripherie zu wieder ihre normale Farbe an. Allmählich löste sich die Retina anfangs partiell, später total von ihrer Unterlage ab. Es handelte sich um eine totale Losreissung der Retina von dem Sehnerven, veranlasst durch das erlittene Trauma.

---

7) **Ein Beitrag zur Anatomie des Thränensackes, speciell zur Frage der Thränensackdrüsen**, von Theodor Werncke.

Von 14 mehr normalen Thränenschläuchen fand Verf. in 8 Säcken Drüsen, in den übrigen 6 bestanden mehr oder weniger katarrhalische Veränderungen. Es handelte sich um kleine, zusammengesetzte, tubulöse Drüsen von 0,3 bis 1,5 mm Grösse, die sich nur in gesunden Thränensäcken vorfanden.

---

8) **Ueber Fliegenlarven-Schädigung des Auges**, von B. Kayser.

Einem 6jährigen Mädchen war ein Insekt in das rechte Auge geflogen. Die Conjunctiva bot danach das Bild einer folliculären Entzündung, die

Conjunctiva tarsi war mit einer dünnen, zusammenhängenden Membran bedeckt, welche sich leicht abziehen liess, aber schnell wieder bildete. In der Tiefe der Wülste der Conjunctiva fanden sich eine Reihe kleiner Lebewesen, die entfernt wurden. Danach verschwand die Entzündung. Die Lebewesen erwiesen sich als die Larven der Sarcophaga, einer Fleischfliege.

---

9) **Die Enucleatio bulbi in combinirter Localanästhesie,** von Otto Meyer.

Verf. versuchte die Enucleation mit einem combinirten Verfahren von Flächen- und Infiltrations-Anästhesie, mit combinirter Localanästhesie auszuführen. Bei der Durchtrennung der Bindehaut und der Muskelansätze führte er die Einträufelung von Cocaïn aus, die Durchschneidung der Opticus- und der Ciliarnerven führte er unter Schleich'scher Infiltrations-Anästhesie aus. Er führte die leicht gekrümmte Canüle einer Ahnel'schen Spritze bis an die hintere Polargegend und injicirte eine halbe Spritze der Schleich'schen Flüssigkeit II (Coc. mur. 0,1. — Morph. mur. 0,025. — Natr. chlor. 0,2. — Aq. dest. 100,0). Zwei Minuten später wurde die Durchschneidung des Opticus und der Ciliarnerven vorgenommen.

---

10) **Ein neues Glasrohr für unsre sterilisirbaren Alkaloidtabletten,** von C. Magnani.

---

11) **Ueber einen Fall von Aderhaut- und Netzhaut-Ablösung bei cyclischer Albuminurie,** von Richard Simon.

Bei einer an cyclischer Albuminurie leidenden Patientin beobachtete Verf. eine Ablösung der ganzen unteren Netzhauthälfte des rechten Auges. Nach 9 Jahren betrug dieselbe $^3/_4$ der Netzhaut. Sie flottirte nicht. Der Lichtsinn war in der abgelösten Netzhautpartie vorhanden, was auf eine Aderhaut-Abhebung schliessen liess. Bei einer erneuten Untersuchung wurde dies bestätigt.

---

12) **Bitemporale Hemianopsie und Diabetes insipidus,** von E. Redslob.

Nach einem schweren Kopftrauma trat bei einem 14jährigen Mädchen Diabetes insipidus auf und bitemporale Hemianopsie. Es fand sich nur eine weissliche Verfärbung der Papillen, besonders im temporalen Quadranten. Es handelte sich jedenfalls um eine Fractur der Schädelbasis, welche eine Verletzung des Chiasma zur Folge hatte. Horstmann.

III. Deutschmann's Beiträge zur Augenheilkunde. 1904. Heft 60.

1) **Weitere Erfahrungen über die Behandlung perforirender, infiltrirter Augapfel-Verletzungen mit hohen Quecksilbergaben,** von Otto Franck.

37 infectiöse Verletzungen wurden in den letzten 3 Jahren in der Greifswalder Augenklinik einer methodischen Quecksilber-Behandlung unterzogen in Form von Inunctionen, verbunden mit intraglutealen Injectionen von Jodquecksilber. Die Erfolge waren sehr befriedigend.

---

2) **Ein Fall von hochgradiger Hypermetropie bei angeborenem Mikrophthalmus mit inneren Complicationen,** von Oberarzt Dr. Osterroht.

Der 22jährige Patient hat bei einer Hypermetropie von 19 Dioptrien beiderseits $^{3}/_{35}$ Sehschärfe.

---

3) **Ueber Membrana pupillaris persistens corneae adhaerens**, von Dr. B. Gesang.

Der veröffentlichte Fall von Membrana pupillaris persistens spricht für die von Samelson gegebene Erklärung, wonach es sich um eine post partum entstandene pathologische Veränderung handelt, in der Weise, dass das Kind eine Blenorrhoea neonatorum durchmachte, welche eine centrale Hornhautperforation zur Folge hatte, und so trat nach Wiederherstellung der Kammer das residuäre an der Hinterfläche der Cornea haftende Pupillargewebe mit der sich entwickelnden Hornhautnarbe in dauernde Verbindung.

---

4) **Ueber amyloide Concremente in der Hornhaut**, von Dr. R. Bodenstein. Fritz Mendel.

IV. Zeitschrift für Augenheilkunde. 1905. Bd. XII, Heft 1.

1) **Neue Theorie der Schattenprobe (Skiaskopie)**, von Privatdocent Dr. Gleichen in Berlin.

Die Ausführungen des Verf.'s suchen eine auf die Grundlehren der geometrischen Optik aufgebaute Theorie der Schattenprobe zu begründen.

---

2) **Zur Frage der Sehstörungen durch Autosuggestion**, von Prof. A. Peters in Rostock.

An neuen Beispielen zeigt Verf., dass Refractions-Anomalien häufig Gegenstand der Nachahmung seitens der Schulkinder werden. Gewöhnlich wird durch Autosuggestion Myopie, selten Hypermetropie vorgetäuscht. Schwierig wird die Untersuchung bei vorhandenen Refractions-Anomalien, wenn erhöhte Myopie u. s. w. angegeben wird.

---

3) **Die Sehstörungen und Erblindung nasalen Ursprunges, bedingt durch Erkrankungen der hinteren Nebenhöhlen**, von Prof. Onodi in Budapest.

Verf. stellte Berichte voran, die er von zahlreichen Fachgelehrten gesammelt hat, und die zeigen, wie wenig auf dem besprochenen Gebiete bekannt ist.

Er theilt eigene anatomische Untersuchungen mit, die ergaben, dass der Canalis opticus ebenso häufig zur Keilbeinhöhle wie zur hintersten Siebbeinzelle in Beziehung steht. Danach kann auch eine Erkrankung der letzteren Sehstörungen verursachen. Einseitig auftretende Neuritis als charakteristisch für Nebenhöhlen-Erkrankung anzunehmen, wie Verf. nach einzelnen Autoren geneigt scheint, geht nicht an. Eine Zusammenstellung des bekannten Materials regt zu genauerem Eingehen an.

---

4) **Ueber ausgedehnte Knochen- und Markbildung im Auge, sowie über auffällige fibrinähnliche Gebilde in der verkalkten Linse**, von Dr. H. Zia in Konstantinopel. (Aus der Universitäts-Augenklinik in Marburg.)

Die Verknöcherung war in dem mitgetheilten Falle sehr ausgedehnt, das Markgewebe auffallend entwickelt. In der Linse fanden sich Fasern, die wahrscheinlich aus umgewandeltem Fibrin bestehen.

Heft 2.

1) **Eine Fliegenlarve in der vorderen Augenkammer,** von Prof. v. Ewetzky und Prof. v. Kemel in Dorpat.

Bei der Myiasis des Auges, die in Russland häufiger vorkommt. dringen die Fliegenlarven aus der Lidspalte oder den Augenlidern, wohin sie abgelegt werden, gewöhnlich in den Conjunctivalsack und dann in die Augenhöhle, wo sie den Augapfel zerstören, auch durch Anregung von Fäulnissprocessen schwere Allgemein-Infectionen hervorrufen können. In dem mitgetheilten Falle fand sich als seltenes Vorkommniss das Eindringen einer Fliegenlarve in die Vorderkammer. Sie wurde lebend nach etwa 5 monatlichem Verweilen entfernt, ohne schwere Veränderungen hervorgerufen zu haben. Dies lag wohl an den ungünstigen Ernährungs-Bedingungen, die die Larve in der Vorderkammer fand.

---

2) **Die anatomischen und physiologischen Grundlagen der Prof. Stilling'schen Theorie über Entstehung und Bedeutung der Kurzsichtigkeit,** von Dr. C. Hamburger in Berlin.

Nach Stilling entsteht die Kurzsichtigkeit durch Bulbus-Verlängerung, die der Druck des M. obliquus sup. bewirkt. Dieser Druck findet nur bei niedriger Augenhöhle statt, bei hoher wird das Auge nur leicht berührt. Stilling fand bei Leichenaugen Schnürfurchen, die durch den Druck des Obliquus entstanden seien.

Verf. führt dem gegenüber aus, dass es, wie schon nachgewiesen, unmöglich sei, genaue Messungen der Augenhöhle zu erhalten, da die Weichtheile zu sehr stören.

Die Schnürfurche des Obliquus weist Verf. als Leichen-Erscheinung nach, die sich nur bei erweichten Augen findet, nie aber wenn Form und Inhalt der Norm nur einigermaassen entsprechen. Bei schlaffen Augen findet sich die Furche, ganz gleich, ob die Augenhöhle hoch oder niedrig ist. Der Erscheinung der Schnürfurche fehlt demnach die Beweiskraft für die Stilling'sche Theorie.

---

3) **Ueber das combinirte Vorkommen von Myasthenie und Basedow'scher Krankheit, nebst Bemerkungen über die oculären Symptome der Myasthenie,** von Dr. Loeser in Berlin.

Bericht über zwei Fälle von Combination von Morbus Basedowii mit Myasthenie.

Bei Myasthenie sind die Symptome an den Augenmuskeln vor allem ein- oder doppelseitige Ptosis, oft auch Lähmungen der äusseren Bulbusmuskeln, während die Binnenmuskulatur des Auges immer verschont bleibt. Selten werden Reizphänomene wie Nictitatio, Blepharoclonus wahrgenommen. Der Augenhintergrund ist stets normal.

Charakteristisch ist das qualitative Verhalten der Muskelstörung, die abnorme Erschöpfbarkeit eines zunächst gut functionirenden Muskel.

---

4) **Ein Fall von Tarsitis syphilitica,** von F. Jurnitschek. (Univers.-Augenklinik in Basel.)

---

5) **Die Spätdiagnose traumatischer Netzhaut-Ablösung.** von Dr. Pfalz in Düsseldorf.

Bericht über einen Fall, bei dem kurz nach der Verletzung nichts von

einer Netzhaut-Ablösung wahrgenommen wurde, die nach 4 Wochen deutlich sichtbar war. Verf. nimmt nicht eine nachträgliche Entstehung der Ablösung an, sondern einen verborgenen Sitz und geringen Umfang, der zunächst nicht festgestellt werden konnte. Der Zeitraum zwischen Trauma und Diagnostizirbarkeit ist ein begrenzter, da ein langer Stillstand der in Frage stehenden Processe nicht denkbar ist.

---

6) **1. Zur Blutstillung nach Lidoperation bei Hämophilen,** von Prof. H. Kuhnt in Königsberg.

In einem Falle schwerer unstillbarer Blutung aus den Lidern bewährte sich ein Compressorium, das durch Federkraft das Lid zwischen zwei Platten gepresst hielt.

2. Zur Naht nach Trachom-Excisionen, von Dr. Pick in Königsberg.

Die Naht wird so gelegt, dass der Fadenknoten sich in die Wunde zurückzieht und nicht auf den Bulbus drückt.

Heft 3.

1) **Ueber die Verbreitung des Trachoms und der Blindheit in Finnland,** von Docent Dr. Grönholm in Helsingfors.

Finnland ist ein exquisites Trachomland. Verf. rechnet einen Gesammtprocentsatz von 3,7 % heraus, der aus Untersuchungen gewonnen ist. Auffallend ist, dass die weibliche Bevölkerung überwiegend getroffen ist. Die höher cultivirte schwedische Bevölkerung ist fast trachomfrei.

Die Blindenzahl ist in Finnland sehr hoch, doch nimmt sie bei der besseren vorbeugenden Behandlung, besonders des Trachoms, ständig ab. Während 1864 noch 28,7 ‰ Blinde vorhanden waren, ist 1900 die Ziffer auf 11,9 ‰ gesunken. Die Blindheit ist bei Frauen häufiger, als bei Männern entsprechend der grösseren Häufigkeit des Trachoms bei den Frauen. Nähere Angaben über Blindheitsursachen fehlen, das Trachom ist in etwa 30 % die Ursache.

---

2) **Ueber die akute gangränöse Phlegmone der Lider. Klinische und bakteriologische Studie,** von Dr. O. Pes, Privatdocent an der Univers.-Augenklinik in Turin.

Die bakteriologischen Befunde ergaben als Erreger den Streptococcus pyog., den Bacillus des Carbunkels und den Bacillus der Diphtherie. Die mitgetheilten Krankengeschichten, denen Fälle aus der Literatur vorangestellt sind, schildern die seltene Erkrankung ausführlich.

---

3) **Ueber Ausziehung des einfachen Altersstars,** von H. Kuhnt in Königsberg i. Pr.

Die genau ausgeführten Mittheilungen aus des Verf.'s grosser praktischer Erfahrung geben auf dem so vielfach dargestellten Gebiete neue Anregungen. Verf.'s Verfahren ist aus früheren Veröffentlichungen bekannt. Er geht in der Verhütung der Infectionsmöglichkeiten so weit, dass er einen Mund-Nasenschleier trägt, der trotz praktischer Befestigung sehr stören muss.

Als Reifungsverfahren empfiehlt Verf. das von Förster und giebt die Indicationen an. Beim Schnitt wendet er ein zum Stiel schräg gestelltes Graefe'sches Messer an, das einen glatten Schnitt in einem Zuge erlaubt.

Der prophylaktische Bindehautlappen, der sich sehr bewährt hat, wird in Ausführung und Vortheilen geschildert.

Verf. spricht weiter über die Iridectomie, bei der die Gefahren des Irisvorfalls nach seiner Ansicht bedeutend geringer sind, als bei ihrem Unterlassen. Technisch empfiehlt er ein stumpfes Häkchen zum Fassen der Iris und legt Gewicht auf Zurechtlagern der Colobomschenkel vor der Kapsel-Eröffnung.

Die Kapsel-Eröffnung wird besonders sorgfältig, am besten mit der Pincette, vollführt; vor schlecht functionirenden Instrumenten ist zu warnen. Bei der Extractions-Schilderung theilt Verf. mit, wie er Rindenmassen entfernt. Das Ausstreifungs-Verfahren mit dem unteren Lidrande hat er wegen Infectionsgefahr verlassen, spült lieber den Kapselsack mit physiologischer Kochsalzlösung aus. In complicirten Fällen nimmt er eine Aussaugung der Linsenreste vor. Ein weiterer Artikel wird angekündigt.

---

4) **Ueber die Skiaskopie-Theorie.** Bemerkungen zu des Herrn Kaiserl. Reg.-Rath und Privatdocent Dr. A. Gleichen „Neuer Theorie der Schattenprobe", in Nr. 1, Bd. XII der Zeitschr. f. Augenheilk., von Dr. H. Wolff in Berlin.

Verf. führt aus, weshalb er die citirte Theorie für unrichtig hält.

Heft 4.

1) **Ueber die muskulöse Natur des Stromazellnetzes der Uvea,** von Dr. K. Münch. (Univers.-Augenklinik in Berlin.)

Verf. stellt seine Ergebnisse dahin zusammen: Das mehr oder weniger pigmentirte Zellnetz des Stroma der Uvea ist ein Muskelnetz.

Die Stroma-Muskelzelle ist relativ hoch organisirt und muss einen hohen Grad von Contractilität besitzen. Das Stroma-Muskelnetz dürfte vorzüglich vasomotorischen Zwecken dienen.

---

2) **Ueber die Genese einseitiger Vertical-Bewegungen der Augen,** von Dr. A. Bielschowsky, Privatdocent an der Univers.-Augenklinik in Leipzig.

Für das Auftreten der einseitigen Vertical-Bewegungen ist das Fehlen des binocularen Sehaktes eine unerlässliche Vorbedingung. Soweit überhaupt wilkürliche Augenbewegungen ausgeführt werden, sind diese stets associirte Bewegungen. Die einseitigen Bewegungen sind dem Willen nicht unterstellt. Diese Ergebnisse, die Verf. aus Untersuchungen und theoretischen Erörterungen folgert, weisen darauf hin, dass es ausser den kortikalen Zentren für die associirten Augenbewegungen untergeordnete, von einander und vom Willen unabhängige motorische Centren für jedes Einzelauge giebt. Nur wenn der Einfluss der kortikalen Centren ausgeschaltet ist (Schlaf, Narcose), oder wenn die Fusionstendenz fehlt, können die untergeordneten Centren einseitige Augenbewegungen bewirken.

---

3) **Ein Fall von Parinaud's Conjunctivitis,** von Dr. Matys, Assistent der böhm. Universitäts-Augenklinik in Prag.

Bei Parinaud's Conjunctivitis handelt es sich um eine selbständige, einseitige Entzündung der Conjunctiva bei gleichzeitiger Erkrankung der Lymphdrüsen, deren Ursache unbekannt ist. Wahrscheinlich ist der Zusammenhang mit einer thierischen Infection.

---

4) **Eine neue Visirvorrichtung, welche auch bei herabgesetzter Beleuchtung und in der Nacht verwendbar ist,** von Dr. F. Schanz in Dresden.

Beim Visiren muss das Auge nach einander auf die Visirpunkte accommodiren. Darin, dass die Accommodation nicht schnell genug ausgeführt wird, liegt die Hauptfehlerquelle. Verf. versucht die Visirpunkte in Entfernungen vom Auge zu verlegen, wo ein Accommodations-Vorgang nicht mehr nöthig ist, indem er zunächst das eine Visir an die Stelle des Kornes verlegt und es mit einer Spiegelfläche versieht. An die Stelle, wo sonst das Visir befestigt ist, bringt er eine T-förmige Marke, die sich in dem Spiegel des Visirs spiegelt und so entsprechend weit hinter dem Spiegel gesehen wird. Durch Durchsichtnahme des Markenblättchens bezw. Benutzung eines kleinen elektrischen Lämpchens wird die Verwendbarkeit bei herabgesetzter Beleuchtung erreicht. Spiro.

V. Die ophthalmologische Klinik. 1904. Nr. 20—24. 1905. Nr. 1—2.

1) **Ueber einige secundäre Conjunctivitisformen,** von Peters.

Zu diesen Affectionen gehören in erster Linie die bei Erkrankungen des hinteren Abschnittes der Urethra gelegentlich auftretenden Bindehaut-Reizungen. Kalte Wasserumschläge genügen. Aehnliche Erscheinungen an der Bindehaut sieht man manchmal bei gichtischen Personen.

Häufig weicht die Bindehaut-Reizung erst, wenn man z. B. bei bestehendem Eczem dieses zum Verschwinden gebracht hat oder den Lidrand (z. B. Molluscum contagiosum) behandeln konnte. Diese Erfahrungen lehren, dass man immer, ehe man zu chemisch differenten Mitteln greift, sich die Frage vorlegen soll, ob nicht etwa eine endogen ausgelöste, doppelseitige oder local vom Lidrande ausgehende Bindehaut-Reizung vorliegt. Während die erstere lediglich exspectativ zu behandeln ist, muss bei letzterer die Reizquelle ausgeschaltet werden. In beiden Fällen genügt dies Vorgehen meistens, um die Bindehaut zur Norm zurückkehren zu lassen.

---

2) **Nachruf auf Dr. Graf Magawly,** von Walter.

---

3) **Ein Fall von Brückencolobom der Aderhaut des rechten Auges und Mikrophthalmus des linken,** von Walter.

Das rechte Auge zeigt unter der Papille drei Aderhautcolobome, die in einer senkrechten Linie angeordnet sind. Die beiden oberen sind von der ungefähren Grösse der Papille, erscheinen vertieft und sind von einem schwarzen Pigmentstreifen eingefasst. Das unterste von typischer Form ist wie gewöhnlich das grösste. Die Netzhautgefässe scheinen den Colobomen auszuweichen.

---

4) **Zur Wiedereinführung der Iridodesis,** von Sattler.

In einem Falle von Ectopia lentis congenita bilateralis führte Verf. die Iridodesis aus mit der Maassgabe, dass die Gefahren der Operation durch nachträgliche Abtragung des künstlichen Irisprolapses und Vornahme einer Kuhnt'schen Plastik verhütet wurden. Die Sehschärfe hob sich von $^1/_{10}$ auf $^1/_3$.

5) **Die neuesten Fortschritte in der Augentherapie,** von Darier.

Nicht beendet.

6) **Beitrag zur Casuistik der Metallsplitter-Verletzungen des Auges,** von Kauffmann. Moll.

VI. La clinique ophtalmologique. 1904. Nr. 20—24. 1905. Nr. 1.

1) **Therapie der Chorioretinitis,** von Abadie.

Im Allgemeinen ist die Quecksilber-Behandlung bei Chorioretinitis indicirt, welches auch ihre Ursache sei. Da Inunctionscuren und innerer Gebrauch des Mittels sich meist als unwirksam erweisen, benutzt Verf. schon lange subcutane Injection von Quecksilberbijodid bis 0,02 pro die.

2) **Ueber die Histologie des Frühjahrskatarrhs,** von Trantas.

3) **Klinische Varietäten der conjunctivalen Localisation des polymorphen Erythems,** von Moissonnier.

Diese treten unter 5 verschiedenen Formen auf:

1) als einfache Hyperämie der Conjunctiva;
2) als eine oder mehrere Papeln am inneren Winkel der Bindehaut;
3) sehr selten als Bläschen;
4) als Chemosis der Bindehaut;
5) als pseudomembranöser Typus in Form eines Exsudates auf der Tarsalbindehaut.

Alle diese verschiedenen Formen sind gutartig und heilen spontan.

4) **Hysterischer Nystagmus,** von Santos Fernandez.

5) **Embolie des Gehirns und der Netzhaut,** von Jocqs.

In diesem Falle klärte die Netzhaut-Embolie die Diagnose, indem das Gehirnleiden für ein syphilitisches gehalten werden konnte. Eine genauere Untersuchung des Herzens ergab denn auch einen Klappenfehler.

6) **Behandlung der Cataract mit subconjunctivalen Injectionen von Jodkalium,** von Verderau.

Verf. will hierdurch Verschwinden der Trübungen und Hebung der Sehschärfe beobachtet haben.

7) **Die Keratitis punctata,** von Jocqs.

Gewisse Formen der punktförmigen Beschläge der Descemet'schen Membran werden öfter bei jungen Leuten in der Pubertät und bei Frauen in der Menopause beobachtet. Diese Beschläge sind die einzigen Symptome einer leichten Uveïtis, die ihrerseits durch eine metastatische Infection hervorgerufen wird. Die Krankheit heilt langsam aber völlig aus, und zwar kommt in erster Linie Quecksilber in Form von Calomel in innerer Darreichung in Betracht.

8) **Blennorrhoische Iritis,** von Sonder.

9) **Enucleation mit folgender Einpflanzung eines Hautlappens,** von Rollet.

Verf. pflanzte nach der Enucleation, die mit sorgsamer Schonung der geraden Augenmuskeln ausgeführt wurde, einen Hautlappen vom Arme, mit dem darunter liegenden Fettgewebe herauspräparirt, zwischen die Muskeln,

welche durch Catgut an dem Lappen befestigt wurden. Letzterer heilte gut ein, so dass für die Prothese ein sehr brauchbarer beweglicher Stumpf geschaffen wurde.

---

10) **Ein Fall von seröser Tenonitis mit torpider Iritis**, von le Roux.

---

11) **Ein Fall von hysterischem Nystagmus**, von Delneuville.

Es bestand ausser dem Nystagmus noch eine homonyme Hemianopsie und eine Lähmung des rechten Abducens. Unter Jodbehandlung trat nach einigen Wochen Heilung ein. (Worauf sich die Diagnose „Hysterie" stützt, ist nicht überzeugend erklärt. Ref.)

---

12) **Cosmetischer Erfolg durch Tenotomie und Tätowirung**, von Trousseau.

Ein durch Blennorrhöe zu Grunde gegangenes atrophisches Auge mit grossem Leucom wurde durch Tenotomie der vier geraden Augenmuskeln so weit in der Augenhöhle vorgelagert, dass es zunächst wieder von normaler Grösse erschien. Nach Tätowirung des Leucoms war der cosmetische Effect ein sehr guter, und die Enucleation mit den Schattenseiten einer Prothese vermieden. Moll.

VII. L'Ophtalmologie provinciale. 1904. Juli.

Beitrag zum Studium der seltenen Formen von sympathischer Ophthalmie, von Dr. Chevalier.

Am Schluss der eingehenden Arbeit kommt Verf. zu folgenden Resultaten:

1) Die sympathische Ophthalmie kommt am häufigsten in der Form der plastischen und serösen Iridocyclitis vor.

2) Sie tritt unter Reiz-Erscheinungen auf, die motorischer, sensibler und secretorischer Art sein können.

3) Alle Theile des Auges können von der sympathischen Entzündung ergriffen werden.

August.

1) **Subconjunctivale Injectionen von salicylsaurem Natron bei der rheumatischen Iritis**, von Foucher.

Verf. hat in einzelnen Fällen gute Resultate mit der Behandlungsmethode erzielt.

---

2) **Differentialdiagnose zwischen Cataract und Glaucom**, von Dr. Lacaussade.

Da Cataract und chronisches Glaucom gemeinsame Symptome zeigen können, warnt Verf. vor einer Verwechslung beider Krankheitszustände. Die Hauptschwierigkeit in der Diagnose ist in den Fällen zu suchen, wo bei einem chronischen Glaucom die Linse getrübt ist und so den Einblick in das Augeninnere unmöglich macht. Pupillenweite, Gesichtsfeld-Einschränkung und der erhöhte Druck des Augapfels führen dann zu der Diagnose: Glaucom.

---

3) **Uebertragung der sympathischen Ophthalmie auf venösem Wege**, von Dr. Motais.

Fussend auf das, was Hirschberg schon im Jahre 1895 über einen Verbindungsweg zwischen beiden Augen gesagt hatte, kommt Verf. am

Schlusse seiner mit anschaulichen Abbildungen versehenen Arbeit zu folgenden Schlüssen:

Die Venae ophthalmicae, welche das venöse Blut aus Orbita und Auge sammeln, endigen nach vorn in den Venae angulares, nach hinten in die Sinus cavernosi.

Die Venae angulares stehen unter einander in Verbindung durch einen anastomotischen Ast der Venae angulares und ophthalmicae; die Sinus cavernosi durch den Sinus coronarius und occipitalis transversus. Eine Communication ist also zwischen den Augenhöhlen und den Augäpfeln durch einen vollständigen venösen Kreislauf geschaffen, die Wirbelvenen beider Augen vereinigen die beiden Uvealtractus, den Hauptsitz der sympathischen Ophthalmie, und so können die Mikroorganismen fortwährend von einem Auge zum andren wandern.

---

4) **Behandlung der Infection nach Star-Operation,** von Dr. Bourgeois. Verf. räth zu subconjunctivalen Einspritzungen von Quecksilbercyanid.

October.

2 Fälle von Influenza mit Complicationen von Seiten der Augen, von Dr. Gendron.

Nach den ersten 3 Tagen eines Influenza-Anfalles fand sich im ersten Fall eine metastatische Chorioiditis, im zweiten ein akutes Glaucom. Beide Augen-Erkrankungen führt Verf. auf die Influenza zurück. Nach seiner Ansicht tritt das Glaucom hauptsächlich in den Fällen von Gefäss-Erkrankung oder Circulations-Störungen des Auges auf, gleichviel ob sie infectiöser, akuter oder chronischer Natur sind. Fritz Mendel.

Vermischtes.

Am 23. März d. J. verstarb zu Paris im 61. Lebensjahre unser ausgezeichneter Fachgenosse Parinaud, dem seine Arbeiten über die hysterischen Störungen des Seh-Organs, über Schielen, Beweglichkeitsstörungen und ihre Behandlung, und seine beiden letzten Veröffentlichungen (1) Ueber das Sehen, eine physiologische Studie; 2) Seh-Projection und Stereoskopie) ein dauerndes, ehrenvolles Gedächtniss erworben haben. Seine Landsleute pflegen seinen Namen mit der von ihm 1888 beschriebenen „ansteckende Bindehaut-Entzündung, durch die Thiere übertragen", zu verknüpfen. Sein liebenswürdiges Wesen wird Jedem, der Gelegenheit gehabt, ihm näher zu treten, in bester Erinnerung bleiben. H.

Bibliographie.

1) Zur Aetiologie des Frühjahrs-Katarrh der Conjunctiva, von Prof. Dimmer in Graz. (Wiener klin. Wochenschrift. 1905. Nr. 2.) Ein Fall von Frühjahrs-Katarrh wurde bloss durch Abhaltung des Lichtes zur Heilung gebracht, woraus der Schluss gezogen wird, dass derselbe durch die Einwirkung des Lichtes entstanden war. Der Patient bot die bulbäre Form der Krankheit dar.

2) Ueber Wanderung von Fremdkörpern im Auge und Spontan-Ausstossung derselben, von Regimentsarzt Dr. Gesang. (Univ.-Augenkl.

des Prof. Fuchs.) (Wiener klin. Wochenschrift. 1905. Nr. 5.) 2 Fälle von Fremdkörper im Auge, mit Spontan-Ausstossung — in dem einen Falle sass der Fremdkörper 4 Jahre, im zweiten Falle gar 20 Jahre im Augeninnern. — Im ersteren Falle gelang die Extraction des Fremdkörpers, der in Granulationsmassen der Cornea sichtbar geworden war; im zweiten Falle gelang die Extraction des in der Cornea nachweisbaren Fremdkörpers nicht, und musste enucleirt werden. Das Resultat der Section des Augapfels berechtigte zur Annahme, dass in den meisten derartigen Fällen die Spontan-Ausstossung der Fremdkörper in erster Linie durch die Schrumpfung bindegewebiger Schwarten verursacht wird.

3) Argentum citricum, Itrol Credé pro oculis bei Augenkrankheiten, von Dr. F. R. v. Arlt in Wien. (Aerztliche Central-Zeitung. 1905. Nr. 3.) Bei Blennorrhoea neonatorum empfiehlt Verf. das Itrol in folgender Weise anzuwenden: Nach Reinigung der Lider und Conjunctiva mit nassen Wattebäuschchen, Umstülpen der Lider, reichliches gleichmässiges Einstreuen des Itrols. Nach einigen Minuten Entfernung des Ueberschusses an Itrol mit feuchtem Wattebausch. Je nach der Schwere des Falles wird diese Procedur 2—4 Mal in 24 Stunden vorgenommen. Compressen, Eisumschläge, überhaupt Verdecken des Auges, Verhüllen des Kopfes nicht allein überflüssig, sondern direct gefährlich. Reichliche Zufuhr frischer, kühler Luft indicirt. Ebenso empfehlenswerth ist das Einstäuben frischen Itrols zur prophylaktischen Desinfection des Auges der Neugeborenen. Bei Conj. follicularis gilt dasselbe Verfahren wie bei akuter Bindehaut-Blennorrhoe. Verwendbar erweist sich das Itrol endlich bei: Conj. crouposa und diphtheritica, bei Conj. lymphatica, bei Hornhautgeschwüren und bei Trachom; bei letzteren in Verbindung mit andren Behandlungsarten.

4) Die Adriaküste vom Standpunkte des Augenarztes, von Prof. S. Klein in Wien. (Wiener med. Wochenschrift. 1905. Nr. 5.) Für eine Adriatherapie empfiehlt Verf. Entzündungen des Uvealtractus (auch parenchymatöse Formen von Keratitis), bei welchen mehrere ursächliche Momente mitwirken, und solche, deren Aetiologie zweifelhaft oder gänzlich unbekannt ist, alle scrofulösen Augen-Erkrankungen, und alle Augen-Erkrankungen, die durch Syphilis hervorgerufen oder bei unbekannter ätiologischer Provenienz eingreifenden Behandlungen unterzogen wurden. Contraindicirt ist der Aufenthalt an der Adriaküste bei allen Secretions-Anomalien der Bindehaut (chron. Katarrh, Trachom, Frühjahrskatarrhe) bei allen Leiden des lichtempfindenden Apparates mit grosser Sensibilität gegen blendendes Sonnenlicht und selbstverständlich bei allen Augen-Erkrankungen, die die sichere Folge von Malaria-Erkrankung sind.

5) Die Behandlung der Keratitis, von Prof. A. v. Reuss in Wien. (Allgemeine Wiener med. Zeitung.) Grundzüge der Behandlung der Keratitis für Studirende.

6) Bericht über die Wirksamkeit der Augen-Abtheilung des Stefans-Hospitales im Jahre 1904, erstattet vom ärztlichen Leiter Dr. Franz Bayer in Reichenberg. Im Jahre 1904 wurden 842 Augenkranke (454 Männer und 388 Frauen) verpflegt und behandelt. Star-Operationen wurden 86 ausgeführt. Dabei kamen zur Anwendung: 1) Lappenschnitt nach oben (6 Mal ohne, 56 Mal mit Iridectomie), bei uncomplicirtem Star 57 mit vollem, 1 mit theilweisem Erfolge und 1 ohne Erfolg (wegen Netzhautablösung); bei complicirtem Star 2 mit vollem Erfolg und bei Linsenverschiebung 1 mit Erfolg. 2) Linearschnitt ohne Iridectomie 15 und zwar

bei Wundstar 6 Mal mit vollem Erfolge, bei Nachstar 4 Mal mit vollem Erfolge, bei angeborenem Star 3 Mal mit vollem Erfolge, und bei Star Jugendlicher 2 Mal mit vollem Erfolge. 3) Spaltung des Stares beim Schichtstar 9 Mal mit vollem Erfolge. Zusammengefasst ergeben die Star-Operationen: 97,6% vollkommene Erfolge, und je 1,16% theilweise Erfolge und Misserfolge.

7) Ueber die Pathogenese der Stauungspapille, von Dr. Alfred Sänger in Hamburg. (Wiener med. Wochenschrift. 1904. Nr. 47—50.) Die bei Stauungspapillen gefundenen sogenannten Entzündungs-Erscheinungen lassen sich ganz gut mit der Annahme einer mechanischen Ursache vereinigen und es ist durchaus unnöthig, die Hilfshypothese der von Tumor erzeugten Toxine aufzustellen. Dass der erhöhte Hirndruck die Hauptrolle spielt bei Erzeugung des Scheidenhydrops, bei Abknickung der Vena centralis, beim Oedem des Sehnerven, das ergiebt die günstige Wirkung der Trepanation selbst in inoperablen Tumoren in Bezug auf Stauungspapillen. Es unterliegt keinem Zweifel, dass die durch die Trepanation erfolgende Druck-Entlastung das wesentliche Moment der Rückbildung der Stauungspapille ist.

8) Ueber Glaskörper-Ablösung, von Prof. Dr. A. Elschnig in Wien. (Wiener med. Presse. 1904. Nr. 50.) Bei der Untersuchung von 22 myopischen Bulbi (mit den verschiedensten Graden von Myopie) fanden sich nur 4, bei denen makroskopisch eine Beschaffenheit des Glaskörpers vorlag, welche als Glaskörper-Ablösung imponiren konnte. Es kann daher als sicher festgestellt angenommen werden, dass Glaskörper-Ablösung in myopischen Augen jedenfalls ein sehr seltenes Vorkommniss darstellt.

9) Vierzehnter Bericht über die Abtheilung für Augenkranke im Landesspitale zu Laibach 1904, von Primärarzt Dr. Emil Bock. Im Jahre 1904 standen 1485 Kranke in Behandlung. Der tägliche Krankenstand schwankte zwischen 54 und 114 Patienten. Star-Operationen wurden 143 vorgenommen und zwar: 93 Star-Ausziehungen mit dem Lappenschnitt (mit Iridectomie 35, ohne Iridectomie 58), 33 Star-Ausziehungen mit dem Lanzenschnitt, 13 Zerschneidungen des Stares und 4 Zerreissungen des Nachstares. Iridectomien 80, darunter 6 wegen Drucksteigerung, und 16 präparatorische Iridectomien. Das Ergebniss der Star-Operation war ein sehr günstiges. Ungünstige Ausgänge kamen nur bei einem alten Manne mit Eiterung der Nasenknochen, und bei einer Irrsinnigen, bei der alle Schutzmaassregeln vergebens waren, vor. Verf. macht auf die grosse Anzahl von Blennorrhoea neonatorum (es sind 13 Fälle angegeben) aufmerksam — „ein Beweis, dass bedauerlicher Weise Credé's Verfahren noch zu wenig geübt wird."

10) Die Behandlung des Trachoms mit Cuprocitrol (Arlt), von Primarius Dr. Emil Bock in Laibach. (Aerztliche Central-Zeitung. 1904. Nr. 51.) Zur Behandlung mit Cuprocitrol eignen sich besonders vorgeschrittene Trachome mit Narbenbildung und unter diesen namentlich solche mit Pannus. Bei solchen Fällen überragt das Cuprocitrol alle andren Behandlungsarten. Ein besonderer Vortheil dieser Behandlung ist der Umstand, dass der Kranke das Mittel sich selbst appliciren kann. Vorhandene Hornhautgeschwüre geben keine Gegenanzeige für Cuprocitrol. Ein schädlicher Einfluss des Mittels ist bis jetzt noch nicht constatirt worden. In frischen Fällen leistet es meist dasselbe, wie die bisher geübte Behandlung. Die Anwendung ist nicht schmerzhaft, reizt nicht, das Mittel bildet keinen Aetzschorf und stört den Kranken in seinem Berufe nicht.

11) Ueber die Skiaskopie-Theorie und über mein elektrisches Skiaskop-Ophthalmometer, von Dr. H. Wolff in Berlin. (Wiener med. Wochenschrift. 1904. Nr. 49.) Vorwiegend polemischen Inhaltes, gegen Prof. Schnabel's Besprechung der Skiaskopie-Theorie. Schenkl.

12) Ein bisher nicht beachtetes Symptom der Basedow'schen Krankheit, von Dr. S. Jellinek, Assistent. (Wiener klin. Wochenschr. 1904. Nr. 43.) Das Symptom besteht in einer bräunlichen, diffusen Pigmentation der Haut, namentlich des oberen Lides. Die Erscheinung gehört zu den Frühsymptomen und nimmt bei vielen Patienten im weiteren Verlaufe der Krankheit ab. In seltenen Fällen fehlt sie ganz. Bei Blutuntersuchungen Basedow-Kranker fand Verf. die Färbekraft des Blutes abnorm erhöht. Schenkl.

13) Zur Levatorvornähung. Berichtigung und Schlusswort an Herrn Prof. A. Elschnig in Wien, von Dr. Hugo Wolff in Berlin. (Wiener med. Wochenschrift. 1904. Nr. 45) und Schlusswort zur Levatorvornähung, von Prof. Elschnig in Wien. (Wiener med. Wochenschr. 1904. Nr. 45.)

14) Dreifacher Fall von Wurstvergiftung (Botulismus), von Dr. Gustav Morelli, Assistent an der int. Klinik in Budapest. (Wiener med. Wochenschrift. 1904. Nr. 46.) Nach dem Genusse der mit Botulismustoxin inficirten Speisen treten nach Ablauf von 6—10 Stunden eventuell Erscheinungen von Gastroenteritis ein; die eigentlichen Vergiftungs-Erscheinungen zeigen sich erst nach 36—48 Stunden: der Kranke sieht verschwommen, oft doppelt; er kann die Augen nicht ganz öffnen, da das obere Lid herabhängt. Die Thränen-Absonderung hört auf, die Schleimhaut wird trocken und unempfindlich. Die Pupillen sind maximal erweitert, zuweilen nicht rund und reagiren weder auf Licht noch auf Accommodation. Gleichzeitig entwickeln sich Schluckbeschwerden, Trockenheit der Halsschleimhaut, erschwertes Sprechen, und Trockenheit der Haut. Der Stuhl ist retardirt, das Uriniren erschwert. Allgemeine Muskelschwäche; Puls verlangsamt, aussetzend. Sensorium frei; Temperatur normal. In schwereren Fällen steigert sich in Folge der Giftwirkung oder der Inanition die Muskelschwäche, und es erfolgt nach 8—10 Tagen durch Herzschwäche der Exitus. Ueber diese Zeit hinaus steigt mit jedem Tage die Hoffnung auf Genesung. Die ersten Erscheinungen gehen am spätesten, die letzten am frühesten zurück. In einem der Fälle, die Verf. beschreibt, ging das Doppeltsehen erst am 35. Tage, die Accommodationsstörung am 43. Tage zurück. Schenkl.

15) Beziehung der Ehe zu Augenkrankheiten mit besonderer Rücksicht auf die Vererbung, von G. Abelsdorff. („Krankheiten und Ehe" von Senator-Kaminer. J. F. Lehmann in München.) Gedrängte Zusammenstellung der Augenkrankheiten, bei denen Vererbung beobachtet wurde. Bemerkenswerth sind die Beobachtungen von Magnus bezw. Fuchs, wonach ein an Blennorrhoea neonatorum erblindeter Mann zwei Kinder mit Mikrophthalmus congenitus zeugte, bezw. ein Vater, dessen rechtes Auge in der Kindheit durch Iridocyklitis verloren gegangen war, einen Sohn mit rechtsseitigem Mikrophthalmus congenitus hatte, — während Mulder bei 200 Kaninchen durch Enucleation des rechten Auges, die er 6 Jahre lang von Generation zu Generation fortgeführt hatte, keine Abnormität an den Augen erzeugen konnte. C. Hamburger.

Um Einsendung von Separatabdrücken wird gebeten (Berlin NW. 26 Schiffbauerdamm).

Verlag von Veit & Comp. in Leipzig. — Druck von Metzger & Wittig in Leipzig.

Centralblatt

für praktische

AUGENHEILKUNDE.

Herausgegeben von

Prof. Dr. J. Hirschberg, Geh. Med.-Rath, in Berlin.

Unter ständiger Mitwirkung der Herren Dr. Ancke in München, Dr. Berger in Paris, Prof. Dr. Birnbacher in Graz, Dr. Brailey in London, Dr. Bruns in Steglitz, Geh. Med.-Rath Prof. Dr. H. Cohn in Breslau, Doc. Dr. Cl. du Bois-Reymond in Berlin, Dr. Czellitzer in Berlin, Prof. Dr. E. Emmert in Bern, Prof. Dr. C. Gallenga in Parma, Dr. Ginsberg in Berlin, Prof. Dr. Goldzieher in Budapest, Dr. Gordon Norrie in Kopenhagen, Dr. Hamburger in Berlin, Prof. Dr. Hoëstmann in Berlin, Dr. Isaigonis in Smyrna, Prof. H. Knapp in New York, Prof. Dr. Krückow in Moskau, Dr. Loeser in Berlin, Prof. Dr. Magnus in Breslau, Major F. P. Maynard, I. M. S. Calcutta, Dr. F. Mendel in Berlin, Dr. Moll in Berlin, Dr. Neuburger in Nürnberg, Dr. Pergens in Brüssel, Prof. Dr. Perchel in Frankfurt a. M., Dr. Purtscher in Klagenfurt, Dr. M. Reich in Petersburg, Med.-Rath Dr. Scherer in Oldenburg, Prof. Dr. Schenkl in Prag, Prof. Dr. Schwarz in Leipzig, Dr. Spiro in Berlin, Dr. Stiel in Köln.

Monatlich ein Heft. Preis des Jahrganges 12 Mark. Zu beziehen durch alle Buchhandlungen des In- und Auslandes und die Postanstalten des Deutschen Reiches.

1905. **Neunundzwanzigster Jahrgang.** **Mai.**

Inhalt: **Original-Mittheilung.** Ueber Varietäten des Epitarsus. Von Dr. A. Schapringer.
Klinische Beobachtung. Das Violettsehen. Von Dr. Richard Hilbert in Sensburg.
Neue Bücher.
Referate, Uebersetzungen, Auszüge. Ueber die Behandlung der Netzhaut-Ablösung, von H. Sattler.
Journal-Uebersicht. I. Journal of Eye, Ear and Throat Diseases. 1904. März—August. — II. The Ophthalmic Review. 1904. Juni—September. — III. The American Journal of Ophthalmology. 1904. Mai—August. — IV. The Ophthalmoscope. 1904. Juli—October. — V. The Ophthalmic Record. 1904. Mai—September. — VI. Annali di Ottalmologia. 1904. Fasc. 1—5.
Vermischtes. Nr. 1—8.
Bibliographie. Nr. 1—56.

[Aus der Augenabtheilung des Deutschen Dispensary in New York.]

Ueber Varietäten des Epitarsus.

Von Dr. **A. Schapringer.**

In der Mehrzahl der Fälle präsentirt sich der Epitarsus als ein flächenhaftes, flügelfellähnliches Gebilde. Es soll hier von den gelegentlichen Abweichungen von dieser Mittelform die Rede sein. Diese Abweichungen oder Varietäten spielen nach zwei Seiten hin, dem Monströsen und dem Schattenhaften.

I

Ein Fall von doppelseitigem monströsem Epitarsus ist Oeller untergekommen und von ihm im Archiv für Augenheilkunde[1] eingehend beschrieben worden. Es handelte sich um ein neugeborenes Kind, welchem rechts und links aus der Lidspalte eine rothe, rundliche, in hohem Grade entstellende Geschwulst heraushing, die vermittelst eines etwas verbreiterten Stiels mit dem temporalen Theil der oberen Uebergangsfalte zusammenhing. Die Abtragung dieser Geschwülste gebot sich ohne Weiteres von selbst, wobei Oeller die Gelegenheit zu einer sorgfältigen histologischen Analyse dieser höchst seltenen Gebilde sich natürlich nicht entgehen liess. So minutiös diese Untersuchung auch ausfiel, auf die sich hier zunächst aufdrängende Frage nach der ursprünglichen Veranlassung zur Entstehung des Epitarsus warf sie weiter kein Licht.

Ich selbst hatte in meiner ersten Publication über diesen Gegenstand[2], auf den Spuren van Duyse's wandelnd, die Vermuthung ausgesprochen, dass in einem sehr frühen Stadium des Embryonal-Lebens, wo der Augapfel noch unbedeckt freiliegt, gelegentlich eine Verlöthung des Amnions mit demjenigen Theile der Gesichtsoberfläche stattfindet, welche der spätern — obern oder untern, meist jedoch obern — Uebergangsfalte entspricht. Die durch Zug des amniotischen Bandes emporgehobene Duplicatur bleibt nun bestehen, auch wenn sich, wie das im Verlauf der Zeit gewöhnlich geschieht, das verlöthete Amnion wieder frei gemacht hat. Ihrerseits aber hat die genannte Duplicatur die Tendenz, mit der Hinterfläche des sich später bildenden und die Duplicatur bedeckenden Ober- bezw. Unterlids theilweise oder gänzlich zu verwachsen. So entsteht die flächenhafte Form des Epitarsus, von welcher ich in der erwähnten ersten Mittheilung nicht weniger als acht selbstbeobachtete Beispiele aufzählen konnte.

Diese Theorie ist nun dahin zu ergänzen, dass die Duplicatur unter Umständen sich zu einer massiven, raumbeengenden Geschwulst auswächst, die nicht mit der Hinterfläche des Augenlids verwächst, sondern sogar verhindert, dass das Lid sich normal entwickelt, mit andren Worten ein Lidcolobom verursacht. So erhalten wir die monströse Form des Epitarsus, die Gegenstand chirurgischen Eingreifens wird, wie das Oeller beschreibt. Seiner Vermuthung, dass der von A. v. Graefe 1863 beschriebene Tumor[3] ein congenitaler, ein Epitarsus war, der erst bemerklich wurde, als er im

[1] J. Oeller, Ein überzähliges monströses Oberlid mit Oberlidcolobom beider Augen. (Archiv f. Augenheilkunde, 1904, 50. Bd., 1. Heft.)

[2] Die angeborene Schürze der Lidbindehaut — eine bisher noch nicht beschriebene typische Missbildung des menschlichen Auges. (Zeitschr. f. Augenh., 1899, Bd. II, S. 41.)

[3] A. v. Graefe, Tumor im submucösen Gewebe der Lidbindehaut von eigenthümlicher Beschaffenheit. (Klin. Monatsbl. f. Augenheilk., 1863, S. 23.)

späten extrauterinen Leben aus unbekannten Ursachen plötzlich stark an Grösse zuzunehmen begann, kann ich nur zustimmen.

Von der hier vorgetragenen Ansicht über die ursprüngliche Entstehung des Epitarsus unterscheidet sich nun diejenige Oeller's, dass er das Wachsthum der betreffenden Duplicatur nicht als das Resultat der Zugwirkung eines amniotischen Bandes, sondern als aus freien Stücken aufgetreten betrachtet. Seiner Ansicht nach „ist an der von Kölliker bezeichneten Stelle der gesetzmässig sich entwickelnden Lidfalte eine gleichsam prämature, partielle Lidwulstbildung vorangeeilt." Die fertige Bildung nennt er „überzähliges Oberlid", etwa wie man von überzähligen Fingern und Zehen spricht.

Es muss nun hier daran erinnert werden, dass überzählige Finger und Zehen atavistische Rückschläge darstellen, während Oeller für sein „überzähliges Oberlid" keinerlei phylogenetische Reminiscenz in's Feld zu führen vermag. Die Hypothese von den das Amnion mit der Umgebung des unbedeckten Embryonalauges verbindenden Brücken hält er für gezwungen und durch keinerlei Thatsachen gestützt. Durch die unlängst erschienene, hochbedeutsame Mittheilung von V. Matys[1] über eine von ihm eingehend zergliederte Missbildung des Auges, bedingt durch ein amniotisches Band, bei einem menschlichen Embryo aus dem vierten Monat, bin ich glücklicher Weise der Mühe überhoben, Oeller's Bedenken im Einzelnen zu widerlegen. Ich darf wohl die Arbeit Matys' als gewichtige Stütze meiner Ansicht, dass der Epitarsus ursprünglich durch Zug eines amniotischen Bandes entsteht, hinstellen und verweise nachdrücklich auf die von diesem Autor gelieferten Abbildungen und den begleitenden Commentar.

II

Die Bemerkungen, welche ich über die schattenhafte Varietät des Epitarsus zu machen habe, knüpfe ich am besten an die kurze Wiedergabe der drei letzten von mir beobachteten Fälle von Epitarsus. Da ich schon früher über acht Fälle berichtet habe, so seien diese neuen Fälle mit den fortlaufenden Nummern IX, X und XI bezeichnet.

Fall IX. — Rachel Simon, 8 Jahre alt, stellt sich am 26. April 1904 mit Augenbeschwerden unbestimmter Art vor, welche offenbar auf Schul- und Familien-Suggestion zurückzuführen sind. Linkes Auge in jeder Beziehung normal. Ebenso das rechte, nur ist hier beim Umklappen des Oberlids ein dreieckiger, flügelfellähnlicher Epitarsus zu entdecken. Beide Schenkel, besonders aber der temporale, heben sich von der angrenzenden Tarsalschleimhaut recht deutlich ab; anscheinend besteht hier eine ge-

[1] Zeitschr. f. Augenh., 1905, Februar.

räumige Tasche oder vielleicht gar ein durchgehender Kanal, doch muss wegen der Aengstlichkeit des Kindes von einer Prüfung mit der Sonde Abstand genommen werden.

In Begleitung dieser Patientin erscheinen eine ältere Schwester und die Mutter. Die Schwester, Fanny Simon, klagt über ungenügende Sehschärfe. Ich constatire gemischten Astigmatismus auf beiden Augen und verordne:

O. D. sph. + 0,75 ⊃ cyl. − 1,0, ax. horiz.
O. S. sph. + 1,25 ⊃ cyl. − 0,75 ax. horiz.

Von Epitarsus keine Spur. Anders bei der Mutter.

Fall X. — Frau Yetta Simon, etwa 40 Jahre alt, die Mutter der beiden genannten Mädchen, klagt über gelegentliche Kopfschmerzen. Refractions- und Accommodations-Verhältnisse normal; die Cephalalgie hat also extraoculare Bedingungen. Beim Umklappen der Oberlider sieht man rechts nichts Abnormes. Links erscheint der Tarsus durch eine senkrecht verlaufende, weissliche, wie narbig aussehende Linie in zwei ziemlich gleiche Hälften, eine nasale und temporale getheilt. Durch Finger-Manipulation ist der Tarsus dieser Linie entlang der Fläche nach einknickbar. Der Lidrand ist normal, ohne Spur einer Kerbe. Die Frau hat nicht die geringste Ahnung davon, dass ihr linkes Oberlid der Sitz irgend einer Abnormität sei. Die Narbenlinie ist aber meines Erachtens als Ausdruck eines intrauterin geheilten Tarsuscoloboms aufzufassen. Es war da eine Zeit lang ein — wahrscheinlich schmaler — Epitarsus vorhanden gewesen, der die Entwicklung des Tarsus entsprechend der genannten Linie hinderte, selbst aber zeitig genug entschwand, um dem Tarsusgewebe noch Gelegenheit zu geben, die entstandene Lücke auszufüllen.

Fall XI. — Annie Horowitz, 8 Jahre alt, stellt sich am 8. October 1904 zugleich mit ihrer 12jährigen Schwester Sarah behufs Brillenbestimmung vor. Das Brillenbedürfniss ist aber nur das Resultat von Schul-Suggestion; beide Augen erweisen sich als emmetropisch mit normaler Sehschärfe. Bei der ältern Schwester ist auch sonst keinerlei Abnormität festzustellen. Bei Annie jedoch präsentirt sich beim Umklappen des rechten oberen Augenlids auf dem medialen Theil des Tarsus, etwa 2,5 mm vom Wimpernsaum entfernt, ein sehr feines helles Körnchen. An dieses Körnchen schliesst sich übergangsfaltenwärts eine kurze, äusserst zarte Bogenlinie an, deren Concavität medialwärts (nasalwärts) zieht. Die Bogenlinie ist nicht leicht erkennbar und wird nur bei einem bestimmten Lichteinfallswinkel deutlich. Ich spreche Körnchen und Bogenlinie als schattenhafte Reste eines entschwundenen Epitarsus an, das Körnchen als eine Knorpel-Insel und die Bogenlinie als Rudiment des nasalen Schenkels. Bestätigt wird diese Vermuthung durch den Befund am umgeklappten linken Oberlid. Hier findet sich ein deutlich ausgebildeter, dreieckiger

Epitarsus, beide Schenkel heben sich deutlich von der Unterlage ab. Der äussere Schenkel ist bedeutend länger und weniger steil als der mediale, so dass die Spitze, etwa 2,5 mm vom Wimpernsaum entfernt, etwa den Ort markirte, wo das nasale Drittel des Tarsus an das mittlere stösst. Von dieser Spitze aus strebt eine Gerade, ungefähr 5 mm lang, narbenartig aussehend, in der Richtung schief nach oben und aussen — es ist vom umgeklappten Lid die Rede — bis zum Wimpernsaum. Dieser selbst ist normal, nicht eingekerbt. Es ist diese Linie offenbar auch als intrauterin geheiltes Tarsuscolobom aufzufassen, wie bei Fall X, nur dass der der Colobombildung zu Grunde liegende Epitarsus hier sich wohl verkleinert hat, aber nicht ganz verschwunden ist.

Ueber die hier wiedergegebenen drei Fälle habe ich nun einige Worte zu sagen.

In Fall IX und X haben wir Mutter und Kind, die Tochter mit ausgeprägtem Epitarsus des rechten Oberlids, die Mutter mit einem Zustand des linken Oberlids, der zweifelsohne als zurückgelassene Fussspur eines intrauterin vorhanden gewesenen Epitarsus aufzufassen ist. Dies wäre somit das erste nachgewiesene Beispiel von Erblichkeit der Epitarsus-Anlage. Ueberraschen wird diese Erblichkeit nicht, wenn man sich an die Theorie der amniotischen Verwachsungen hält, da es bekannt ist, dass diese unter Umständen in aufeinander folgenden Generationen immer wieder auftreten. So findet sich bei Oeller selbst der Hinweis auf gewisse Hausthier-Racen, bei welchen amniotische Anhängsel am Halse förmlich gezüchtet werden.

Nun ein Wort über das Schattenhafte.

Als klassischen Repräsentanten des schattenhaften Epitarsus möchte ich den Befund am rechten Oberlid im Fall XI hinzustellen mir erlauben. Hier haben wir eine kurze, kaum bemerkbare Bogenlinie als Ueberbleibsel des nasalen Epitarsus-Schenkels und an ihrem untern Ende ein äusserst feines Körnchen — wohl eine Knorpel-Insel. Alle übrigen Attribute des Epitarsus sind spurlos verschwunden. In dem vorliegenden Falle war die Interpretation des an der untern Grenze des Beobachtbaren liegenden Befundes durch den ausgesprochenen Epitarsus am andren Oberlide verhältnissmässig leicht und sicher. Fehlt jedoch der bestätigende Befund am andren Auge, so kann die Diagnose des schattenhaften Epitarsus recht schwierig und zweifelerregend werden. Es kann aber auch der Fall eintreten, dass ein Auge mit schattenhaftem Epitarsus von Trachom befallen wird und dem Arzt erst im Stadium der Narbenbildung in die Hände geräth. Dieser wird dann die Bogenlinie ohne Weiteres als Narbeneffect ansprechen und nur dann Zweifel hegen, wenn er selbst Fälle von ausgesprochenem Epitarsus beobachtet hat oder wenigstens den betreffenden Veröffentlichungen in der Literatur mit Aufmerksamkeit gefolgt ist.

Aus dem Gesagten folgt, dass der schattenhaften Form des Epitarsus

im Ganzen und Grossen nur akademisches Interesse innewohnt. Soll der Gegenstand aber überhaupt studirt werden, so muss dies von Seiten der klinisch thätigen Fachgenossen geschehen, denn nur diesen gerathen die betreffenden Fälle in die Hände.

Klinische Beobachtungen.

Das Violettsehen.

Von Dr. Richard Hilbert in Sensburg.

Die Janthinopie, Violettsehen (von ἰάνθινος, veilchenfarbig), gehört zu den seltensten pathologischen Farben-Empfindungen.

Während bereits über hundert Fälle von Erythropie beschrieben worden sind, kennt man von Xanthopie deren nur 19, von Kyanopie 16 und von Chloropie nur 15 Fälle. Fälle von Violettsehen sind aber bisher nur folgende beschrieben:

1) Eversbusch und Werner.[1] Diese Autoren beschreiben einen Fall von Violettsehen nach übermässigem Gebrauch von Haschisch. Leider fehlen genauere Daten über Dauer und Art der Affection.

2) Inoko.[2] Dieser japanische Arzt beobachtete einen Fall von Violettsehen bei Pilzvergiftung. Diese Erscheinung trat, neben andren centralen Symptomen, in Folge von Vergiftung mit einer japanischen Pilzart auf, deren botanische Determination leider noch nicht möglich war. Nähere Angaben über die Erscheinungsweise dieses interessanten Falles sind nicht gemacht.

3) Colman.[3] Dieser Fall betrifft eine Frau von 55 Jahren. Es bestand bei derselben ein altes Mittelohrleiden. Dabei Schwindelgefühl, sowie Gesichts-, Gehörs- und Geruchs-Hallucinationen. Auch hier ist über Dauer und Ausdehnung der Erscheinung leider nichts gesagt. Eine centrale Entstehung erscheint sicher.

4) Chalupecky.[4] Mann von 59 Jahren, der an Choroiditis disseminata leidet. Derselbe sieht rechts einen grünen Fleck von rundlicher Configuration und scharfer Begrenzung. (Die scheinbare Grösse ist leider nicht angegeben.) Dieser Fleck erscheint bei künstlicher Beleuchtung violett.

5) Bregman.[5] Verf. behandelte einen an Tabes leidenden Kranken, der überall und beständig violette und grüne, also wohl antagonistisch gefärbte Wolken sah. Auf hellen Flächen erschienen ihm diese Farben deutlicher und intensiver. Meist wird nur eine dieser Farben empfunden, und zwar vorherrschend grün. Diese Empfindungen bestehen sowohl bei offenen, wie auch bei geschlossenen Augen. Der Verf. nimmt merkwürdiger Weise eine periphere Entstehung dieser Gesichtswahrnehmungen an, obwohl nichts

---

[1] Eversbusch und Werner, Nagel-Michel's Jahresbericht 1886, S. 255.

[2] Inoko, Zur Kenntniss der Pilzvergiftung. Fortschritte der Med. 1893, Nr. 11, S. 444.

[3] Colman, Hallucinations in the save associated whit local organic disease of the sensory organs etc. Brit. med. Journal 1894, 12. Mai.

[4] Chalupecky, Ueber Farbensehen oder Chromatopsie. Wiener klin. Rundschau 1901, Nr. 29 u. ff.

[5] Bregman, Ueber Grün- und Violettsehen bei Tabes dorsalis. Deutsche Zeitschrift für Nervenheilkunde Bd. XXVI, 1904.

für diese Auffassung spricht, im Gegentheil schon das Bestehen der schweren Erkrankung der nervösen Centralorgane auf eine centrale Entstehung der Erscheinung hindeutet.

Dieser, hier kurz skizzirte, Fall zeigt übrigens in seinem allgemeinen Habitus eine grosse Verwandtschaft mit dem seiner Zeit von mir[1] beschriebenen physiologischen Farben-Empfindungen: Auftreten von sich bewegenden bald grösser, bald kleiner werdenden grünlicher und violetten Ballen im Gesichtsfelde bei Aufenthalt in einem dunklen Raum. Auch diese Erscheinung wird sowohl bei geschlossenen, wie bei geöffneten Augen wahrgenommen und zeigt genau den gleichen Farbenwechsel.

Diesen fünf Fällen von Violettsehen bin ich nun in der Lage einen sechsten Fall anreihen zu können, den ich bei einem an Influenza erkrankten Patienten zu beobachten Gelegenheit hatte. Die Influenza trat im verflossenen Winter hier unter ganz besonders auffallender Häufigkeit nervöser Symptome auf, so dass also Chromatopien und andre subjective optische Empfindungen zu erwarten waren.

Es handelte sich in meinem Fall um einen 50jährigen schlecht genährten Gutsbesitzer, der auch sonst an neurasthenischen Beschwerden gelitten hatte. Er erkrankte am 12. Januar d. J. unter Schüttelfrost und Benommenheit an Bronchialkatarrh, Schnupfen und Mandel-Entzündung nebst Appetitlosigkeit und profusen Durchfällen. Subjectiv: Heftiger Kopfschmerz und neuralgische Schmerzen in Armen und Beinen; Schlaflosigkeit. Am 4. Tage liess der Kopfschmerz nach und Patient klagte darüber, dass ihm alle Gegenstände, namentlich helle, veilchenblau erschienen und dass bei geschlossenen Augen das ganze Gesichtsfeld einen veilchenfarbigen Schimmer hätte. Genauere Untersuchungen dieses Symptoms liessen sich bei dem schlechten Allgemeinbefinden des Patienten und dessen, jeder Untersuchung abgeneigter Stimmung, leider nicht ausführen. Unter Gebrauch von Salipyrin und einer geeigneten psychischen Einwirkung verschwand dieses ihm sehr unangenehme Symptom nach Verlauf von etwa 36 Stunden, worauf dann in etwa 4 Wochen die völlige Genesung eintrat.

Die Aetiologie dieser sechs Fälle ist eine verschiedenartige: zwei davon sind durch Vergiftung (Haschisch und Pilzgift) bedingt, einer durch ein Mittelohrleiden, einer durch Erkrankung an Choroiditis disseminata, einer durch Tabes und einer durch Influenza, also durch eine Infectionskrankheit und zwar bei einem Neurastheniker.

Die centrale Entstehung dieser pathologischen Farben-Empfindung dürfte in allen Fällen als sicher anzusehen sein, auch der Fall Bregman's, trotz der gegentheiligen Annahme des Autors.

So macht meines Erachtens auch diese Chromatopie, die Janthinopie, ebenso wie die andren in diese Kategorie fallenden subjectiven Farbenempfindungen keine Ausnahme von der Regel, dass derartige Empfindungen fast ausnahmslos central bedingt seien. Auffallend ist der Umstand, dass in zwei Fällen von sechs ein Wechsel der Empfindung zwischen violett und grün besteht, wie er von mir auch bereits als subjective physiologische Empfindung beschrieben worden ist. Auch dieser Umstand dürfte auf centralen Ursprung des interessanten Phänomens hinweisen.

---

[1] Hilbert, Zur Kenntniss der permanenten Lichtempfindungen. Memorabilien, Bd. XXXI, S. 199.

Unser Büchertisch.

Neue Bücher.

1. Lehrbuch der Augenheilkunde von Dr. Ernst Fuchs, o. ö. Prof. der Augenheilkunde an der Universität zu Wien. Zehnte vermehrte Auflage. Mit 347 Abbildungen. Leipzig und Wien. 1905. (939 S.)

In alter Zeit bekundeten die Lehrbücher ihre Beliebtheit mehr durch langen, die Jahrhunderte überdauernden Fortbestand; in neuer Zeit mehr durch die weite Verbreitung. Die Augenheilkunde von Ernst Fuchs ist in die wichtigsten modernen Sprachen übersetzt und liegt jetzt in zehnter vermehrter Auflage vor. Dass es auch eine verbesserte Auflage ist, kann Jeder beurtheilen, der dieses Werk von der ersten Auflage (1889) bis heute verfolgt hat, oder sich die Mühe nimmt, die erste mit der zehnten zu vergleichen.

2. Die Erkrankungen des Auges im Zusammenhang mit andren Krankheiten, von Prof. Dr. H. Schmidt-Rimpler in Halle a. S. Zweite verbesserte Auflage. Wien 1905, Alfred Hölder. (619 S.) Das überaus lehrreiche, jedem Fachgenossen unentbehrliche Werk von Prof. Schmidt-Rimpler ist gleichfalls in neuer Auflage erschienen. Durch Vollständigkeit und Genauigkeit der Darstellung, auch der Literatur-Angaben, sowie durch lebendige Schilderung von Einzelfällen wird es stets einen hervorragenden Platz unter den ähnlichen Werken behaupten.

*3. Der Bericht über den zehnten internationalen Ophthalmolog n-Congress ist fertig gedruckt. (Lausanne 1905.) Zu dem Interessantesten gehören die Reproductionen von Kupferstichen zur Geschichte der Brille, aus den Schätzen von J. Brettauer. Ueber den Inhalt der Vorveröffentlichungen haben wir bereits berichtet. Die Discussionen, welche gedruckt sich besser ausnehmen, sollen noch besprochen werden.

4. Éloge de Photinos Panas, prononcé à la Société de chirurgie dans la séance annuelle du 1er Février 1905, par Paul Segond, Secrétaire Général. Paris, 1905, Masson & Co.

Eine werthvolle Gabe für die Freunde des Verewigten.

*5. Giuseppe Albertotti. La cheratocentesi studiata sperimentalmente. Modena 1905. (Fol., 82 S.)

Auf diese interessante und wichtige Veröffentlichung werden wir demnächst zurückkommen.

*6. Das Radium und die Radio-Activität. Allgemeine Eigenschaften und ärztliche Anwendungen, von Paul Besson, Ingenieur. Mit einem Vorwort von Dr. A. d'Arsonval, Mitglied des Institut de France. Autorisirte deutsche Ausgabe von Dr. W. v. Rüdiger. Mit einem Vorwort von Dr. Alfr. Exner. Leipzig, Joh. Ambr. Barth, 1905.

*7. Untersuchungen über die Pigmentirung der Netzhaut, von Dr. Camill Hirsch. Mit 9 Abbildungen im Text und 2 Tafeln. Berlin, S. Karger, 1905.

*8. E. Berger et R. Loewy: Les troubles oculaires d'origine génitale chez la femme. Paris, Felix Alcan, 1905.

*9. Die arabischen Lehrbücher der Augenheilkunde. Ein Kapitel zur arabischen Literatur-Geschichte. Unter Mitwirkung von J. Lippert und E. Mittwoch herausgegeben von J. Hirschberg. Aus dem Anhang zu den Abhandlungen der Königl. Preuss. Akademie der Wissenschaften. Berlin, 1905.

Referate, Uebersetzungen, Auszüge.

Ueber die Behandlung der Netzhaut-Ablösung. Klinischer Vortrag von H. Sattler.

Der Vortrag befasst sich nur mit der sog. spontanen Netzhaut-Ablösung, für die in erster Linie die höhergradige Myopie die disponirende oder auslösende Ursache darstellt. Vortr. gesteht, dass wir in den meisten Fällen weder über ihre Pathogenese, noch über die eigentliche Veranlassung ihres Auftretens völlig im klaren sind. Für die Mehrzahl der Fälle sieht er die Ursache in der Verflüssigung des Glaskörpers in den centralen und hinteren Theilen und seiner gleichzeitigen Verdichtung in den vorderen Schichten. Bei Augenbewegungen wird dadurch ein Zug des Glaskörpers entstehen, der da am stärksten ist, wo dieser dichter und mit der inneren Augenhaut fester verbunden ist. Statistiken zeigen den hohen Procentsatz der Kurzsichtigen unter den Fällen von Netzhaut-Ablösung, ferner das häufigere Auftreten im vorgerückten Lebensalter und die Prädisposition des männlichen Geschlechts. Gelegenheitsursachen sind Traumen, körperliche Anstrengungen, anhaltendes Bücken, heisse Bäder u. a. m.

Eine Selbst-Heilung der Netzhaut-Ablösung ist nur in sehr seltenen Fällen beobachtet. Die Behandlung ist wenig aussichtsvoll. Vortr. versäumt daher nie, vor Beginn der langwierigen Kur den Kranken die unsichere Aussicht auf Erfolg klar zu machen und ihm die Entscheidung selbst zu überlassen. Die Behandlung beginnt selbstverständlich stets auf friedlichem Wege. Er empfiehlt 1. ruhige flache Rückenlage, 2. eine in zweckmässigen Grenzen sich haltende Diaphorese und 3. die subconjunctivalen Kochsalz-Injectionen. Letztere beginnt er mit einer 4% Lösung und steigt allmählich bis zu einer 10% mit einem Zusatz einiger Tropfen einer 1% Acoïnlösung. Den Druckverband verwirft Verf. Ehe man nach vergeblicher Durchführung der friedlichen Behandlung ein operatives Vorgehen in Vorschlag bringt, hat man erst recht alle Ursache, dem Kranken die durchaus unsicheren und zweifelhaften Chancen eines solchen Vorgehens vor Augen zu halten.

Die meisten günstigen Resultate hat noch die Skleralpunction ergeben. Deutschmann's Glaskörper-Durchschneidung hat er mehrfach ausgeführt, jedoch noch keine dauernde Heilung erzielt; freilich giebt er zu, dass die Zahl der Fälle noch zu gering ist, um ein eigenes abschliessendes Urtheil zu fällen. Auch den vielen andren operativen Methoden begegnet Verf. mit Skepsis.

Ein fruchtbares Feld finden wir nun auf dem Gebiet der Prophylaxe; es gilt nicht nur bei höhergradiger Kurzsichtigkeit die erwähnten auslösenden Momente fernzuhalten, sondern vor allem auch dem Uebergang schwacher Kurzsichtigkeit zu höheren Graden wirksam entgegenzuarbeiten. Fehr.

Journal-Uebersicht.

I. Journal of Eye, Ear and Throat Diseases. 1904. März—April.

1) **Ein Fall von Retinitis proliferans**, von Lee Cohen (Baltimore).

Es betrifft eine 23jährige Patientin und gehört zu der Gruppe, wo Gefäss-Veränderungen nicht nachweisbar sind.

2) **Die Pupille bei entzündetem Auge („Pink eye")**, von Kesfoot Shube (Washington).

Hinweis auf die Wichtigkeit der Pupillen-Untersuchung, um den praktischen Arzt vor Verwechselungen von Conjunctivitis, Iritis und Glaukom und besonders der unheilvollen Anwendung des Atropin bei Glaukom zu bewahren.

Mai—Juni.

1) **Pemphigus (?) des Respirations-Tractus mit Erscheinungen von Seiten der Conjunctiva**, von Richard H. Johnston (Baltimore).

Gleichzeitig mit den Symptomen im Nasenrachenraum war ein Symblepharon, zuerst des Oberlides, dann auch des unteren entstanden, ferner Trübung und Ulceration der Cornea.

2) **Der Werth starker Vergrösserungsgläser bei Amblyopie**, von Edward E. Gibbons (Baltimore).

Juli—August.

Erhaltenbleiben der Accommodation nach der Star-Operation (Bericht über 2 Fälle), von Gibbons (Baltimore).

Verf. führt in seinen Fällen die „Accommodationsfähigkeit" auf die besonders enge, centralgelegene Pupille zurück. Loeser.

II. The Ophthalmic Review. Vol. XXIII. 1904. Juni.

1) **Ein Fall von Mucocele orbitalis, nach der Krönlein'schen Methode operirt**, von Swanzy (Dublin).

Die Mucocele erstreckte sich in dem Sinus frontalis und ethmoidalis, von wo sie vielleicht ausging.

2) **Orbitalsarkom. Krönlein's Operation**, von Maynard.

Es handelte sich um einen überwalnussgrossen, durch das Oberlid hindurch palpablen, der oberen Wand der Orbita fest aufsitzenden Tumor. Seine Entfernung war erst nach Resection des Jochbeins möglich, da er sich bis zur Spitze der Augenhöhle erstreckte. Die mikroskopische Untersuchung ergab Fibrosarkom.

Juli.

Neuritis optica nach Blattern (Smallpox), von Fergus (Glasgow).

Kurze Mittheilung eines Falles mit einseitiger leichter Neuritis optica.

August.

Doppelseitige Amaurose in Folge einer schweren Blutung nach Zahnextraction. Theilweise Wiederherstellung, von Stirling.

Es handelt sich um ein — anscheinend hämophiles — $5^3/_4$jähriges Kind. 23 Monate nach dem starken Blutverlust, an dem sich unmittelbar der Verlust des Seh-Vermögens anschloss, sah Verf. das Kind. Ophthalmoskopisch: typisches Bild der neuritischen Sehnerven-Atrophie. Visus: Fingerzählen in 6 Zoll.

September.

Ueber die Bewerthung von Unfall-Schädigungen des Seh-Vermögens, von Berry.

Ableitung von Formeln und Curven, die zum Referat ungeeignet sind.

Loeser.

III. The American Journal of Ophthalmology. 1904. Mai.

1) **Ein Fall, der die Gefahr des Riesen-Magneten bei der Extraction von Metallsplittern aus dem Glaskörper illustrirt,** von Risley (Philadelphia).

Der Fall betrifft einen 23jährigen Maschinisten, dem 14 Tage vor der Operation ein Eisensplitter ins linke Auge geflogen war. Das Auge war weich, schmerzempfindlich bei der Palpation; $2^1/_2$ mm lange Narbe in der Cornea, Irisschwellung; hintere Synechien, partielle Cataract. Nach Cocaïnisirung wurde das Auge dem Haab'schen Magneten genähert: heftiger Schmerz und bei weiterer Annäherung Vorbuckelung des temporalen unteren Irisquadranten. Bei einer Entfernung von 3 Zoll zwischen Hornhautpol und Magnetspitze flog der Splitter mit einem plötzlichen Ruck durch die alte Hornhautwunde hindurch gegen die Magnetspitze, ein Stückchen Iris mit sich reissend, während der Rest derselben — bis auf ein kleines dreieckiges Stück — losgerissen und in die Wunde hineingezogen wurde. Ausgang: Verlust des Sehvermögens durch Netzhaut-Ablösung und begleitende Degenerationsprocesse.

---

2) **Glaucoma malignum,** von W. H. Searles (Oshkosh).

Die vom Verf. mitgeteilten Fälle — von denen der erste, ein im Anschluss an eine schwere Erkältungsschädlichkeit aufgetretenes akutes entzündliches Glaukom, durch Paracentese nach 10 Tagen mit voller Sehkraft geheilt war — sind keineswegs „malign" zu nennen. Im übrigen wird man seinen Lobeshymnus auf die Heilwirkung des Atropins beim Glaukom zum mindesten mit der grössten Vorsicht aufnehmen.

---

3) **Eine Modification bei der Verkürzung der Augenmuskeln mit Erhaltung ihrer Sehnen,** von Suker (Chicago).

Modification der 1874 von Noyes auf der Jahresversammlung der Americ. Ophthalmol. Sec. empfohlenen Methode.

Juli.

1) **Eine neue Modification des Irrigators für die vordere Kammer,** von Lippinsott (Pittsburgh).

Modification eines früher vom Verf. beschriebenen Instrumentes. Abbildung.

2) **Anomalien des Refractionszustandes und Muskel-Gleichgewichtes als Ursache der Migräne,** von Shoemaker (St. Louis).

---

3) **Die Verschlechterung der Sehkraft während der Schulzeit,** von Sayer (London).

Vgl. Bericht über den Internationalen Congress für Schulhygiene in Nürnberg, 1904.

---

4) **Ueber sympathische Amblyopie,** von Prof. Nuel (Liège).

Uebersetzung aus dem Bulletin de l'académie royale de Médecine de la Belgique.

August.

1) **Neuritis optica, vorgetäuscht durch unregelmässigen Hornhaut-Astigmatismus,** von Burnett (Washington).

Die Möglichkeit, dass doch eine Neuroretinitis bestanden hat, giebt Verf. zu (vorausgegangene schwere Krankheit), sieht aber in der Besserung des Seh-Vermögens bei Anwendung des stenopäischen Loches eine für seine Annahme hinreichende Stütze.

---

2) **Atropin gegen Eserin beim Glaucom,** von W. H. Searles (Oshkosh).

Folgende Beobachtung bildete den „ersten Schritt" zu der neuen Anschauung des Verf.'s. Eine 64jährige Dame „mit Neigung zu Glaucom" vertrug 10 Tage lang Atropin ausgezeichnet. Dann plötzlich akutes entzündliches Glaucom, das trotz Iridectomie zur Erblindung führte. Seine Fragestellung ist nun: Wieso hat die Dame Atropin in den ersten Tagen so gut (sic!) vertragen? Die „weiteren Schritte" sind ganz ähnlich. Loeser.

IV. The Ophthalmoscope. 1904. Juli.

Zwei bemerkenswerthe Fälle von melanotischem Sarcom der Conjunctiva, von R. W. Doyne (Oxford).

Eigenthümlich in diesen beiden Fällen war, dass ausser der eigentlichen pigmentirten Geschwulst noch eine breite Zone pigmentirter Conjunctiva ohne jeden Zusammenhang mit jener vorhanden war, und dass in einem Falle nach der operativen Entfernung der Neubildung (und ihrer wiederholten Recidive) jene pigmentirte Bindehautpartie von selbst verschwand.

August.

Ein tödtlicher Fall von Bindehaut-Diphtherie, von Sydney Stephenson.

Ob der Exitus bei diesem 9 Monate alten, früher an Brechdurchfall erkrankten, zur Zeit des Augenleidens „in sehr vernachlässigtem Zustande" befindlichen Kindes wirklich der Bindehaut-Diphtherie, bezw. der durch diese bedingten Toxämie zugeschrieben werden darf?

September.

1) **I. Markhaltige Nervenfasern, die über ein grosses Gebiet des Fundus sich ausbreiten mit Einschluss der Macula.**

---

2) **II. Flecken markhaltiger Nervenfasern ohne Zusammenhang mit der Papille.** von Hawthorne (Aberdeen).
Abbildungen.

---

3) **Operative Behandlung von Entropion und Trichiasis,** von W. Barret und F. Oer (Melbourne).
Modification einer von Barret 1896 in Ophthalmic Review beschriebenen Methode.

October.

Ein Fall von angeborener Wortblindheit, von James Hinshelwood.
Vgl. Sitzungsbericht der Jahresversammlung der British med. Assoc. (Oxford, 1904, 29. Juli).

V. The Ophthalmic Record. Vol. XIII. 1904. Mai.

1) **Zwei seltene Augen-Affectionen bei Nervenleiden,** von Wilkinson (Washington).
1. Lähmung der äusseren Aeste des Oculomotorius in Folge übermässigen Nicotingebrauchs. Heilung durch Abstinenz, Galvanisation, JK.
2. Mitbewegung des rechten Oberlides (Hebung) beim Oeffuen des Mundes, Kauen u. s. w. in Folge angeborener Nervenverbindung der Kaumuskeln und des M. levator palpebr.

---

2) **Subconjunctivale Dermo-Lipome,** von Johnston (Baltimore).
Sie sind charakterisirt durch ihren Gehalt an Hautbestandteilen: Papillen, Epithel-Inseln, Haarfollikeln, Talgdrüsen, Blutgefässen, und sind stets angeboren.

---

3) **Glaucom-Iridectomie und die unmittelbare Nachbehandlung,** von Hale (Chicago).
Soll nach der Operation Eserin oder Atropin gebraucht werden? Verf. ist gegen die Anwendung beider. (Die Frage muss wohl in jedem einzelnen Falle entschieden werden. Ref.)

---

4) **Papillom der Conjunctiva,** von Johnston (Baltimore).
Kurzer Bericht über einen Fall.

---

5) **Ein Fall von Methyl-Alkohol-Amblyopie,** von Wilder (Chicago).
Bei einem 38jährigen Trinker war ganz akut im Anschluss an eine Intoxication mit Methyl-Alkohol, den er bei seiner Arbeit brauchte und eines Tages in Folge eines Unbehagens getrunken hatte, eine schwere Seh-Störung aufgetreten. Ausgang: beiderseitige Atrophia n. opt. SR = 0, L = Finger in 1 Fuss.

---

6) **Ein Fall von Iritis tuberculosa mit Luft-Injectionen in die vordere Kammer behandelt,** von Heath (Chicago).
Verf. sah in einem — allerdings schon fortgeschrittenen — Falle keinen Erfolg der im Ganzen viermal wiederholten Injectionen.

---

7) **Ueber einen Fall von congenitalem Exophthalmus in Folge einer**

Orbital-Blutung, gefolgt von metastatischer Chorioiditis, von Veasey (Philadelphia).

Die Eitererreger sind wahrscheinlich vom Nabel her eingedrungen.

---

8) **Einseitiger Exophthalmus bei Morbus Basedowii,** von Posey und Swindells (Philadelphia).

Kurzer Bericht über einen Fall.

Juni.

1) **Zur Bestimmung der Heterophorie,** von Schild (Baltimore).

Detaillirte Beschreibung der Methode an der Hand von 6 Abbildungen.

---

2) **Herrn Worth's Ansicht über das Trainiren der Augenmuskeln,** von Wells (Boston).

Bezieht sich auf die in seinem eben erschienenen Buche „Squint" gegebenen Ausführungen.

---

3) **Ein Fall von Exophthalmus des linken Auges ohne nachweisbare Ursache,** von Swasey (Worcester).

Besserung nach 3monatlichem Bestehen.

---

4) **Vorübergehende monoculäre Blindheit,** von Jamieson (Wellington).

Bei einem 84jährigen Arbeiter treten oftmals kurzdauernde (2—5 Min.) Anfälle von Blindheit des rechten Auges auf. Verf. konnte während eines solchen Anfalles den Augenhintergrund beobachten und feststellen, wie zuerst die Central-Arterie blutleer wurde, sich in einen weissen Streifen verwandelte, dann ebenso die Vene mit ihren Verzweigungen, die Papille und die Retina.

---

5) **Ein Fall von Netzhaut-Ablösung, der sofort der Behandlung wich,** von Fish (New Orleans).

Es handelte sich um einen serösen Erguss unter der Netzhaut im Anschluss an eine Entzündung des linken Sinus frontalis. Nach 2 Tagen Heilung durch Sondirung und Drainage des Sinus.

Juli.

1) **Ein einfaches Instrument zur Prüfung der latenten Convergenzkraft,** von Stevenson (Ohio).

---

2) **Bericht über einen Fall von doppelseitiger Dislocation der Linse in die vordere Kammer,** von Woodruff (Jolliet).

---

3) **Ein Fall von dreifacher Ruptur der Aderhaut,** von Lewis (St. Paul).

August.

1) **Traumatische Dislocation der Thränendrüse mit Fremdkörper in der Orbita,** von Jackson (Denver).

---

2) **Partielle Fixation des Bulbus zur Verbesserung des Sehvermögens in gewissen Fällen von Nystagmus,** von Colburn (Chicago).

Bericht über drei Fälle, in denen es Verf. gelang, durch Fixation des

M. rect. externus an die Orbitalfascie bezw. Wand, den Nystagmus und die Sehstörung wesentlich herabzumindern. Genaue Beschreibung der Methode an der Hand zweier Abbildungen.

3) **Vergleichende Studie des normalen und subnormalen Farbensinns in Bezug auf das Erkennen von Signal-Lichtern,** von Frank (Chicago).

Die Studien des Verf.'s berücksichtigen nur praktische Gesichtspunkte bez. der Anwendung der farbigen Signal-Lichter im Eisenbahndienste und der Prüfung der Eisenbahn-Angestellten bezüglich ihres Farbensinns. Für die Signal-Farben empfiehlt er auf Grund vergleichender Studien „Nel's Signal-Glas" (J. C. Baird, Boston), das die grösste Licht-Durchlässigkeit mit der grössten Reinheit verbinde. Bei der Farbensinn-Prüfung reicht die am meisten geübte Holmgren'sche Methode nicht aus, da auf diese Weise die „chromatische Myopie" (Erkennen der Farben nur in kurzen Distanzen) unentdeckt bliebe. Es sei vielmehr eine die praktischen Verhältnisse möglichst nachahmende Untersuchungs-Methode (im Freien, grosse Enfernung u. s. w.) erforderlich.

4) **Eine neue Röhre zur Einführung in den Thränen-Canal, die den Thränen-Abfluss wiederherstellt,** von Wamsley (Philadelphia).

Abbildung des Instruments und genaue Beschreibung seiner Einführung in den Thränen-Canal u. s. w.

5) **Polypen im unteren Thränen-Canälchen,** von Libby (Denver).

Bei einer 40jähr. Frau waren mehrfache Anfälle von Schwellung und Röthung des inneren unteren Lidwinkels aufgetreten, die durch Polypen des Thränen-Canälchens bedingt waren. Nach Schlitzung und Entfernung der neun kleinen Polypen, von denen einer zwar aus dem Thränen-Punkte hervorgewuchert war, dauernde Heilung.

6) **Ein Fall von Anisocorie,** von Steele (Princeton).

Bei einem 18jähr. Mädchen, das seit Jahren an heftigen linksseitigen Kopfschmerzen litt und eben einen Anfall von „Grippe" überstanden hatte, war im unmittelbaren Anschluss an diese eine linksseitige absolute Pupillen-Starre mit Mydriasis unter Schmerzen im Auge und in der Orbital-Gegend entstanden. Netzhaut und Opticus sehr blass, Venen etwas überfüllt. Nach Entfernung eines in der Nase entdeckten von der mittleren Muschel ausgehenden Gewächses Rückgang aller Störungen zur Norm. Verf. nimmt entweder eine reflectorische Einwirkung durch den Trigeminus-Reiz oder eine Intoxication des Opticus und Oculomotorius durch die Grippe-Infection an. (Ref. hält beides für höchst unwahrscheinlich, ohne aber bei der Dürftigkeit der Kranken-Geschichte eine andere Deutung geben zu können.)

7) **Dionin in der Augenheilkunde,** von Bulson (Fort Wayne).

September.

1) **Einige Bemerkungen über Glaucom,** von A. White (Richmond).

2) **Lipom des Musc. rectus externus,** von Wood (Chicago).

An der Unterfläche des — bei einem 5monatl. Kinde an der Ansatzstelle des M. rec. ext. sitzenden — Tumors wurden mikroskopisch gestreifte

Muskelfasern nachgewiesen. Verf. glaubt, dass das Lipom aus der Sehnenscheide des Muskels seinen Ursprung genommen habe.

---

3) **Hysterie oder Dissimulation?** von Friedmann (Colorado Springs).
Es handelt sich um ein 11jähr. Mädchen mit stark herabgesetzter Sehschärfe, die durch Vorsetzen von einander compensirenden + und —Gläsern auf 1 gesteigert werden konnte.

---

4) **Ueber die Beziehung zwischen Presbyopie und Accommodation. Eine einfache Formel,** von Eaton (San Francisco). Loeser.

VI. Annali di Ottalmologia. 1904. Vol. XXXIII. Fasc. 1—2.

1) **Ueber Keratitis filamentosa,** von Bardelli.
Beschreibung eines Falles in Folge von Kalkverbrennung. Die zahlreichen Fäden wurden theils mit dem Cornealmikroskop, theils histologisch untersucht. Verf. kommt zu der Ansicht, dass die Drehung der Fäden mechanisch in Folge des Lidschlages und der Augenbewegungen eintritt, und nicht bloss eine Folge des Zellenwachsthums in die Länge ist, wie Nuel wollte. Literatur-Angabe.

---

2) **Ulcus corneae mit Hypopyon durch Bacillus coli,** von de Berardinis.
Ein durch Peitschenhieb entstandenes Ulcus corneae führte in 3 Tagen zur Panophthalmitis. Verf. wies in Kulturen das Bacterium coli nach, sowie anatomisch in der Cornea des exenterirten Auges. Impfung auf Kaninchencornea ergab mehr oder weniger schwere Keratitis, bei welcher namentlich charakteristisch eine sehr starke Anschwellung der Cornea in der Umgebung des eigentlichen Herdes war, wobei die Lamellen und Fibrillen der Cornea durch fibrinöses Exsudat stark auseinandergedrängt wurden. Die Anhäufung der Bakterien fand sich weniger in den ulcerirten Theilen der Cornea als in der Umgebung ausgesprochen, namentlich fand sich meist in der Tiefe der Cornea bis nahe der Descemet starke Entwicklung von Bakterien, ohne dass Verf. je einen Durchbruch der Descemet constatiren konnte. Er plädirt daher auch für Entstehung des Hypopyon aus der Iris. Literatur-Angabe.

---

3) **Neuroma spurium des Nervus infraorbitalis,** von Marchetti.
Vgl. Centralbl. f. Augenheilk. 1902, S. 414.

---

4) **Künstlicher Abortus wegen schwerer Augenkrankheit,** von Delzoppo und Soli.
38jährige Frau mit hochgradiger Kurzsichtigkeit hatte während ihrer dritten Schwangerschaft Verschlechterung ihrer Sehkraft erlitten. Später traten mit der Menstruation öfter Verschlimmerungen ein. Bei der vierten Schwangerschaft wurde das rechte Auge durch schnell entstehende Netzhautablösung blind. Später bemerkte Patientin wiederum um die Zeit der Menstruationen Sehstörungen im linken Auge. Bei der fünften Schwangerschaft trat in diesem von Chorioditis heimgesuchten Auge im 3. Monat Abnahme der Sehschärfe ein, welche auf frischer Entzündung beruhte und in der nächsten Zeit gegen den Termin der Katamenien sich noch stärker aussprach. Die Verff. leiteten nach gewissenhafter allseitiger Untersuchung des Falles im

6. Monat die künstliche Frühgeburt ein und constatirten darauf, dass die Sehschärfe des linken Auges von $^{20}/_{200}$ auf $^{20}/_{70}$ stieg.

5) **Acetylenlampe für Augenärzte,** von Fortunati.

6) **Plexiformes Neurofibrom des Oberlides und der Orbita,** von Frugiele.

Klinische und anatomische Beschreibung eines Falles mit Zusammenstellung von 27 in der Literatur zu findenden Fällen. (Billroth 1869 bis Snell 1903.)

7) **Galvanocaustische Behandlung des Keratoconus,** von Scalinci.

Verf. beschreibt eine Anzahl einschlägiger Fälle, welche in der Klinik von de Vincentiis operirt wurden. Bei Cauterisation der Basis des Keratoconus trat wohl Abflachung des Centrums, aber später wieder Vorwölbung desselben ein. Verf. empfiehlt, immer die am meisten ektatische Partie anzugreifen, eventuell auch mehrmals in Zwischenräumen zu cauterisiren und alsdann auch die Cornea an einer Stelle mit dem Galvanocauter zu perforiren, um eine Narbe zu setzen, welche die ganze Dicke der Cornea einnimmt.

8) **Congenitale Ophthalmoplegia externa,** von Motolese.

Nach kurzer Zusammenstellung der seit 1872 (Schröder) bis 1902 (Pechin) veröffentlichten Fälle bringt Verf. die Beschreibung zweier eigenen Beobachtungen. Ein Arbeiter und dessen 11jährige Tochter litten an dieser Lähmung, ein zweites Kind brachte denselben Fehler zur Welt, starb aber in zartem Alter. Von den mitunter beschuldigten ätiologischen Momenten, Tuberculose, Alkoholismus, Syphilis, könnte letztere möglicher Weise im Falle des Verfassers im Spiele sein.

9) **Echinococcus orbitae,** von Colucci.

Beschreibung von drei eigenen Fällen mit ausführlicher Bibliographie von Schmidt 1801 bis Cabant 1903.

Fasc. 3—4.

1) **Bakteriologische Untersuchungen der Conjunctiva bei Star-Operirten,** von Bossalino.

Verf. stellt die Literatur über Bakteriologie des Conjunctivalsacks übersichtlich zusammen und berichtet über seine Experimente an Star-Operirten. Er machte am 1. oder 2. Tage nach der Operation mit dem Inhalte des Conjunctivalsacks Kulturen und fand namentlich Staphylokokken, welche aber als nicht virulent sich erwiesen. Es gelang ihm jedoch, denselben mittels Impfung auf Meerschweinchen i. öchste Virulenz wiederzugeben. Bei seinen Impfungen fand Verf. auch, dass die Augengewebe durchaus nicht resistenter gegen Infection sind, als das Unterhaut-Bindegewebe oder der Peritonealsack.

2) **Die fötalen Thränenwege des Menschen,** von Monesi. Mit Literaturangabe.

Bei Föten von etwas über 2 Monaten vereinigen sich die 2 Thränenkanälchen in einen gemeinsamen Gang. Dieser zeigt sich bei etwas älteren Föten vergrössert, so dass im 4.—6. Monat dieser gemeinsame Gang mitunter die Grösse des obern Abschnittes des Thränensacks erreicht. Die Communi-

cationsöffnung mit dem Thränensack befindet sich stets am vordern Theil der äusseren Wand des letzteren und ist stets viel enger als die Höhle selbst. In manchen Fällen fehlt diese Vergrösserung des obigen Ganges und repräsentirt alsdann dieser einen einfachen Kanal. Mitunter ist auch nur der dem Thränensack angrenzende Theil dieses Kanals dilatirt, der Anfangstheil aber eng. Letzterer Zustand ist im späteren Fötalleben und bei Neugeborenen der normale, indem die Thränenkanälchen sich in einem von vorn nach hinten abgeplatteten Kanal vereinigen, welcher sich im weiteren Verlaufe zu einer unregelmässigen, mit dem Thränensack communicirenden Höhle ausweitet. Ob beim Erwachsenen die Thränenkanälchen einzeln in den Thränensack münden oder zuvor sich vereinigen, darüber differiren die Angaben. An der Einmündungsstelle erweitert sich stets der Thränensack und diese Erweiterung scheinen einzelne Autoren als Theil des Sacks, andre als das vereinigte Lumen der Canaliculi anzusprechen. Eine andre Controverse besteht über die Existenz einer Klappe an der Einmündungsstelle der Kanälchen in den Sack. Verf. meint, dass nach Tartuferi eine bestehende Klappe als Ueberrest des Septum zu betrachten ist, welches im Fötalleben den Thränensack von der oben erwähnten Höhle scheidet, zu welcher sich die Canaliculi vereinigen.

Betreffs des Thränensacks bespricht Verf. dessen obere und auch untere Duplicität und erklärt die Valvula Krause am untern Ende des Thränensacks aus der untern Duplicität.

Der Thränennasenkanal kann im Fötus sehr verschieden entwickelt, sein Lumen kann sehr unregelmässig sein, indem sich Divertikel, auch Duplicität, zeigen. Das untere Ende des Kanals erweitert sich mit dem Alter des Fötus und schliesslich atrophirt die Wand, so dass eine Oeffnung nach der Nasenschleimhaut hin entsteht. Diese entsteht aber öfters nicht am Endpunkte des Kanals, sondern seitlich, indem der Kanal wie bei verschiedenen Thieren, sich eine Strecke blind fortsetzt.

3) **Cataracta traumatica durch Verletzung der hinteren Kapsel**, von Chiari.

Mittheilung eines Falles bei einem 14jährigen Knaben, welcher durch Stoss gegen das rechte Auge eine indirecte Berstung der hinteren Kapsel mit allmählichem Austritt von Linsenmassen gegen den Glaskörper hin davontrug. Nach spontaner Resorption der Linse betrug Sehschärfe mit + 13,0 D fast $^1/_2$.

4) **Erklärung eines entoptischen Phänomens bei starken Exspirationen**, von Bietti.

Die Photopsien bei starkem Husten oder Niesen, welche Hess (1901) auf Blutstauung in der Venae corticosae zurückführte, wurden vom Verf. genau analysirt und localisirt. Er maass überdies die Entfernung der Wirbelvenen von der Fovea und untereinander und fand, dass die Ansicht von Hess sich bestätigte.

5) **Die Granula des Hornhaut-Epithels während der Wundheilung**, von Colombo.

Verf. färbte bei Fröschen nach Arnold durch Einführung eines Körnchens Neutralroth in den Conjunctivalsack die Granula des Hornhautepithels und beobachtete alle Präparate ganz frisch in physiologischer Kochsalzlösung. Durch Fixationsflüssigkeiten, auch Formol wird die Färbung zerstört. Wäh-

rend der Wundheilung werden die Granula der benachbarten Epithelzellen stärker färbbar, ihre Zahl und Grösse nimmt zu und sie häufen sich zu maulbeerartigen Massen, auch zu tropfenartigen runden Conglomeraten zusammen. Diese Veränderungen treten bereits $^1/_2$ Stunde nach einer Verletzung ein, erreichen ihr Maximum nach 2—3 Stunden, und bleiben darauf unverändert etwa 60 Tage. Alsdann treten allmählich wieder die normalen Verhältnisse der Granula ein.

---

6) **Die elastischen Fasern der Cornea**, von Tartuferi.

Auszug aus der in v. Gräfe's Archiv f. Ophthalm. 1903 erschienenen Arbeit desselben Autors.

Fasc. 5.

1) **Die Granula des Hornhaut-Epithels**, von Colombo. Fortsetzung.

Dass die Granula des Hornhaut-Epithels indifferente Bildungen seien, wie Zanier im Allgemeinen für die fuchsinophilen Granula von Altmann supponirt hat, ist dadurch widerlegt, dass sie constante und dauernde Modificationen erleiden bei Verletzungen der Cornea. Dieselben stellen auch keine Reserve von Nährmaterial dar, da das Ernährungsbedürfniss der ganzen Cornea ein sehr limitirtes ist. Auch sind sie nicht elementare vitale Einheiten (Bioblasten) im Sinne von Maggi und Altmann, da gerade in einiger Entfernung von der Wunde, wo die stärkste Zellvermehrung stattfindet, die Granula nicht die angegebenen Veränderungen zeigen, hingegen die Granula in den nächst der Wunde gelegenen, nicht der Mitose fähigen, geschädigten Epithelzellen ihre Umwandlungen erleiden. Dieselben sind vielmehr modificirte Plasmosomen im Sinne von Arnold. Verf. fand sie meist ringförmig um den Kern angeordnet, was auf ihre Entstehung aus Protoplasmafäden hindeutet. Sie sind Produkte des cellulären Metabolismus und erleiden auch weiterhin chemische und morphologische Veränderungen.

---

2) **Hornhautgeschwür durch Streptothrix**, von de Berardinis.

Bei Impfungen von Streptothrix-Kulturen auf Kaninchen-Augen erfolgt bei intactem Epithel gar keine Reaction. Nach Epithelial-Verletzungen im Conjunctivalsack rufen wenig virulente Kulturen leichte Conjunctivitis hervor, virulente aber in 24—36 Stunden den Tod des Thieres durch Allgemein-Infection bei geringer localer Reaction. Nach oberflächlichen Stichverletzungen der Cornea haften die Pilze daselbst und bewirken kleine Infiltrate, welche nach 2—3 Tagen confluiren, schliesslich ein Ulcus mit Hypopyon bilden. Immer aber erfolgte alsbald Rückgang der Entzündung und Ausgang in Heilung mit mehr oder weniger ausgebreitetem Leucoma, welches eventuell adhärens war. Fast nie erfolgte Panophthalmitis. Mikroskopisch wies er die Pilze zwischen den Corneal-Lamellen nach, namentlich mit Gram'scher Färbung, welche Doppelfärbung zulässt. Verf. hat bei menschlichem Ulcus corneae bereits 3 Formen von Streptothrix gefunden und wird darüber nächstens berichten.

---

3) **Die serösen Cysten der Uebergangsfalten**, von Capolongo.

Beschreibung von 4 Fällen mit anatomischer Untersuchung. Drei dieser Cysten sind nach dem Verf. aus Henle'schen Drüsen hervorgegangen. Sie zeigten klinisch mässige Dimensionen, dünne Wandungen, Adhärenz an die Conjunctiva, durchsichtigen Inhalt und anatomisch die Merkmale jener

Drüsen sowohl in der Wandung und dem auskleidenden Epithel wie im Stroma, in welches sie eingelagert waren. Constant war das Cylinderepithel hyalin entartet, was wohl die Ursache vom Stillstand des Wachsthums der Cysten ist. Verf. fand auch zahlreiche kleine Cysten neben den grossen und erklärt sie für beginnende Ektasie einer Henle'schen Drüse. Ihre Zwischenwände waren in Folge der Compression und Dehnung zum Theil durchbrochen, so dass sie untereinander communicirten. Der 4. Fall betraf die cystische Dilatation des Ausführungsganges einer Krause'schen Drüse, wofür die bedeutende Grösse der Cyste, wie der Bau der Wandung charakteristisch war. Das Epithel war aus cylindrischem, durch den Druck des Inhalts zu cubischem geworden. Peschel.

Vermischtes.

1) Am 18. März 1905 verstarb zu Kiew Prof. Chodin, der verdiente Begründer der russischen augenärztlichen Zeitschrift (Westnik Ophthalmologii). Lange Kränklichkeit hat leider seine Schaffenskraft gehemmt. Seine Freundlichkeit ist uns noch vom Congress zu Moskau in guter und bleibender Erinnerung.

2) Ophthalmologische Gesellschaft Heidelberg 1905. Die diesjährige Zusammenkunft findet in Heidelberg am 3., 4. und 5. August statt.

3) An die Mitglieder der Ophthalmologischen Gesellschaft. Bei der diesjährigen Versammlung der Ophthalmologischen Gesellschaft hat durch Wahl die Zuerkennung der Graefe-Medaille zu erfolgen.

4) 77. Versammlung Deutscher Naturforscher und Aerzte in Meran 24.—30. September 1905. Der unterzeichnete Vorstand der Abtheilung für Augenheilkunde giebt sich die Ehre, Sie zu den Verhandlungen der Abtheilung während der 77. Versammlung Deutscher Naturforscher und Aerzte in Meran, die vom 24. bis 30. September 1905 stattfinden soll, ergebenst einzuladen. Wir bitten, Vorträge und Demonstrationen — namentlich solche, die hier grössere Vorbereitungen erfordern — wenn möglich bis zum 15. Mai bei dem mitunterzeichneten Dr. Karl Bär, Meran, Moserhaus, anmelden zu wollen. Die Einführenden: Dr. Bär, Meran. Dr. Bernheimer, Univ.-Prof., Innsbruck, Decan der med. Facultät. Die Schriftführer: Dr. Wopfner, Innsbruck. Dr. Wachtler, Bozen.

5) Dr. Nesnamow ist zum ordentl. Professor der Augenheilkunde in Warschau ernannt worden.

6) Prof. O. Parisotti in Rom hat ein neues Monatsblatt der Augenheilkunde begründet: Rivista Italiana di Ottalmologia. (Redaction Piazza Paganica 50, Roma.)

7) Aus dem 35. Jahresbericht von H. Knapp's New York ophthalmic and aural Institute (N. Y., 1905) ersehen wir mit Freuden, dass ein neues, vortrefflich gelegenes Prachtgebäude für 2 Millionen Mark errichtet werden soll. Möge der thatkräftige und jugendfrische Begründer, der bisher 288 845 Kranke daselbst behandelt hat, mit ungeschwächter Kraft das neue Gebäude einweihen und weiter leiten!

8) Die Zeitschrift „The ophthalmoscope" beklagt sich im Maiheft d. J., S. 265, über „a somewhat flagrant infringement of the elementary rules of

literary etiquette", begangen im Ophth. Review. Aber 4 Seiten vorher, nämlich auf S. 261, seines eigenen Heftes steht das folgende: Professor Hirschberg undertook, in the course of a lecture delivered before general practitioners to discuss . . . (the trachoma). His audience must have gained most useful knowledge from listening him. The ophthalmic surgeon, however, will hardly find anything new or striking in the pamphlet. How could it be otherwise, as long as a lecturer on trachoma is unable to dispel the last uncertainety of diagnosis by announcing the discovery of the long-wished-for microorganism . . .? Der Referent, dessen Name der Wissenschaft fremd blieb, hat nicht mich beurtheilt, sondern sich verurtheilt. Wenn ich in officiellem Auftrag praktischen Aerzten Unterweisung in der Körnerkrankheit ertheile, so hat kein Augenarzt das Recht, in diesem Vortrag Neues und Ueberraschendes finden zu wollen. Darüber zu spötteln, dass auch ich den Trachom-Erreger nicht gefunden, steht Niemand zu, — nicht einmal demjenigen, der fähig wäre, diese Entdeckung zu machen. In der Wissenschaft werden befangene Richter kurzer Hand abgelehnt. H.

Bibliographie.

1) Ein Beitrag zur Casuistik des pulsirenden Exophthalmus von Dr. F. L. Plenk, Extern-Arzt an der Brünner Landeskranken-Anstalt. (Wiener med. Presse. 1905. Nr. 10.) Verletzung durch einen Baumstamm an der linken Kopfseite mit nachfolgender 4wöchentlicher Bewusstlosigkeit und den bekannten Symptomen des pulsirenden Exophthalmus. Angenommen wird eine Basisfractur und ein Aneurysma arteriovenosum, dadurch bedingt, dass ein beim Bruche losgelöster Knochensplitter die Carotis interna im Sinus cavernosum verletzt hatte.

2) Ueber die kosmetischen Operationen in der Augenheilkunde, von Doc. Dr. M. Sachs in Wien. (Wiener med. Presse. 1905. Nr. 11.) Von den kosmetischen Augen-Operationen werden die Beseitigung entstellender Anomalien der Weite der Lidspalte durch die Ptosis-Operationen nach Motais und Hess, durch Excisionen von Hautfalten bei Ptosis adiposa und bei Blepharochalasis, durch Lidspalten-Erweiterung bei Blepharophimosis erörtert und die Maassnahmen angegeben, die bei Lidspalten-Verengerung in Folge von Kleinheit des Augapfels vorgenommen werden sollen, endlich werden besprochen die Tarsoraphie bei Lagophthalmus, die verschiedenen Formen von Lidplastik, die Ectropium-, Entropium-, Trichiasis-Operationen, die Schiel Operation, die Neurotomia optico-ciliaris, die Evisceratio bulbi und endlich die Tätowirung der Hornhaut.

3) Akute toxische Entzündung beider Sehnerven, von Stabsarzt Dr. M. Kos in Przemysl. (Wiener med. Wochenschr. 1905. Nr. 11.) Akute Entzündung der Sehnerven nach einem Excess im Rauchen und Trinken bei einem Nichtraucher und Nichttrinker; nach einigen Wochen vollständige Heilung.

4) Radium und Auge, von Primarius Dr. Emil Bock. (Allgem. Wiener med. Zeitung. 1905. Nr. 9—12.) Zusammenfassender Bericht über alles bisher Bekanntgewordene betreffs des Radium und dessen Wirkung auf das Auge.

5) Indirecte Verletzung des Sphincter iridis, subluxatio lentis und Cataracta corticalis anterior durch Contusio bulbi

mit einem Fechtsäbel, von Regimentsarzt Dr. Heinrich Frachtmann. (Wiener med. Wochenschr. 1905. Nr. 10.) Der Fall bietet Interesse dar wegen des seltenen Befundes einer indirecten Verletzung des Sphincter iridis und einer Contusions-Cataract.

6) Ueber entoptische Wahrnehmung des eigenen Blutkreislaufes und ihre Bedeutung in der Lehre von den Gesichts-Hallucinationen, von Prof. A. Pick in Prag. (Wiener klin. Wochenschrift. 1905. Nr. 7.) Wahrnehmung des eigenen Blutkreislaufes bei einem an Opticus-Atrophie erblindeten Tabetiker. Es wird angenommen, dass noch ein Rest functionsfähigen Nervengewebes in den optischen Nerven vorhanden sein müsse und dass das Fehlen jeder objectiven optischen Sinnes-Empfindung in Folge der Opticus-Atrophie das Hervortreten der entoptischen Erscheinung veranlasst habe.

7) Vermag ein Trauma eine auf constitutioneller Basis beruhende Augen-Entzündung auszulösen? von Dr. Perlia in Crefeld. (Wiener med. Blätter. 1905. Nr. 9.) Die Möglichkeit, dass ein Trauma an Ort und Stelle einen sogenannten dyskrasischen Process zum Ausbruche bringen kann, wird vom Verf. zugegeben und zugestanden, dass auch eine Hornhautverletzung eine Keratitis parenchymatosa erzeugen könne. Auch für andre traumatische Einwirkungen seien unzweideutige Beispiele bekannt.

8) Zur Aetiologie der Pinguecula und des Pterygium, von Doc. Dr. A. Sachsalber in Graz. (Wiener klin. Wochenschr. 1905. Nr. 8 und 9.) Für viele Fälle von chronischen Katarrhen mit Lidspaltenfleck und Pterygium fand Verf. als ursächliches Moment die Lanugo-Härchen, die den halbmondförmigen, inneren Augenwinkel nasal von den Thränenpunkten auskleiden. Eine Begünstigung erfahren die durch dieselben bedingten Reiz-Erscheinungen durch die bei Einwirkung äusserer Schädlichkeiten eintretende Schutzstellung des Auges, wobei eine Verengerung der Lidspalte und eine Einwärtsrollung des Hautrandes in der Gegend der Thränenbucht stattfindet. Hat sich bereits ein Pterygium entwickelt, so schwindet die Pinguecula, indem sie zum Aufbau des ersteren verwendet wird, und durch Zerrung von Seiten des Pterygiums wird die Bucht im inneren Winkel seichter, die schädliche Wirkung der scheuernden Haare eine grössere. Die Reizzustände werden dauernde, das Pterygium kommt nicht zum Stillstande und zeigt ein unbegrenztes Wachsthum. Recidive sind auch bei operirtem Pterygium unausbleiblich.

9) Ueber unsre heutigen Kenntnisse der Ernährung und Ernährungs-Störungen der Linse, von Primararzt Dr. E. Zirm in Olmütz. (Wiener klin. Wochenschrift. 1905. Nr. 12.) Besprechung der neueren Arbeiten über die Ursachen der Star-Bildung. Schenkl.

10) Ueber Grün- und Violettsehen bei Tabes dorsalis, von Dr. L. Bregman. (Deutsche Zeitschr. f. Nervenheilk. XXVI. 1904. Nach einem Referat im Neurolog. Centralbl. 1905 Nr. 1). Der 36jährige luetische Patient zeigt seit 3—4 Jahren Erscheinungen von Tabes mit Herabsetzung der Sehkraft, Einengung des Gesichtsfeldes und Opticus-Atrophie. Seit einiger Zeit bemerkt der Kranke, dass er überall grüne oder violette Farben sieht, und zwar tritt das Grün schärfer hervor. Auf hellen Gegenständen sind die Farben deutlicher. Nach der Ansicht des Verf.'s handelt es sich um eine Reizerscheinung von Seiten der peripherischen Opticus-Fasern.

11) Ueber Convergenz-Krämpfe bei Tabes dorsalis von Dr. Hans Curschmann. (Neurolog. Centralbl. 1905. Nr. 1.) An einem Tabiker

fand Verf. bei leicht veränderter Licht-Reaction und intacter Convergenz-Reaktion der differenten, nicht miotischen Pupillen, bei normalem Fundus und entsprechender Sehschärfe: 1. eine leichte doppelseitige Abducens-Parese; 2. einen leichten, häufiger horizontalen, selten rotatorischen Nystagmus, nur bei Endstellungen, r. > l.; 3. eine bei intendirter Convergenz sofort mit abnormer Leichtigkeit eintretende und mit abnormer Toleranz ertragene, extreme Convergenz-Stellung; und 4. vor allem einen bei Blickrichtung nach links und rechts (r. > l.) nach oben und oben-innen auftretenden Convergenz-Krampf des jeweilig abducirten Auges, bezw. beider nach oben gerichteten Augen mit gleichzeitiger Verengerung der Pupillen.

12) Die Echinococcus-Krankheit des Auges, von Prof. R. Greeff. (Berl. klin. Wochenschrift. 1905. Nr. 4.) In den beiden sicher gestellten Fällen von Echinococcus im Innern des Auges, die von Werner und Griffith veröffentlicht sind, war die Cyste einfach, enthielt keine Tochter-Zellen und füllte den ganzen Raum des Auges hinter der Linse aus.

13) Ueber die Augen-Symptome bei der progressiven Paralyse, von A. Joffroy. (Arch. de neurolog. XVII. 1904. Mai. Nach einem Referat im Neurolog. Centralbl. 1905. Nr. 2.) Von 227 Paralytikern zeigten 212 abnormen Augen-Befund. In 87 % fand sich Ungleichheit der Pupillen, in 75 % reflectorische Pupillen-Starre. Störungen in den äusseren Augenmuskeln wurden in 17 % beobachtet, während der Augen-Hintergrund in 12 % pathologische Veränderungen zeigte.

14) Heilung eines Falles von primärer Bindehaut-Tuberculose, von Dr. G. Gutmann. (Berliner med. Gesellschaft 11. I. 1905.) Vortr. stellt ein $1^1/_2$ jähriges Kind vor, bei dem die primäre Bindehaut-Tuberculose durch die Holländer'sche Heissluft-Behandlung geheilt, und die Allgemein-Infektion, soweit sich dies nach einjähriger Beobachtung beurtheilen lässt, verhütet ist

15) Heilung zweier Fälle von Exophthalmus bilateralis und eines Falles von Chorea durch Entfernung der adenoiden Vegetationen, von Sanitätsrath Dr. B. Holz. (Berliner klin. Wochenschrift. 1905. Nr. 4.) Verf. kommt am Ende seiner Arbeit zu folgenden Schlüssen: 1. Exophthalmus, sofern er nicht eine protrusio bulbi aus mechanischer Ursache ist, rechtfertigt auch als einziges Symptom die Diagnose des Morbus Basedowii. 2. Morbus Basedowii ist in seinen verschiedenen Variationen eine Vergiftung des Central-Nervensystems durch abnorme innere Secretion. 3. Adenoide Vegetationen, Epilepsie und Chorea können Morbus Basedowii hervorrufen. 4. Durch Entfernung der adenoiden Vegetationen können Morbus Basedowii, Epilepsie und Chorea geheilt werden.

16) Struma und Cataract, von Prof. Dr. A. Vossius. (Zeitschrift f. klin. Medicin 55. Bd.) Von 28 Struma-Patientinnen waren 22 mit einer beiderseitigen, 6 mit einer einseitigen Cataract behaftet. Die Form des Stares ist eine auffallende. Die Cataract betrifft besonders in den präsenilen Fällen hauptsächlich die Kernzone und die perinucleären Schichten, während die äusserste Rinde ganz ungetrübt bleibt oder nur einzelne Trübungen aufweist. In allen 28 Fällen fehlte Zucker, Eiweiss wurde nur in einem Falle gefunden, so dass die Star-Bildung wohl sicher auf das Struma zurückzuführen ist.

17) Zur Frage der Thränensack-Exstirpation, von Dr. H. v. Hymmen in Tübingen. (Inaug.-Diss. Tübingen 1904.) In der Universitäts-Augenklinik wurden in den Jahren 1899—1904 im ganzen

171 Thränensack-Exstirpationen vorgenommen. In 84,2 % war der Erfolg ein guter, Wundheilung per primam mit Ausgang in eine glatte, feste Narbe und Unmöglichkeit, aus den Thränenröhrchen noch irgendwelches Secret auszudrücken. Verf. empfiehlt die Thränensack-Exstirpation als einen gerade für die arbeitende Klasse segensreichen Eingriff.

18) Ueber Sehnerven-Atrophie bei Tabes dorsalis, von Nicolai. (Charité Annalen XXVIII. 1904. Nach einem Referat im Neurol. Centralbl 1905. Nr. 1). Von den 18 in der Charité beobachteten Patienten mit Opticus-Atrophie zeigten 11 reflectorische Pupillen-Starre, 2 träge Licht-Reaction, 9 Pupillen-Differenz, 8 Entrundung der Pupillen. Die Einengung des Gesichtsfeldes begann meist temporalwärts. In 7 Fällen waren die durch die Sehnerven-Atrophie bedingten Störungen die ersten tabischen Symptome.

Fritz Mendel.

19) Westnik Ophthalmologii. März—April 1905. M. Blagoweschensky: Tenotomie nach Panas. E. Lasareff: Zur Diagnostik der Augenmuskel-Lähmungen mittels Doppelbildern. P. Tschistjakoff: Primäre Sehnervengeschwulst (Glio-Myxom). R. Katz: Die gelbe Salbe bei Conj. contagiosa. W. Lokteff: Ein seltener Fall von patholog. Astigmatismus. Referate. Sitzungsbericht der St. Petersburger Ophthalmologischen Gesellschaft. Russische ophthalmologische Bibliographie. Zusatz: D. Tolmatscheff. Bericht über 5jährige oculistische Thätigkeit im Bezirk Glatvort. Prof. Chodin aus Kiew ist am 8. März gestorben. — Mai—Juni 1905. Prof. Chodin †, von Prof. Schimanowsky. Dr. Maslenikow: Ueber tägliche Schwankungen des intraocularen Druckes bei Glaucom. Prof. Agababow: Zur Modification der Entropium-Operation. Dr. R. Katz: Zur Frage über das Sehen in Zerstreuungskreisen. Dr. Popow: Ein Fall von Melanosarcom der Choroidea. Dr. Kassel: Ein Fall von Glioma retinae. Referate. Sitzungsberichte. Ophthalmologische Gesellschaft in Kiew. Ophthalmologische Chronik.

20) Ueber Pupillen-Reaction bei Lidschluss, von Carl Aenstoots. (Inaug.-Dissert. Giessen. 1904.) Die zuerst von A. v. Graefe beschriebene Lidschluss-Reaction zerfällt in zwei Arten, und zwar Verengerung beim Schliessen der Lider (Orbicularis-Schluss) und solche bei Spannung der Lider, die vom Untersucher gewaltsam offen gehalten werden (Orbicularis-Spannungs-Reaction). Jede Art zeigt 2 Modi: a. noch weitere Verengerung; b. sofortige Erweiterung nach Aufhören der Orbicularis-Contraction (Antal). Die Reaction wird beim Gesunden meist durch die Lichtreaction verdeckt, ist deshalb bei lichtstarren Pupillen am besten und häufigsten zu beobachten, kommt auch consensuell vor, wie in des Verf. zweitem Fall. Letzterer Umstand lässt die Erklärung der Pupillen-Verengerung durch Blutstauung in der Iris sehr unwahrscheinlich werden. Dagegen ist sie als eine Mitbewegung anzusehen und hat ihren anatomischen Grund in einer durch viele klinische Thatsachen postulirten, wahrscheinlich nucleären Verbindung zwischen Augenfacialis und Oculomotorius.

21) Pupillen-Prüfung und Pupillen-Reaction, von Donath. (Monatsschrift f. Psychiatrie u. Neurologie. Bd. XVI. Ergänzungheft.) Verf. bringt nach einer Erörterung der Pupillen-Prüfung eine Zusammenfassung besonders der klinischen Resultate der Pupillen-Forschung mit Berücksichtigung eines grossen Theiles der Literatur. Die anatomischen Verhältnisse werden nur kurz berücksichtigt. Das Lichtreflex-Centrum im Halsmark hält er nicht für erwiesen. Die Lidschluss-Reaction ist eine physio-

logische Synergie zwischen Orbicularis und Sphinkter iridis und wird beim Gesunden meist durch die Lichtreaction verdeckt. Für die sogen. myotonische Reaction schlägt Verf. den Namen Bradykorie = Pupillenträgheit vor. Die genauer studirte Schmerzreaction besteht in einer langsamen Erweiterung, plötzlichen starken Verengerung, erneuten Erweiterung und langsamer Verengerung. Die Erweiterung bei Lichteinfall (= paradoxe Reaction) wurde bei luetischer Meningitis und Atrophie, Paralyse, tuberculöser Meningitis und traumatischer Neurose beobachtet. Eine tabische, event. Jahre hindurch beobachtete Starre kann wieder schwinden (intermittirende Starre). Beim Katheterisiren der Tuba Eustachii wurden einmal oscillatorische Bewegungen beobachtet. Pupillendifferenz ist vielfach ohne Bedeutung, dagegen Differenz der Reaction stets pathologisch. Die Arbeit enthält eine Menge interessanter Einzelheiten aus diesem den Neurologen und Ophthalmologen gemeinsamen Gebiet.

22) Ueber die Behandlung des Trachoms, von Dr. R. Deutschmann. (Die Medicinische Woche. 1904. Nr. 19 u. 20.) Nach einleitenden Bemerkungen über Begriff und Verlauf bespricht Verf. zunächst die Behandlung des akuten Trachoms. Kalte Kali permanganat-Umschläge und Einpudern von Jodoform, bei Eitersecretion ausserdem 3 % Argentum-Pinselungen bezw. zum Selbstanwenden 10 % Protargol. Nach Aufhören der Secretion wird 4 % Borax mit Sublimat 1 : 10000 eingeträufelt und zurückgebliebene Körner galvanokaustisch zerstört. Chronisches Trachom wird mit Kupferstift oder Cuprocitrol behandelt, event. tritt die Caustik oder Sublimat-Abreibung in ihr Recht, auch beide combinirt. Sind die Körner schon in das sulzige Stadium übergegangen, so wird die Rollpincette und der Expressor angewandt. Verf. verwendet zu demselben Zwecke den scharfen Löffel. Im dritten, Narben-Stadium, kommt man oft damit aus; aber bei schweren Fällen und in Trachomgegenden mit der ständigen Gefahr der Reinfection muss man zur Excision der Uebergangsfalte greifen oder zur Ausschälung des Tarsus unter Schonung der Bindehaut. Die Heilung des Pannus muss oft durch Gefäss-Zerschneidung unterstützt werden, auch ein Versuch mit Jequiritol ist gestattet. Trichiasis ist nur operativ zu behandeln, die Eiterung des Thränensackes durch Exstirpation. Zum Schluss wird die individuelle und allgemeine Prophylaxe kurz gestreift. Koerber.

23) Das klinische Bild der associirten Blicklähmung und seine Bedeutung für die topische Diagnostik, von Dr. A. Bielschowsky. (Münchener med. Wochenschr. 1903. Nr. 39.) Bei Lähmung der willkürlichen Seitenwendung des Blickes konnte die Differentialdiagnose zwischen supranuclearer und nuclearer (bezw. peripherer) Lähmung bisher nur am Rectus internus gestellt werden, da dieser sowohl der Seitenwendung wie der Convergenz fähig ist. Für den Rectus externus fügt Verf. eine neue Untersuchungsmethode zum gleichen Zwecke hinzu, die Prüfung der reflectorischen Erregbarkeit durch passive Kopfbewegungen bei Fixation eines feststehenden Objectes. Wenn z. B. bei dieser Untersuchung eine associirte Linkswendung des Blickes möglich ist, während die willkürliche Linkswendung nicht gelingt, darf mit Sicherheit auf eine supranucleare Natur der Lähmung geschlossen werden. Ferner empfiehlt Verf. zur Analyse von Störungen der willkürlichen Seitenbewegung des Blickes die Untersuchung mit einem langsam aus der Medianebene seitwärts bewegten Objecte. So wäre es oft möglich, seitliche Excursionen zu erzielen, die bei directer Aufforderung zur Fixation seitlicher Objecte unmöglich sind.

24) Doppelseitige schwere Sehstörung nach starkem Blutverlust, von Depène. (Schles. Gesellsch. f. vaterländ. Kultur. Sitzung v. 26. Juni 1903.) Beiderseitiger Sehnervenschwund nach mehrfachen Blutverlusten (bis zu 1 Liter). In der Literatur 100—150 Fälle mit nur 8% Heilungen.

25) Die Augen-Entzündung der Neugeborenen und der Gonococcus, von Dr. Fritz Schanz. (Deutsche med. Wochenschr. 1903. Nr. 45.) In der gemeinsamen Sitzung der dermatologischen und ophthalmologischen Section der Karlsbader Naturforscher-Versammlung machte Verf. auf die Widersprüche aufmerksam, die neuere Forschungen in die Aetiologie der Augeneiterung Neugeborener getragen haben. Verschiedene Autoren, besonders Groenouw, haben gezeigt, dass nur bei einem Theil dieser Fälle sich Gonokokken im Eiter finden. Ja es giebt sogar schwere typische Fälle ohne und ganz leichte Entzündungen mit Gonokokken. Dem stünde gegenüber die klinische Erfahrung, die ein wohlumgrenztes Krankheitsbild geschaffen hat und die Erfahrung der Dermatologen, die an der absoluten Constanz des Gonococcus bei jedem Tripper der Harnröhre festhalten. Eine Erklärung dieser Widersprüche weiss Verf. nicht zu geben.

26) Die scheinbare Vergrösserung der Sonne und des Mondes am Horizont, von Prof. Dr. Reimann. (Zeitschr. f. Psychol. u. Physiol. d. Sinnesorg. 1902. Heft 1 u. 3.) Nach einer umfangreichen einleitenden Darstellung der Geschichte dieses Problems schildert Verf. seine Versuche, die sich sowohl auf Schätzung von Sonne und Mond, sowie andrer Objecte, Papierscheiben, paralleler Linien u. s. w. im Zenith und am Horizont beziehen. Verf. kommt zum Resultat, dass die scheinbare Vergrösserung am Horizont auf unsrer Grössenschätzung ihres Abstandes von uns beruht. Diese Täuschung aber wiederum auf der scheinbaren Himmelsfläche, d. h. auf der Art, wie uns das Himmelsgewölbe erscheint. Verf. stellte auch hierüber Versuche an und kam zu dem Resultat, dass von ihm und vielen andren Personen übereinstimmend die Mitte dieses Gewölbes, d. h. ein Punkt, der vom Zenith und Horizont gleichweit entfernt sei, auf eine Höhe geschätzt wurde, deren Elevationswinkel etwa 22° betrug. Dem würde entsprechen, dass der horizontale Durchmesser des Himmelsgewölbes ungefähr $3^1/_2$ Mal so gross sei als seine Höhe. Auf Grund von Versuchen bestimmt Verf. den horizontalen Radius des Horizontes zu etwa 60 Kilometer; mithin die scheinbare Höhe des Zenith zu 17 Kilometer.

27) Squint, its causes, pathology and treatment, by Claud Worth, F. R. C. S. (1903. 229 Seiten.) Wie nahezu alle, die über Schielen geschrieben haben, beginnt Verf. mit dem Hinweis auf die schlechten Resultate der üblichen Therapie. Seine eigenen Erfahrungen beruhen auf 2337 Schielenden. Im Gegensatz zu vielen deutschen Fachgenossen predigt er die möglichst frühe Behandlung schielender Kinder. Oft hat er noch vor Vollendung des ersten Lebensjahres Brillen verordnet! Im Allgemeinen zeigt Verf. sowohl bei Besprechung der Untersuchung, wie bei der Behandlung Nichtachtung für deutsche und französische Autoren, während er deren Methoden oder Apparate oft in umständlichen bezw. fehlerhaften Modificationen als seine eigenen beschreibt. Man vergleiche z. B. das vom Verf. angegebene Deviometer (S. 92) zur Messung des Schielwinkels mit der Hirschberg'schen Perimetermethode, die Verf. S. 96 ohne den Autor zu nennen, anführt. Die Darstellung der Behandlung bringt nichts Neues oder der Erwähnung Werthes.

Crzellitzer.

28) XXIX. Wanderversammlung der südwestdeutschen Neurologen und Irrenärzte in Baden-Baden am 28. und 29. Mai 1904. (Nach einem Referat im Neurol. Centralbl. 1904. Nr. 13.) Axenfeld (Freiburg): Traumatische reflectorische Pupillenstarre. Nach der Ansicht des Vortr. ist die Möglichkeit einer typischen reflectorischen Pupillenstarre nach Trauma, die bisher bestritten wurde, nicht abzulehnen. v. Hoffmann (Baden-Baden) stellt einen Fall von doppelseitiger Facialis-Parese vor und zeigt, wie beim Herabsinken des unteren Lides nach Excision eines entsprechend grösseren Stückes der Conjunctiva eine Hebung des Lides durch Anlegung einer Sutur mit dem Ausstichspunkt durch die Caruncula lacrimalis ausgeführt werden kann.

29) Augenstörungen bei Hysterie und Neurasthenie, von Ward A. Holden. (Nach einem Referat in Fortschritte der Medicin. 1904. Nr. 26.) Die functionellen Augenstörungen bei Neurasthenie und Hysterie haben nicht immer etwas Charakteristisches für die eine oder andere. Subjective Klagen sind Schmerz, Trübungen oder helle Flecke vor den Augen. Infolge von Erschlaffung der Accommodationsmuskeln kann nach längerem Lesen Druckschrift verschwinden oder doppelt erscheinen, weil die Convergenz nicht aufrecht erhalten werden kann. Ein Krampf in einigen Muskeln führt zur Diplopie, welche mitunter eine wirkliche Lähmung vortäuschen kann. Die unoculare Diplopie ist diagnostisch wichtig. Die charakteristischsten Störungen sind Gesichtsfeld-Anomalien, während die Sehschärfe gewöhnlich normal ist.

30) Ueber die Thränen, von Prof. Th. Axenfeld. (Naturforschende Gesellschaft in Freiburg i. Br. Nach einem Referate in der Deutschen med. Wochenschr. 1904. Nr. 19.) Den Grund dafür, dass Neugeborene nicht zu weinen vermögen, verlegt Verf. in die noch mangelhafte Ausbildung der nervösen Centralorgane. Er betont ferner, dass im Blut enthaltene Schutzstoffe nicht ohne weiteres in die Thränen übergehen. Wenn nach Exstirpation des Thränensacks sich das Thränen ganz allmählich verliert, so liegt das nicht an einer sich anschliessenden Atrophie der Drüse, sondern an der geringeren Reizung nach Beseitigung des Thränensack-Catarrhs.

31) Aerztlicher Verein zu Hamburg. Sitzung vom 5. April 1904. Ueber die Entstehung und klinische Bedeutung der Stauungspapille, von Liebrecht. (Nach einem Referat im Neurol. Centralbl. 1904. Nr. 14.) Die Ursache der Vortreibung und Verbreiterung der Papille ist nach Vortr. die Folge einer Lymphstauung im Nerven. Die Trepanation ohne Entfernung der die Entzündung hervorrufenden Ursache führt nicht zur Heilung. Deutschmann vertritt wie bisher die entzündliche Theorie und fügt noch hinzu, dass auch bei uncomplicirten intracraniellen Blutungen Stauungspapillen vorkämen, was er früher geleugnet hatte.

32) Ueber Glioma retinae mit Knötchen-Bildung auf der Iris, von Theodor Mohr. (Inaug.-Diss. Berlin 1904.)

33) Ueber Gesichtsfeld-Ermüdung, von Karl Kroner. (Inaug.-Diss. Berlin 1904.) Verf. kommt zu folgenden Hauptresultaten: 1. In den Fällen, wo das Gesichtsfeld, nach der gewöhnlichen Methode untersucht, nicht ermüdbar war, gelang es auch durch körperliche Anstrengung nicht oder nur in geringem Maasse, Gesichtsfeld-Einschränkung und weitere Ermüdung hervorzurufen. 2. Bei Personen mit ermüdbarem Gesichtsfeld zeigte sich nach der Arbeit eine concentrische Einschränkung mit weiterer, meist rascher als vorher verlaufender Ermüdbarkeit. 3. Nach $^1/_4$—$^1/_2$ Stunde zeigte sich schon eine Erholungs-Ausdehnung, die nach der Peripherie zuerst schneller, dann langsamer vor sich ging. Die Feststellung von Gesichtsfeld-Ermüdung giebt uns

mittels einer einfachen Methode ein ungefähres Bild der psychischen Leistungsfähigkeit der betreffenden Person und gehört, namentlich für die Unfallsbegutachtung, zu einer vollständigen neurologischen Untersuchung.

34) Beiträge zur Histologie der Thränendrüse und zur Lehre von den Secretgranula, Habilitationsschrift von Dr. Bruno Fleischer. (Tübingen 1904.) Verf. theilt seine Arbeit in 4 Abschnitte ein: 1. Allgemeiner Bau der Drüse und Ausführungsgänge; 2. Secretkapillaren; 3. Centralkörper; 4. Secretgranula. Bei seinen Untersuchungen ist er von der Thränendrüse des Rindes ausgegangen und hat gefunden, dass ein wesentlicher Unterschied zwischen dieser und der Thränendrüse des Menschen besteht, welche letztere sich als eine rein tubulöse Drüse darstellt. Ueber die weiteren Untersuchungsresultate muss im Original nachgelesen werden.

35) Ueber Netzhaut-Ablösung mit besonderer Berücksichtigung der Wieder-Anlegung derselben. Klinisch-statistische Mittheilungen, von Herrmann Spanner. (Inaug.-Diss. Breslau 1904.) Die Zahl der Heilung von Netzhaut-Ablösung betrug bei den 200 vorgekommenen Fällen der Breslauer Universitäts-Augenklinik 12 = 6 %, bei den unter den Privat-Patienten von Uhthoff vorgekomemnen 93 Fällen 10 = 10,8 %. Beide Klassen zusammen geben 7,5 % Heilung. Zwei der Fälle von Uhthoff sind von Hirschberg, einer von Stölting operirt und behandelt.

36) Zur Therapie der Netzhaut-Abhebung unter besonderer Berücksichtigung der Skleralresection zur Heilung derselben, von Dr. Paul Schultz. (Therapeutische Monatshefte 1904. October.) Verf. hat bei einer Patientin mit Netzhaut-Ablösung in Folge von hochgradiger Myopie zusammen mit Dr. Müller aus Wien die von diesem angegebene Operationsmethode ausgeführt. Durch Resection eines Skleralstücks wird der Fassungsraum und die Entspannung der Innenhäute des Auges verringert, damit diese sich ihrer Unterlage wieder nähern können. Die Operation brachte eine Besserung in der Sehkraft, die Netzhaut hatte sich auf eine weitere Strecke wieder angelegt, jedoch war es zu ringförmigen hinteren Synechien und Trübungen der vorderen Corticalis gekommen.

37) Ueber Veränderungen des Augenhintergrundes bei Lepra, von Dr. J. Rubert. (Mittheilungen aus der Augenklinik in Jurjew, herausgegeben von Prof. Ewetzky, Berlin 1905, S. Karger.) Die Erkrankungen des Augenhintergrundes äussern sich in Alterationen der Gefäss- und der Netzhaut, der Retinalgefässe, des Sehnerven und des Glaskörpers. Die gefundenen Veränderungen des Augenhintergrundes sind für Lepra nicht charakteristisch, da Chorioiditis disseminata, Retinitis pigmentosa atypica, Erkrankungen der Retinalgefässe, des Sehnerven mit Trübungen des Glaskörpers auch bei anderen AllgemeinErkrankungen vorkommen. Nur das Auftreten der kleinen Flecke in der Retina (Retinitis circumscripta) betrachtet Verf. als ein typisches Zeichen für die Lepra.

38) Tonometrische Untersuchungen an gesunden und kranken Augen, von Dr. Adolf Engelmann. (Ebenda.) Verf. sucht mit Hilfe des Maklakow'schen Tonometers vornehmlich folgende Fragen zu beantworten: Die Abhängigkeit des Binnendrucks des Auges vom allgemeinen Blutdruck, das Verhalten des Intraoculardrucks während der Narkose und der Accommodation und den Einfluss des Sympathicus auf denselben.

39) 1. Ein Beitrag zur Onkologie des Auges und seiner Adnexa. 2. Einige weitere Beiträge zur Aniridia completa congenita bilateralis, von Dr. Theodor Werneke. (Ebenda.) Verf. beschreibt vier recht

seltene Geschwülste des Auges und seiner Adnexa, die alle aus dem Lymphgefäss-System entstanden sind. Ausser einem Falle von Lymphangioma cavernosum gehören die anderen in die Gruppe der Endotheliome. In seiner zweiten Arbeit theilt der Verf. einen Fall von familiärer congenitaler Aniridie mit.

40) Ueber Gesichtsfeld-Veränderungen nach Alkoholrausch, von Gerhard Hollmann. (Ebenda.) Bei den untersuchten 8 Patienten war die centrale Sehschärfe gewöhnlich etwas herabgesetzt, in allen Fällen waren die peripheren Grenzen des Gesichtsfeldes für Weiss und für verschiedene Farben mehr oder weniger stark concentrisch eingeengt, in 4 Fällen waren periphere Skotome nachzuweisen.

41) Ueber Gesichtsfeld-Veränderungen nach Vergiftung mit Nitrobenzol und Stickstoff-Oydul, von Michail Lesülinsky. (Ebenda.) 1. Die centrale Sehschärfe nimmt etwas ab. 2. Farbengrenzen des Gesichtsfelds erweisen sich concentrisch eingeengt. 3. Relatives centrales Farbenskotom vorhanden. Fritz Mendel.

42) Ueber die Beziehungen des jugendlichen Schwachsinns zum Sehorgan, von Gelpke. (Vossius, Sammlungen aus dem Gebiete der Augenheilkunde. VI, 1; Halle, Marhold, 1904.) Verf. hat 385 schwachbegabte, 123 schwachsinnige und 70 idiotische Kinder untersucht, die nicht nur geistig, sondern zum grössten Theil auch körperlich defect waren (Sprachstörungen, Lähmungen, Missbildungen u. s. w.). Nur 27,5 % der Kinder besassen ein völlig tadelloses Seh-Organ. Es fanden sich auffallend viele Amblyopen (dem Grade des Schwachsinns umgekehrt proportional) und Hypermetropen; wenige Myopen, aber zahlreiche Astigmatiker. Ferner zeigte sich eine grosse Anzahl mit acuten oder chronischen Entzündungen, bezw. deren Resten, mit Schielen und mit Missbildungen; auch der Farbensinn war in der Mehrzahl der Fälle abnorm. Bei den schwereren Formen des Schwachsinns handelt es sich zumeist um angeborene Anomalien der Augen bei erblich Belasteten; bei den niedrigeren Graden haben sicher die Sehdefecte die angeborene Schwachsinns-Anlage erst allmählich manifest werden lassen, bezw. vermehrt. Eine entsprechende Behandlung kann bei diesen Gruppen bisher kaum geahnten Segen stiften.

43) Die Erkrankungen der Augen bei Wurstvergiftung (Botulismus), von Ritzke. (Inaug.-Diss. Leipzig 1904; aus der Praxis des Herrn Prof. Dr. Grönouw, Breslau.) Verf. zieht seine Schlüsse aus 64 fremden, bereits veröffentlichten und zwei neuen eigenen Beobachtungen; in diesen trat das häufigste und prägnanteste Symptom der Vergiftung, die Accommodations-Lähmung, isoliert auf. Verf. nimmt mit Römer und Stein an, die Parese sei nuclearer Natur, sitze also im Oculomotorius-Kerngebiet und sei eine durch bestimmte Komponenten des Botulismus-Toxins bedingte Degeneration von Ganglienzellen in diesem Kerngebiete. Kurt Steindorff.

44) Ein Fall von secundärer Syphilis mit schwerer Augen-Erkrankung, von George Pernet in London. (Berliner klin. Wochenschrift. 1904. Nr. 37.) Die 28jährige luetische Frau bekam während der Behandlung mit Pil. Hydrarg. cum ferro Retinitis centralis luetica oculi dextri. Es wurden intramusculäre Injectionen von Hydrargyr. sozojodol. vorgenommen, während die Patientin irrthümlicher Weise die Pillen weiter nahm. Nach $1\,^1/_2$ Monaten auf demselben Auge Hypopyon, ohne dass eine Injectionsstelle geeitert hätte. Energische locale und allgemeine Behandlung hatte guten Erfolg bis die wieder ambulant behandelte Frau einer Quacksalberin in die Hände fiel. Nach erneuter sachgemässer Behandlung bekam Patientin nach

einigen Monaten wieder gutes Sehen trotz der schweren Erkrankung und der starken Exsudation in den Glaskörper.

45) Wichtiger Röntgen-Befund bei Schrotschuss in's Auge, von Dr. Alban Köhler in Wiesbaden. (Berliner klin. Wochenschr. 1904. Nr. 34.) Verf. hat zum Nachweise, ob ein Schrotkorn im Bulbus oder ausserhalb desselben in der Orbita sitzt, schon länger das Verfahren in Gebrauch, bei einer zweiten Röntgen-Aufnahme mitten in der Exposionszeit die Blickrichtung wechseln zu lassen. Schrotkorn im Bulbus giebt dann 2 Schatten. Im mitgetheilten Falle gelang dies auch mit einer Distanz der beiden von 8 mm. Trotzdem ergab der Spiegel völlig normalen Befund. Es wurde die Diagnose auf Schrot hinten in der Sclera gestellt und damit der scheinbare Widerspruch zwischen Spiegelbefund und Röntgen-Bild beseitigt.

46) Ein Fall von pulsirendem Exophthalmus, von H. Sattler. (Münchener med. Wochenschrift. 1904. Nr. 26.) Bei einem 17jährigen Mädchen, das sich vor 10 Jahren mit dem oberen Orbitalrande gegen einen Strickknäuel-Becher gestossen hatte, entstand Exophthalmus mit Abducenslähmung und rundlichen, geschwulstartigen Partien innen-oben und aussen-oben in der Orbita, welche pulsirten, schwirrten und sausten. Diese Erscheinungen schwanden bei Compression der Carotis. Keine Bulbus- und Retinalgefässpulsation. Das zu Grunde liegende Aneurysma arteriovenosum (erweiterte Vena ophthalmica) wurde von einem Schnitt unter der Braue aus nach Unterbindung exstirpirt, worauf auch der laterale, nicht angegriffene Sack verschwand.

47) Neuritis optica bei Paratyphus, von Dr. G. Flatau. (Münchener med. Wochenschrift. 1904. Nr. 28.) Bei einer Kranken mit Paratyphus wurde beiderseits Neuritis optica festgestellt, die bald wieder zurückging, während die Pat. genas. Ebenso wie beim Typhus dürfte es sich beim Paratyphus um directe Toxinwirkung auf den Sehnerven handeln.

48) Ueber Thurmschädel und Sehnerven-Atrophie, von Dr. Karl Velhagen in Chemnitz. (Münchener med. Wochenschrift. 1904. Nr. 31.) Thurmschädel übertreffen die normalen an Höhen-Ausdehnung, während sie an Breite und Länge zurückbleiben. Die wenig tiefe, mit einem weiten stehenden — statt liegenden — Oval sich öffnende Orbita bedingt das Hervorstehen der Augen. Zu den Sehnerven-Atrophien bei Schädelverbildungen stellt der Thurmschädel die grösste Zahl. Die Intelligenz ist meist normal. Vortragender stellt drei Fälle vor, darunter einen im ersten Beginn beobachteten, was bis jetzt erst ein Mal A. v. Graefe beschieden war. Bei dem 6jährigen Kinde trat unter Kopfschmerzen und Sehschärfen-Verschlechterung, jedoch ohne Fieber ein hochgradiger Exophthalmus, sowie colossale Stauungspapille auf, neben verschieden starker Lähmung beider Externi. Unter der Beobachtung entwickelte sich typische Atrophie nach Neuritis, während die übrigen Symptome schwanden. Die Kopfform hatte sich erst nach dem ersten Lebensjahre in Folge schwerer Rhachitis herausgebildet. Die Sehkraft stellt sich meist in verschiedenem Grade auf beiden Augen wieder her, wie auch die zwei andren Fälle zeigen. Die Aetiologie fällt mit der des Thurmschädels meist zusammen. Dieser ist meist angeboren, kann aber durch Rhachitis erworben werden. Die Heredität spielt beim angeborenen Thurmschädel eine Rolle. Der Befund abnorm enger Foramina optica mit Einklemmung der Sehnerven und die Annahme einer Pachy- oder Leptomeningitis dürfte nicht zu verallgemeinern sein. Die Beobachtung der Anfangs-Symptome, Exophthalmus, Stauungspapille, Muskellähmung, führt zur

folgenden Hypothese. Die „physiologische Congestion" beim Knochen-Wachsthum kann so intensiv werden, dass sie zu Exsudationen führt, besonders beim Thurmschädel. Denn hier ist das Wachsthum an bestimmten Stellen besonders excessiv, das Hauptwachsthum des Schädels findet vor dem 7. Jahre statt und an der Spitze der Orbita stösst eine ganze Reihe von Knochen zusammen. Koerber.

49) Ein Beitrag zur Onkologie des Auges und seiner Adnexa, von Dr. Theodor Werncke. (Mittheil. aus der Augenklinik in Jurjew. 1905. Heft 2.) Histologische Befunde von vier seltenen Tumoren, deren Gemeinsames ihr Ursprung aus dem Lymphgefäss-System ist. Es handelt sich im ersten Falle um ein nach sieben Jahren recidivirtes Lymph-Angioma cavernosum orbitae, das seine Entstehung mehr einer Ektasie als einer Hyperplasie der Lymphräume verdankt. Von den übrigen drei Tumoren, die zu der Gruppe der Lymph-Angiosarkome oder besser Endotheliome gehören, war der eine am vordern Bulbus-Abschnitt localisirt und hatte seinen Ausgang vermuthlich vom Narbengewebe nach Ulcus oder Trauma genommen, während die letzten beiden am untern Lide bezw. in der Gegend der Thränendrüse sassen und durch die Bildung ungewöhnlich grosser Hohlräume ausgezeichnet sind.

50) Einige Bemerkungen über Typen-Unterschiede unter den Farbentüchtigen, von Prof. W. Nagel. (Archiv f. Physiologie, 1904. S. 560.) Rayleigh und Donders haben zuerst darauf hingewiesen, dass auch unter den Farbentüchtigen besondere Typen vorkommen, welche von Hering in Parallele mit den Farbensystemen der Roth- und Grünblinden gesetzt und wie diese durch die ungleichmässige Licht-Absorption im Pigment der Macula erklärt wurden. Letztere Deutung wurde aber durch spätere Untersuchungen nicht bestätigt. Die Diagnose dieser anomalen trichromatischen Systeme gelingt gut mit dem zur Diagnose der Farbenblindheit bestimmten Nagel'schen Apparat. Sie sind mindestens ebenso häufig wie die dichromatischen Systeme und verhalten sich in Bezug auf Vererbbarkeit und Bevorzugung des männlichen Geschlechts und der jüdischen Rasse ebenso, wie jene. Jedoch sind die beiden Typen bei den Trichromaten nicht so scharf abgegrenzt wie bei den Dichromaten.

51) Doppelte Kreuzung der centripetalen Pupillen- und Lidbahnen, von Dr. Georg Levinsohn. (Archiv f. Physiologie, 1904. S. 568.) Versuche an Kaninchen haben ergeben, dass der auf Belichtung erfolgende Blinzelreflex auf rein subcorticalem Wege zu Stande kommt. Der centripetale Theil dieser, sowie der Pupillenreflex-Bahn erleidet zunächst eine totale Kreuzung im Chiasma, ferner eine zweite, etwa in der Mitte des vorderen Vierhügels unterhalb des Aquaeductus Sylvii.

52) Ueber das Vorkommen von Sehpurpur im Fledermaus-Auge nebst Bemerkungen über den Zusammenhang zwischen Sehpurpur und Netzhautstäbchen, von Dr. Wilhelm Trendelenburg. (Archiv f. Physiol. 1904. Suppl. S. 228.) Verf. vermochte bei einigen darauf noch nicht oder nicht genügend untersuchten Thierarten (Ente, Igel, Fledermaus), deren Netzhaut Stäbchen besitzt, auch Sehpurpur der Erwartung entsprechend nachzuweisen, und liefert damit einen weiteren Beweis für den gesetzmässigen Zusammenhang zwischen Vorhandensein von Netzhautstäbchen und Sehpurpur-Bildung. Im menschlichen Auge fehlt zwar nach den Beobachtungen andrer Autoren der Sehpurpur in den Stäbchen nahe der Ora serrata in einer Zone

von 2—3 mm Breite, doch ist hier an einen Rückbildungs-Process in der Netzhaut-Peripherie zu denken. Dass in der nächsten Nähe der menschlichen Macula lutea purpurfreie Stäbchen vorkommen sollen, ist noch nicht einwandsfrei erwiesen.

53) Ueber Fixation im Dämmerungssehen, von Richard Simon. (Zeitschr. f. Psychologie und Physiologie der Sinnesorgane. Bd. 36.) Ausgehend von der bekannten Thatsache, dass lichtschwache Punkte nicht central, sondern mit einem parafovealen Netzhautpunkt fixirt werden, hat Verf. die Lage dieses letzteren zur Fovea näher untersucht und gefunden, dass die Abweichung 1. bezüglich der Richtung von einem noch nicht ganz sicher zu bestimmenden Faktor, wahrscheinlich gewissen Verhältnissen des Augenmuskel-Systems; 2. bezüglich der Grösse der Ablenkung von der Helligkeit des Objects bezw. der Höhe der Adaptation abhängt. Eine vicariirende Macula bildet sich nicht aus. Echter Nystagmus ist nicht vorhanden, dagegen tritt leicht ein gewisses Schwanken des fixirten Objects ein, indem die Schwierigkeit, einen schwach leuchtenden Punkt andauernd zu fixiren, zu leichten unbewussten Excursionen des Auges führt.

54) Das elektromotorische Verhalten der Retina bei Eledone moschata, von Dr. H. Piper. (Archiv f. Physiologie. 1904. S. 458.) Frühere Untersuchungen haben ergeben, dass die Augen der in der atmosphärischen Luft lebenden Thiere den herrschenden physikalischen Verhältnissen in höchst vollkommener Weise angepasst sind, indem die Retina maximale Empfindlichkeit für den Theil des Sonnenspektrums zeigt, an dem das Energie-Maximum der gesammten Sonnenstrahlung gelegen ist (im Allgemeinen also für das Natriumgelb, nur bei Dunkel-Adaptation hat Gelbgrün den grössten Reizwerth). In Folge der Absorptionsfähigkeit des Wassers für gelbe und rothe Strahlen herrscht in erheblicherer Meerestiefe ein mehr bläuliches Licht vor. Durch die Methode der Actions-Strom-Messung zeigt Verf. bei Eledone moschata, einer für diese Untersuchung besonders geeigneten Cephalopoden-Art, dass hier die Retina eine maximale Empfindlichkeit für blaugrüne Strahlen (500 $\mu\mu$ Wellenlänge) hat; also ist eine interessante Anpassungs-Erscheinung an die besonderen physikalischen Bedingungen der Umgebung wenigstens für diese Species bewiesen.

55) Zur Frage der paradoxen Pupillenerweiterung, von Dr. Georg Levinsohn. (Archiv für Physiologie. 1904. S. 475.) Kritische Besprechung der einschlägigen Arbeiten. Wie Verf. schon in früheren Publicationen dargelegt hat, beruht die paradoxe Pupillen-Erweiterung nach Resection des Hals-Sympathicus bezw. Exstirpation des Ganglion cervicale supremum theils auf einer erhöhten Erregbarkeit des entnervten Dilatators, namentlich aber auf einer secundären Tonus-Herabsetzung des antagonistischen Sphincter iridis.

56) Einige weitere Beiträge zur Aniridia completa congenita bilateralis, von Dr. Theodor Werncke. (Mittheil. aus der Augenklinik von Jurjew. 1905. Heft 2.) Mittheilung von vier klinisch beobachteten Fällen, von denen drei einer Familie angehörten. In einem Falle eine hochgradig geschrumpfte Cataract. Sonst nichts Neues. Bruns-Steglitz.

Um Einsendung von Separatabdrücken wird gebeten (Berlin NW. 26 Schiffbauerdamm).

Verlag von Veit & Comp. in Leipzig. — Druck von Metzger & Wittig in Leipzig.

Centralblatt

für praktische

AUGENHEILKUNDE.

Herausgegeben von

Prof. Dr. J. Hirschberg, Geh. Med.-Rath, in Berlin.

Unter ständiger Mitwirkung der Herren Dr. Ancke in München, Dr. Berger in Paris, Prof. Dr. Birnbacher in Graz, Dr. Brailey in London, Dr. Bruns in Steglitz, Geh. Med.-Rath Prof. Dr. H. Cohn in Breslau, Doc. Dr. Cl. du Bois-Reymond in Berlin, Dr. Czellitzer in Berlin, Prof. Dr. E. Emmert in Bern, Prof. Dr. C. Gallenga in Parma, Dr. Ginsberg in Berlin, Prof. Dr. Goldzieher in Budapest, Dr. Gordon Norrie in Kopenhagen, Dr. Hamburger in Berlin, Prof. Dr. Horstmann in Berlin, Dr. Issigonis in Smyrna, Prof. H. Knapp in New York, Prof. Dr. Krückow in Moskau, Dr. Loeser in Berlin, Prof. Dr. Magnus in Breslau, Major F. P. Maynard, I. M. S. Calcutta, Dr. F. Mendel in Berlin, Dr. Moll in Berlin, Dr. Neuburger in Nürnberg, Dr. Pergens in Brüssel, Prof. Dr. Peschel in Frankfurt a. M., Dr. Purtscher in Klagenfurt, Dr. M. Reich in Petersburg, Med.-Rath Dr. Scheer in Oldenburg, Prof. Dr. Schenkl in Prag, Prof. Dr. Schwarz in Leipzig, Dr. Spiro in Berlin, Dr. Stiel in Köln.

Monatlich ein Heft. Preis des Jahrganges 12 Mark. Zu beziehen durch alle Buchhandlungen des In- und Auslandes und die Postanstalten des Deutschen Reiches.

1905. **Neunundzwanzigster Jahrgang.** **Juni.**

Inhalt: **Original-Mittheilungen.** I. Ueber das Angiom der Aderhaut. Von Dr. **Fehr**, I. Assistent. — II. Eine kleine Abänderung des Hautschnittes bei der temporären Resection der äusseren Orbitalwand nach Krönlein. Zwei Operationsfälle. Von Dr. med. **Albin Pihl**, Marine-Stabsarzt in Gotenburg (Schweden).

Referate, Uebersetzungen, Auszüge. 1) Mittheilungen aus der Augenklinik des Carolinischen Medico-Chirurgischen Instituts zu Stockholm, von Dr. J. Widmark. — 2) Ueber Trachom, histologische, ultramikroskopische und physiologisch-chemische Beiträge zur Entzündungslehre, von E. Raehlmann. — 3) Das Radium und die Radioactivität, von Paul Besson. — 4) Untersuchungen über die Pigmentirung der Netzhaut, von Dr. Camill Hirsch.

Journal-Uebersicht. A. v. Graefe's Archiv f. Ophthalmologie. LX. 1.

Bibliographie. Nr. 1—45.

[Aus Herrn Geheimrath Hirschberg's Augenheilanstalt.]

Ueber das Angiom der Aderhaut.

Von Dr. **Fehr**, I. Assistent.

Vortrag, gehalten am 18. Mai 1905 in der Sitzung der Berliner Ophthalm. Gesellschaft.

M. H.! Die am Auge vorkommenden Angiome betreffen sowohl die Hilfsorgane des Augapfels, die Lider und die Orbita, als auch den Augapfel selbst. Während erstere relativ häufig vorkommen, gehören letztere zu den grössten Seltenheiten. Es ist das Angiom der Conjunctiva bulbi,

das Angiom der Iris und das der Aderhaut. Vor einigen Monaten hatte ich die Ehre, an dieser Stelle einen Fall von primärem Angiom der Aderhaut vorzustellen. Ich erwähnte, dass bisher 25 Fälle dieser meist congenitalen Tumoren beschrieben sind. Vom Angiom der Iris existiren nur 2 einwandsfreie Fälle, der eine von SCHIRMER[1] beschriebene soll nach einem Trauma entstanden sein, der zweite von WOLFE[2] mitgetheilte betrifft einen 62jährigen Mann, bei dem der oft blutende Tumor 40 Jahre lang beobachtet wurde. In einem dritten Fall von WECKER[3] ist wohl die Excision, aber nicht die histologische Untersuchung gemacht; die Diagnose ist daher nicht sicher; es kann sich auch um ein Sarcom gehandelt haben. Vom Angiom der Aderhaut, das unser Thema heute darstellt, sind bisher 9 Fälle bekannt. Sie sind beschrieben von JENNINGS MILLES[4], LAWFORD[5], SCHIESS GEMUSEUS[6], GIULINI[7], TAILOR[8], PANAS[9], WAGENMANN[10], STEFFEN[11] und KUHLO.[12] Wahrscheinlich gehört zu diesen als 10. Fall noch der von NORDENSON[13], von dem es der Autor selbst unentschieden liess, ob er als Angiosarcom oder als reines Angiom aufzufassen sei. LAGRANGE führt ihn als Angiosarcom, WAGENMANN, GIULINI und KUHLO sehen ihn als ein den ihrigen Fällen analoges Angiom an. Thatsächlich besteht die grösste Aehnlichkeit im ganzen Verhalten und auch ich möchte das Vorhandensein von etwas zahlreicheren spindelförmigen Elementen im Zwischengewebe nicht für so bedeutungsvoll halten, dass die Geschwulst unter die Sarcome gerechnet werden müsse.

Die Diagnose ist in allen Fällen erst bei der anatomischen Untersuchung gestellt worden; zumal die Kranken sämmtlich zu einer Zeit zur

---

[1] SCHIRMER. Greifswald med. Beiträge, Bd. III.

[2] WOLFE. Medical Times, 1880, p. 504.

[3] DE WECKER. Traité d'ophthalm., t. II, p. 856. Siehe auch LAGRANGE, Tumeurs de l'oeil, I.

[4] JENNINGS MILLES. Naevus of the right temporal and orbital region; naevus of the chorioid. Transactions of ophthalm. society 1884.

[5] LAWFORD. Naevus of the left side of face, naevus of the chorioid. Ebenda 1885.

[6] SCHIESS GEMUSEUS. Cavernöses Angiom der Chorioidea, v. Graefe's Archiv f. Ophthalm. XXXI, 1885.

[7] GIULINI. Ueber ein cavernöses Angiom der Aderhaut. Ebenda XXXVI, 1890.

[8] TAILOR. Angioma cavernoso delle coroide. Annali di Ottalmologia 1894.

[9] PANAS. Traité des maladies des yeux, 1894, I.

[10] WAGENMANN. Ueber ein cavernöses Angiom der Aderhaut mit ausgedehnter Teleangiectasie der Haut. v. Graefe's Archiv f. Ophth., LI, 1900.

[11] STEFFEN. Ueber ein Angiom der Aderhaut mit ausgedehnter Verknöcherung bei Teleangiectasie des Gesichts. Klin. Monatsbl. f. Augenheilk. XL, II, 1902.

[12] KUHLO. Ein Fall von cavernösem Aderhautangiom. Inaug.-Dissert. Greifswald 1904.

[13] NORDENSON. Ein Fall von cavernösem Aderhaut-Sarcom mit Knochenschale bei einem 11jährigen Mädchen. v. Graefe's Archiv f. Ophthalm. XXXI, 1885.

Beobachtung kamen, in der die Folge-Erscheinungen bereits Grade erreicht hatten, die die Augenspiegel-Untersuchung unmöglich machten.

Die Fälle haben unter einander grosse Aehnlichkeit und liefern ein charakteristisches Krankheitsbild:

Das Angiom der Aderhaut scheint wie die Angiome so vieler andrer Organe wenigstens in der Anlage immer angeboren zu sein.

Dafür spricht einmal, dass in den meisten Fällen schon in früher Kindheit oder in der Jugend eine Sehstörung des befallenen Auges festgestellt worden ist, ferner dass die Geschwulst mehrfach in abnorm kleinen Augapfeln gefunden wurde und schliesslich das in der Mehrzahl der Fälle combinirte Vorkommen mit Naevi vasculosi des Gesichtes.

Von den 10 Patienten waren 6 männlichen und 4 weiblichen Geschlechts im Alter von 8—50 Jahren. Das erste Symptom war immer eine Sehstörung, die lange Jahre stationär blieb, bis sie mehr oder weniger schnelle Fortschritte machte durch Auftreten von Netzhaut-Ablösung, die Cataracta complicata nach sich zog. In diesem Zustande verharrte das Auge verschieden lange; schliesslich trat ein Reizzustand auf unter dem Bilde der Iridocyclitis oder des Secundärglaucoms, der früher oder später die Enucleation nöthig machte.

In allen Fällen fand man einen flachen Tumor der Aderhaut, der sämmtliche Schichten betraf oder noch von der Suprachorioidea überzogen wurde. Es handelt sich fast in allen Fällen um reine cavernöse Angiome, nur in Wagenmann's Fall lag ein Angioma simplex vor. In der Hälfte der Fälle bedeckte eine dünne Knochenschale die Neubildung. Die Netzhaut war immer abgelöst und im Zustande schwerer Entartung, weiter fanden sich Zeichen von Iridocyclitis, Chorioiditis, Scleritis und die Folgezustände des Glaucoms.

Ich bin in der Lage heute über einen neuen Fall von cavernösem Aderhaut-Angiom zu berichten, der in Herrn Geheimrath Hirschberg's Anstalt zur Beobachtung und Operation gekommen ist. Die Berechtigung zu dieser Demonstration sehe ich nicht nur in der grossen Seltenheit dieser Affection, sondern auch ganz besonders in der Thatsache, dass unser Fall der erste ist, in dem schon 20 Jahre vor der Enucleation ein genauer ophthalmoskopischer Befund erhoben und durch lange Jahre hindurch verfolgt worden ist. Die Diagnose Angiom konnte natürlich in unsrem Falle um so weniger gestellt werden, als zu der Zeit, in der der Kranke in Behandlung trat, erst 1 Fall von Aderhaut-Angiom bekannt geworden war; auch bestand kein Anhaltspunkt für die Annahme eines congenitalen Leidens.

Unser Kranker ist ein jetzt 65jähriger Landwirth. Im März 1885 suchte er zum ersten Mal Prof. Hirschberg's Augenheilanstalt auf, da er seit 5 Monaten vor dem linken Auge einen Nebel bemerkte, der ganz allmählich entstanden, sich mehr und mehr ausgebreitet hat. Mit grosser Be-

stimmtheit giebt er an, früher mit beiden Augen gleich gut gesehen zu haben. Er war nie augenleidend und auch sonst stets gesund. Für Lues oder Tuberculose besteht kein Anhalt, auch die Familien-Anamnese ist ohne Belang.

Der im Jahre 1885 aufgenommene Befund war folgender:

Das rechte Auge zeigt durchweg normale Verhältnisse.

Das linke Auge ist reizlos, seine Spannung leicht vermindert. Die Sehschärfe ist herabgesetzt bis auf 15/C. Das Gesichtsfeld zeigt eine Einschränkung von oben bis auf 30° und ausserdem ein grosses centrales Scotom, das nur den Fixirpunkt freilässt.

Fig. 1, die angefertigt wurde nach Skizzen von der Hand Herrn

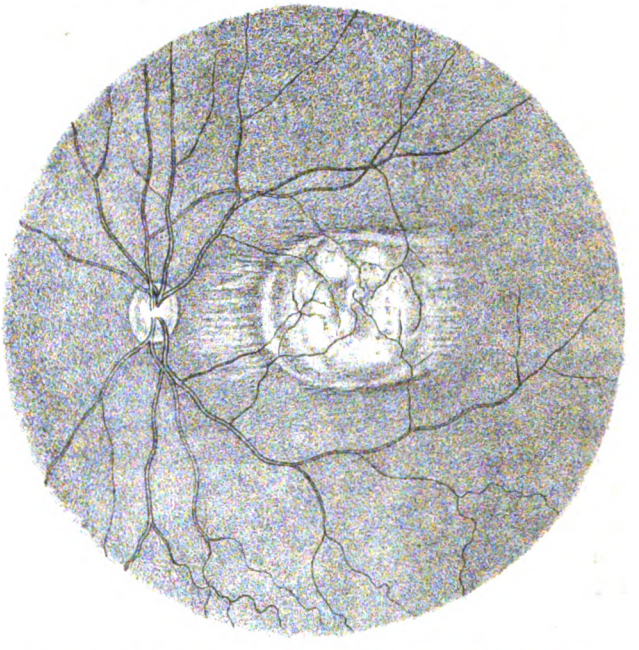

Fig. 1. Bild des Augengrundes, nach Skizzen angefertigt.

Geheimrath Hirschberg's und des damaligen Assistenten Dr. Ostwald's, mag Ihnen eine Vorstellung von dem ophthalmoskopischen Bilde geben.

Man findet den Sehnerven normal. Das Centrum des Augengrundes nimmt eine flache, geschwulstartige Veränderung ein von grauweisser Farbe. Der horizontale Durchmesser beträgt 4—5 Pa., der verticale 3 Pa. Die Höhe wird, für die verschiedenen Stellen, auf 0,6—1,2 mm bestimmt. Der Tumor hat eine höckerige, stellenweise glitzernde Oberfläche, er setzt sich scheinbar aus weissen und grauen Knötchen zusammen, die ihm ein getüpfeltes Aussehen geben. Nach dem Sehnerven zu besitzt die Geschwulst einen ziemlich steil abfallenden Rand, nach den andren Richtungen zu ist

diese seichter, temporal verliert sie sich mit strahligen Ausläufern im Niveau der Netzhaut. Oben und unten umrandet die Anschwellung ein dunkler Saum, wie man ihn beim Aderhaut-Sarcom als Pigmentkappe bezeichnet. Zwischen dem Sehnerven und dem nasalen Rande der Geschwulst ist eine eigenthümliche netzförmige Fältelung der Netzhaut sichtbar als Ausdruck einer mikroskopischen Abhebung; auch auf dem Tumor selbst schlottert stellenweise ein wenig die Netzhaut. Eine deutliche Netzhaut-Ablösung besteht in der unteren Peripherie. Die Diagnose lautete: gutartige (fibromatöse?) Geschwulst der Aderhaut. Prof. Hirschberg fand Farbe und Form der Geschwulst durchaus abweichend von dem Bilde des Aderhaut-Sarcoms und konnte in Folge dessen zur Entfernung des immerhin noch einigermaassen sehkräftigen Auges sich nicht entschliessen. Die weitere Beobachtung bestätigte die Richtigkeit dieser Diagnose.

In den folgenden Jahren konnte ophthalmoskopisch ein langsames Wachsthum der Geschwulst, im Uebrigen aber ein unverändertes Verhalten constatirt werden. Die Sehschärfe hielt sich zwar auf $^1/_7$, aber die Gesichtsfeldbeschränkung dehnte sich über die ganze obere Hälfte aus. So blieb der Zustand bis zum Jahre 1896; dann erfuhr die Sehschärfe plötzlich eine weitere hochgradige Verschlechterung. Als Ursache dafür fand sich eine Ausbreitung der Netzhaut-Ablösung und Auftreten von Blutlachen auf der Netzhaut und im Glaskörper. Das Auge erkannte nur noch Finger auf 1 bis 2 Fuss, das Gesichtsfeld war zusammengeschrumpft auf einen engen Bezirk unten. Die centrale Geschwulstbildung war stark verschleiert und nur noch undeutlich zu erkennen, doch sah man, dass es daselbst zu Pigmentanhäufungen gekommen war. Allmählich erlosch die Sehkraft gänzlich, ohne dass sonst Beschwerden, Schmerzen oder entzündliche Zustände dagewesen wären. Am 12. September v. J. nun befiel plötzlich das Auge ein heftiger Reizzustand mit grossen Schmerzen im Auge und Kopf und bestimmte unsern Kranken, sich unverzüglich wieder vorzustellen.

Wir fanden das linke Auge heftig gereizt, den Druck stark gesteigert, die Hornhaut rauchig getrübt und gestichelt, die Vorderkammer vorhanden, die Pupille eng, unregelmässig und starr und hinter ihr die Cataracta complicata.

In die sofort vorgeschlagene Enucleation willigte der Kranke 14 Tage später. Dieselbe wurde am 10. October unter localer Anästhesie zufallsfrei ausgeführt.

Der enucleirte Augapfel hat normale Form und Grösse. Er wird in Formol gehärtet und durch einen Schnitt in der Horizontalebene in eine obere und untere Hälfte zerlegt. (Fig. 2.) Die Hornhaut, die Iris, die Vorderkammer zeigen makroskopisch normale Verhältnisse, die Linse ist getrübt, die Netzhaut hochgradig verändert; sie ist trichterförmig abgelöst und in mehrere Membranen und Stränge gespalten. Diese stehen einerseits in Verbindung mit spinnegewebigen Häuten, die den reducirten Glas-

körperraum durchsetzen, andrerseits haben sie Adhäsionen mit der anliegenden Aderhaut. Diese ist stellenweise verdünnt, stellenweise schwielig verändert und besonders im vorderen Abschnitt von einer krümligen, gelblichen Masse überlagert, die sich später als Zelldedritus erweist. Als bedeutungsvollster Befund wird in dem temporalen hinteren Theil eine flache, scheibenförmige Geschwulst der Aderhaut entdeckt. Auf dem Durchschnitt erscheint sie als spindelförmige Anschwellung der Aderhaut von blutrother Farbe. $^3/_4$ der Geschwulst lagert in der oberen Bulbushälfte, $^1/_4$ in der unteren. Sie beginnt nahe dem Sehnerven und erstreckt sich von da nach aussen mit einem Querdurchmesser von 12, einem Höhendurchmesser von 6 und einer Dicke von 3 mm. Die Geschwulst ist überzogen von einer Membran, die durch fadenförmige Adhäsion mit dem Netzhauttrichter Verbindung hat.

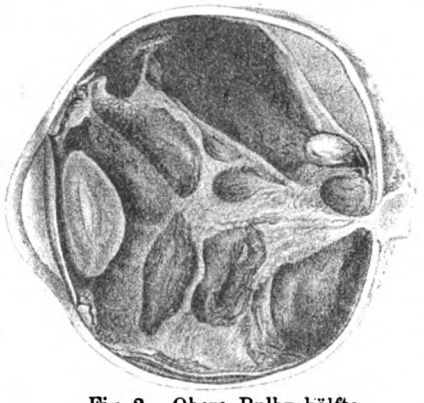

Fig. 2. Obere Bulbushälfte.

Die obere Bulbushälfte wurde zur mikroskopischen Untersuchung verwendet, die Theile in Celloidin und Paraffin eingebettet und die Schnitte auf die verschiedensten Weisen gefärbt. Ein Theil der Präparate wurde in Herrn Dr. Ginsberg's Laboratorium angefertigt. Für die gütige Unterstützung sage ich ihm auch an dieser Stelle meinen besten Dank.

Von den schweren histologischen Veränderungen, die besonders die Netzhaut und Aderhaut betreffen, sei hier nur das Wesentliche mitgetheilt.

Die Geschwulst ist ein reines cavernöses Angiom. (Fig. 3 *a*.) Ein Maschenwerk von dünnen, zellarmen, bindegewebigen Balken umschliesst ein System von mannigfach gestalteten, strotzend mit Blut gefüllten Hohlräumen, die mit einander communiciren und endotheliale Auskleidung besitzen. Sie stellt eine spindelförmige Auftreibung der Aderhaut dar und betrifft alle ihre Schichten. Der Uebergang in den Tumor ist ziemlich unvermittelt, nur eine Gefäss-Stauung ist an der Grenze in der Aderhaut bemerkbar, wie man sie auch beim Aderhautsarcom sieht. In den Ausläufern der Geschwulst finden sich noch einige Gefässe mit normalen Wandungen. Die Neubildung ist überzogen von einer derbfibrösen Hülle (Fig. 3 *b*), die nach dem Sehnerven zu in eine Knochenspange (Fig. 3 *c*) übergeht. Dieselbe wurde, da sie nur 70 μ dick ist, erst beim Mikrotomiren bemerkt und das Präparat daher nicht vorher entkalkt. Die Folge ist, dass die Schnitte an dieser Stelle etwas zerrissen sind. Unter der umhüllenden Membran, sowie der Knochenplatte sind nur noch Bruchstücke der Lamina vitrea zu erkennen. Die übrige Aderhaut zeigt im Ganzen

eine atrophische Verdünnung, weiter Schwielenbildungen, frische Rundzelleninfiltrate (Fig. 3 *g*) und schliesslich zahlreiche Drusen (Fig. 3 *f*). Die Iris und der Ciliarkörper weisen, abgesehen von vereinzelten Rundzellen-Infiltrationen, keine wesentlichen Veränderungen auf, dasselbe gilt von der Hornhaut; auch der Kammerwinkel zeigt normale Verhältnisse.

Die Netzhaut ist am gröbsten verändert. An der Spitze des Trichters, nahe der Papille, ist sie sehr verdünnt, bald verbreitert sie sich, um dünne Membranen abzuspalten oder selbst wieder zu dünner Membran zu werden. Von Schichtung ist kaum noch etwas zu erkennen; hochgradige gliöse Wucherung, Vacuolen-Bildung und Bildung grosser und kleiner Cysten, Austritt von Blut in das Gewebe und Einlagerung homogener Schollen, Pigmentanhäufungen und Infiltration mit Rundzellen bestimmen das histologische Bild. Die fadenförmigen und membranösen Adhäsionen mit der Aderhaut finden sich mit Vorliebe an den Stellen der Schwielenbildungen und Rundzellenherde der letzteren (Fig. 3 *g*). Nahe dem Sehnerven sitzt dem Ausläufer des Tumors ein knötchenähnliches Gebilde (Fig. 3 *e*) auf, das aus Zelldetritus und Cholestearinkrystallen besteht und von einer mit der Netzhaut im Zusammenhang stehenden bindegewebigen Hülle umschlossen wird. Es scheint der Rest eines eingedickten subretinalen Exsudates zu sein. Makroskopisch schien das Knötchen der Geschwulst anzugehören. Der Oberfläche des Angioms lagert eine abgespaltene Lage der veränderten Netzhaut auf (Fig. 3 *d*), in der stellenweise dichte Pigmentanhäufungen zu Stande gekommen sind.



Fig. 3. Schnitt aus dem oberen hinteren oberen Augapfelquadranten.
a Tumor. *b* fibröse Hülle. *c* Knochenspange. *d* den Tumor bedeckende abgespaltene Lage der Netzhaut. *e* Rest eines eingedickten subretinalen Exsudats. *f* Drusen der Aderhaut. *g* Schwiele der Aderhaut mit Rundzellen-Infiltration und Adhäsion mit Netzhaut. *h* episkleritische Rundzellen-Infiltration im Muskelansatz.

Der Sehnerv ist tief ausgehöhlt und bindegewebig entartet. In der Sklera finden sich ebenfalls einzelne frische Rundzellenherde mit Vorliebe um Gefässe herum, in der Episklera (Fig. 3 *h*) ebensolche Herde besonders in den Muskelansätzen.

Die anatomische Diagnose lautet also:

1. Cavernöses Angiom der Aderhaut mit Bildung einer Knochenschale an der Oberfläche.
2. Alte Chorioiditis mit frischen Herden.
3. Totale Ablösung und hochgradige Entartung der Netzhaut mit Blutungen und frischen Entzündungsherden.
4. Skleritische und episkleritische Herde.
5. Kesselförmige Aushöhlung des Sehnerven.

Im Wesentlichen hält sich unser Fall im Rahmen des vorhin skizzirten Krankheitsbildes: In der Aderhaut hat sich ein langsam wachsendes, flaches Angiom entwickelt, das allmählich Netzhautablösung und später Secundärglaucom mit schweren degenerativen und entzündlichen Zuständen bewirkt hat. Zweifelhaft ist in unsrem Falle, dass der Tumor angeboren ist. Der Kranke giebt mit grosser Bestimmtheit an, früher mit beiden Augen gleich gut gesehen zu haben. Da die Geschwulst das Centrum des Auges betrifft, so hätte sie schon in kleinen Anfängen Störungen machen müssen, die ihm nicht hätten entgehen können. Immerhin ist die Möglichkeit nicht auszuschliessen, dass angeborene Varicositäten der Aderhaut bestanden haben, über denen die Netzhaut ihre normalen Functionen behalten hat. Jedenfalls konnte in der langen Zeit, in der der Tumor ophthalmoskopisch beobachtet wurde, ein wenn auch langsames Wachsthum festgestellt werden. Dieses tritt auch beim Vergleich der ophthalmoskopischen Messung mit der des Präparates zu Tage. Wie in der Hälfte der Fälle der Literatur bestand auch in dem unsrigen eine Verknöcherung auf der Oberfläche der Geschwulst. Die Frage nach der Herkunft derselben und danach, ob das Angiom als solches die Knochenbildung veranlasse, ist in den einzelnen Fällen mehrfach erörtert. Wagenmann sieht in ihr eine für den Charakter der Geschwulst nebensächliche Besonderheit. Steffens erklärt das häufige Vorkommen der Verknöcherung bei dieser Geschwulstform damit, dass das Angiom nichts weiter sei, als eine verbreiterte Choriocapillaris, die der Lieblingssitz für Verknöcherungen ist. Auch Kuhlo neigt bei der auffallenden Häufigkeit dahin, dass das Angiom als solches selbst sich daran betheilige. Meines Erachtens hat auch für diese Fälle die Ansicht Herrn Prof. Greeff's Gültigkeit, nach der Knochenbildungen in der Chorioidea Folgen vorangegangener langwieriger Entzündungen sind. Ich fand auch in einem Falle von Aderhautsarcom, der in Prof. Hirschberg's Augenheilanstalt gelangte und sofort operirt wurde, und in dem ausgedehnte Nekrosen und entzündliche Zustände Platz gegriffen hatten, eine ausgedehnte Verknöcherung der Aderhaut. Ein andrer Beobachter hatte in

diesem Falle schon 14 Jahre vorher Netzhautablösung gefunden; es ist wahrscheinlich, dass diese bereits durch das Sarcom bedingt war.[1]

Wenn Kuhlo gerade den Umstand anführt, dass die Aderhautsarcome keine besondere Neigung zur Verknöcherung zeigen, so liegt das eben daran, dass die Sarcome nur in den seltensten Fällen der Aderhaut die Zeit lassen zur Verknöcherung.

Besonders auffallend sind in unsren Präparaten die frischen, entzündlichen Rundzellen-Infiltrationen in Episklera, Sklera, Aderhaut, Ciliarkörper und Netzhaut. Man möchte meinen, dass hier eine zweite Schädlichkeit hinzugekommen ist, die unabhängig von der Geschwulstbildung erst den Zustand schuf, der zur Enucleation führte.

Von praktischer Bedeutung ist das in unsrem Fall beobachtete ophthalmoskopische Bild. Natürlich bin ich weit entfernt, nach dem einen Fall ein charakteristisches Augenspiegelbild des Aderhaut-Angioms geben zu wollen. Immerhin halte ich es für der Mühe werth, die Punkte hervorzuheben, durch die es sich von andren Affectionen der Aderhaut unterscheidet. Differentialdiagnostisch kommt der Solitär-Tuberkel und besonders das Aderhautsarcom in Betracht. Von ersterem vermag sich das Angiom leicht zu unterscheiden durch den langsamen Beginn, das lange, stationäre Verhalten, das Fehlen von entzündlichen Begleit-Erscheinungen, und von Miliar-Tuberkeln in der Umgebung des Tumors. Mit dem Aderhautsarcom hat das Bild in unsrem Falle manches gemein: die langsame Entwicklung, das geschwulstartige Verhalten, die höckerige, unregelmässige Oberfläche und die scharfe, zum Theil pigmentirte Begrenzung. Fundamental verschieden aber ist die Farbe der Geschwulst. Beim Aderhautsarcom haben wir eine bräunliche oder bräunlich gelbe Farbe der Oberfläche, die bestreut ist mit schwarzen und braunen Flecken und Punkten und durch sichtbare Fragmente von Aderhautgefässen und Degenerationsherden der überlagernden Netzhaut ein buntes Aussehen erhält. Nur da ist die Oberfläche bläulich oder grau gefärbt, wo Exsudat zwischen Tumor und abgelöster Netzhaut lagert, was oft an den abhängigen Partien der Fall ist. Die Farbe der Oberfläche des Aderhaut-Angioms wird bestimmt durch die dichte fibröse Hülle, die die Geschwulst umschliesst, und ein Hindurchschimmern verhindert. Die Geschwulst erscheint daher nicht röthlich, wie man vermuthen könnte, sondern weiss oder bläulich weiss.

Die Prognose scheint nach den Erfahrungen in den bisher bekannten Fällen absolut schlecht zu sein trotz des im onkologischen Sinne gutartigen Charakters der Geschwulst. Zu berücksichtigen bleibt aber, dass die Diagnose bisher nur bei der Autopsie gestellt worden ist; es ist also möglich, dass die erkannten Fälle nur die am ungünstigsten verlaufenen darstellen und nicht ausgeschlossen, dass das Angiom öfters gesehen, aber

[1] Zum klinischen Bilde des Aderhautsarcoms. v. Graefe's Arch. f. Ophth. L, 3, 1900.

nicht diagnosticirt worden ist. Bei dem Studium der verschiedenen Skizzen des ophthalmoskopischen Bildes fiel mir die Aehnlichkeit auf mit einer intraocularen Geschwulst, die wir vor 4 Jahren zu beobachten Gelegenheit hatten und deren Deutung Schwierigkeit machte. (Fig. 4.) Die Geschwulst betraf das linke Auge eines Studenten, das schon seit frühester Kindheit schwachsichtig war. Das Auge erkannte noch Finger in 12 Fuss.

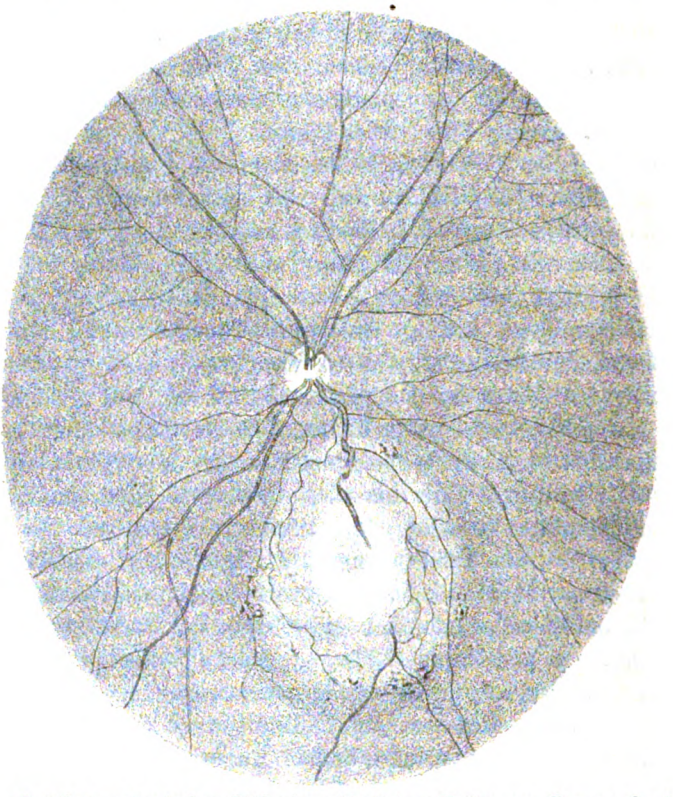

Fig. 4. Ophthalmoskopisches Bild eines ähnlichen Falles von Tumor chorioideae.

Der Tumor sitzt im oberen Quadranten des Augengrundes, er hat eine ovale Form und scharfe Begrenzung, ist 7—8 Pa lang, 5 Pa breit und 2,5 mm über dem Netzhaut-Niveau erhaben, die Farbe ist bläulich-weiss, nicht gleichmässig, die Oberfläche wellig, Netzhautgefässe verzweigen sich auf ihr. Die Vena centr. ret. sup. ist stark erweitert und verschwindet auf eine Strecke in der Hülle der Geschwulst. Stellenweise schlottert die Netzhaut ein wenig auf dem Tumor. In seiner Umgebung bestehen Pigmentveränderungen.

Der junge Mann blieb leider nur $^1/_2$ Jahr in Beobachtung, innerhalb welcher Zeit sich das Bild nicht veränderte; dann verliess er Berlin und entschwand unsren Augen. Die Aehnlichkeit des ophthalmoskopischen Bildes mit dem in unsrem Falle ist nicht zu verkennen. Es wäre möglich, dass

auch in diesem ein Angiom der Aderhaut vorliegt. Natürlich ist das nur eine Vermuthung, und ich möchte damit nur dem Gedanken Ausdruck geben, dass vielleicht die Seltenheit des Angiom nicht so gross und die Prognose nicht so schlecht ist, als wir heute aus der spärlichen Literatur schliessen müssen.

II. Eine kleine Abänderung des Hautschnittes bei der temporären Resection der äusseren Orbitalwand nach Krönlein. Zwei Operationsfälle.

Von Dr. med. **Albin Pihl**, Marine-Stabsarzt in Gotenburg (Schweden).

Anlässlich zweier Fälle, wo ich wegen retrobulbärer Tumore die temporäre Resection der äusseren Orbitalwand nach KRÖNLEIN[1] unternehmen musste, erlaube ich mir, hier eine Abänderung des üblichen Hautschnittes, wozu die Umstände in diesen beiden Fällen geradezu einluden, und auch die kurz skizzirten Krankengeschichten mitzutheilen. Vielleicht kann diese Schnittführung unter ähnlichen Verhältnissen auch andren Collegen zu Gute kommen.

L. J. S., 60jähriger Arbeiter aus einer angrenzenden Provinz, suchte mich am 13. April 1903 auf. Seit 6 Monaten tritt sein rechtes Auge immer mehr hervor, seit 2 Wochen glaubt er auch schlechter zu sehen und leidet, wie nie zuvor, an Kopfschmerzen.

Vis. oc. d. = 0,7; oc. sin. = 1,0. Rechts mässiger Exophthalmus, und Doppelbilder beim Blicke nach oben. Die ophthalmoskopische Untersuchung zeigte einen leicht prominenten Sehnervenkopf und ziemlich breite, etwas geschlängelte Venen. Unter dem Orbitaldache war am Platze des M. levator palp. sup. ein fremdes Gebilde, etwa wie die Spitze eines Fingers, nicht ohne Schwierigkeit fühlbar. Die Palpation verursachte dem Patienten Schmerzen, und ich bekam einen schwachen Eindruck von Fluctuation im Tumor, so dass ich mit einer Spritze Punction machte, aber ohne Resultat. Diagnose: Tumor retrobulbaris. Da ich über die Richtigkeit der Diagnose nicht im Zweifel war, schlug ich ihm Operation vor, welche er aber aufschieben wollte. Ich verordnete daher Jodkalium, 3 g täglich. Nach 10 Tagen kehrte er wieder. Exophthalmus stärker, und der Kopfschmerzen wegen wollte er sich jeder Operation unterziehen, auch wenn das Auge geopfert werden musste.

Am folgenden Tage schritt ich ohne Zögern zur Operation, welche eine einstündige Narkose erheischte. Bei Erwägung der Schnittführung beachtete ich drei Umstände: erstens den langen Abstand zwischen der

---

[1] Zur Pathologie und operativen Behandlung der Dermoidcysten der Orbita. Beitr. z. klin. Chirurgie IV, 1, 1887.

Stelle des KRÖNLEIN'schen Schnittes und dem Platze, wo der Tumor palpabel war; zweitens, dass der äussere Orbitalrand sehr hervorragend war; und drittens, dass die Runzelung und Furchenbildung der Haut am äusseren Orbitalrand so ausgesprochen deutlich war, dass sie durch ihre innere circuläre und äussere radiäre Anordnung geradezu auf eine neue Schnittführung (auf dem Bilde nachträglich weiss gestrichelt) hinwies. Den beiden ersten Umständen zufolge glaubte ich mit dem klassischen Schnitte nicht auszukommen, um den Tumor zu fassen und vollständig aus der Tiefe herauszuholen. Ich machte also einen neuen Schnitt und zwar in zwei zusammenhängenden Theilen, einen orbitalen, welcher im äusseren Drittel der Augenbraue begann und dann mit nach innen-unten concaven Bogen gerade auf der äusseren Beinkante der Orbita nach unten zum Niveau des Jochbogens lief, und einen temporalen, welcher vom Endpunkte des vorigen Schnittes fast rechtwinkelig nach aussen abbog und der oberen Kante des Jochbogens in etwa vorhandener Hautfurche 2—3 cm folgte. Auf die sonstige Technik dieser immer mehr verwendeten Operation ist es unnöthig hier einzugehen. Der Zutritt zur Orbita wurde ein ganz vorzüglicher und der Tumor wurde am Platze des Lidhebers angetroffen. Er war von weicher, zum Theil schmieriger Consistenz und besonders in der Tiefe von den Muskeln und dem orbitalen Gewebe nicht zu trennen, weshalb ich mich, da ich vor der Operation die Zustimmung der Patienten zu einer eventuellen Entfernung des Auges bekommen hatte, zur Ausweidung der Orbita entschloss. Ich trennte mit der Scheere die äussere Lidcommissur und beendigte in gewöhnlicher Weise diese tiefgreifende Operation. Kein Fieber und gutes Allgemeinbefinden. Nach sechs Tagen wurde der Verband gewechselt. Die Hautwunden waren schon geheilt und wenig bemerkbar; das Beinstück war nicht mehr beweglich. Nach 2 Wochen reiste Pat. nach Hause, nachdem er gelernt hatte, die granulirende, reichlich absondernde Höhle täglich zu spülen. Nach einem halben Jahre erschien er wieder, war vollkommen zufrieden und wollte ein künstliches Auge bekommen. Zu meinem Erstaunen fand ich einen vollständigen, obschon sehr kleinen Conjunctivalsack, welcher sogar eine kleine Prothese ohne Schwierigkeit beherbergen konnte. Kein Tumor war zu fühlen; die Absonderung noch ziemlich reichlich. Er wurde nun photographirt (s. Figur), und reiste am folgenden Tage zurück. Seitdem habe ich ihn nicht mehr gesehen, bekam aber am 1. April 1905 einen Brief, worin er sich gesund und recidivfrei erklärte, nur dass das Tragen der Prothese die Secretion jedesmal vermehrte.

Bei der mikroskopischen Untersuchung des Tumors fand ich ein gefässreiches, kleinzelliges Sarcom, nach dessen radikaler Entfernung er also 2 Jahre recidivfrei gewesen ist.

Der zweite Fall betraf ein 10jähriges Mädchen aus einer andren Provinz, welches mich am 23. September 1904 besuchte. Sie war schon

am 24. August 1904 eines Tumors wegen operirt worden, welcher sich etwa 3 Monate früher durch Vortreiben ihres linken Auges bemerkbar gemacht hatte. Die Operation war im Provinz-Krankenhaus vorgenommen worden, und am 3. September 1904 wurde sie entlassen. Trotz der Operation trat das Auge immer mehr hervor, und es bestand bei meiner ersten Untersuchung eine erhebliche Dislocation nach vorne und unten. Vis. oc. sin. = 0,7—0,8 (rechts normal). Das ophthalmoskopische Bild zeigte nur unbedeutend dilatirte Venen des Augenhintergrundes. Unmittelbar unterhalb der linken Augenbraue und parallel mit derselben streckt sich von ihrem äusseren Ende bis nahe an das innere eine Hautnarbe von der früheren Operation. Unter der Haut lässt sich eine halbweiche, ziemlich grosse und deutlich gelappte Geschwulst leicht palpiren, welche sich vom Platze der Thränendrüse bis über die Mittellinie des Augenbrauenrande erstreckte. Die körperliche Untersuchung ergab übrigens nur Anämie, und die sehr beschleunigte Herzaction schrieb ich nur ihrer Angst vor einer Operation zu, zumal keine abnormen Geräusche zu hören waren.



Da ich hier einen schnell anwachsenden, ziemlich grossen malignen Tumor erwartete, welcher bei der früher angewendeten Operationsmethode nicht recht zugänglich war, und deshalb wohl nicht vollständig entfernt werden konnte, dachte ich sogleich an den vorzüglichen Zutritt zur Tiefe der Orbita, welchen mir meine Abänderung des Hautschnittes bei der Krönlein'schen Operation schon bereitet hatte, und machte auch bei der Operation an demselben Abend gerade denselben Schnitt wie im vorigen Falle; ich verlängerte nur den oberen Schenkel desselben bis zur Mittellinie des Augenbrauen-Randes ein klein wenig oberhalb der alten Narbe. Nach Resection und Umlegen des Knochenstückes wurde der Zutritt der denkbar beste. Der Tumor, welcher von der Thränendrüse auszugehen schien und sich zuerst nach innen unter dem Lidheber, dann nach hinten fast bis zum sehnigen Insertionsring der Muskeln erstreckte, hatte die Grösse und Form eines leicht gebogenen Daumens und wurde mit viel Zeit und Mühe in zwei Stückchen herauspräparirt. Schwere Quetschung und Anreissen des Lidhebers war dabei unvermeidlich, die andren Muskeln aber, sowie natürlich der Sehnerv und der Bulbus blieben vollkommen unbeschädigt. Ein langes Drän-Rohr wurde eingelegt, die Wunde sonst

vernäht. Temperatur 37,3° und 38,5°. Pulsfrequenz etwa 100; keine abnormen Herzgeräusche. Nach einigen Tagen wurde der Verband fortgenommen und, da keine Secretion, das Rohr entfernt. Beinstück noch nicht consolidirt, aber die Hautwunde geheilt und nur wenig bemerkbar. Collodiumverband. Am Abend des 11. Tages stieg die Temperatur auf 40,7° und Pulsfrequenz auf 140; das linke Fussgelenk, sowie das linke Knie wurden schmerzhaft und schwollen ein wenig an. Feuchtwarmer Verband, Natr. salicyl. und Digitalis wurden verordnet. Nach 2 Tagen wurden die Gelenke schmerzfrei, aber an den Unterschenkeln zeigten sich einige wenige, an Erythema nodosum erinnernde, kleine subcutane Blutbeulen. Das Fieber schwankte zwischen 39° und 40°, die Pulsfrequenz zwischen 120—140, aber das Mädchen klagte nicht mehr über irgend welches Unbehagen und hatte ziemlich guten Appetit. Am 14. Tage holte es der Vater, obschon ich ihm die Gefahren vorstellte. Er gab hierauf an, dass das Mädchen nach seiner Entlassung aus dem Krankenhause manchmal sehr fieberhaft gewesen wäre. Nach späterer Mittheilung lebte das Mädchen etwa 3 Wochen nach der Heimkehr. Vermuthlich hat sie schon vor meiner Operation eine rheumatische (vielleicht septische) Endocarditis gehabt. Die mikroskopische Untersuchung ergab mir eine Art Mischgeschwulst, indem in dem hauptsächlich aus Rundzellen und deutlichem Bindegewebsgerüst von meistens alveolärer Anordnung bestehenden Sarcom zahlreiche Querschnitte von Drüsengängen angetroffen wurden.

Die Vortheile meiner geänderten Schnittführung gegenüber dem klassischen Schnitte dürften bei voraussichtlich grossen oder im medialen Theile der Orbita gelegenen Tumoren in dem noch weiteren und leichteren Zutritt liegen, ferner in der Möglichkeit, den Schnitt in der Augenbraue, wenn nöthig, beliebig verlängern zu können, und zuletzt in den kosmetisch sehr günstigen Verhältnissen, indem die schmale, orbitale Hautnarbe sich oben in der Augenbraue verbirgt und aussen gerade an der vorspringenden Beinkante nur wenig hervortritt, und der temporale Theil in einer wenigstens bei älteren Personen immer vorhandenen Hautfurche gar nicht auffällt. Das Umlegen des resecirten Beinstückes ist, da der temporale Hautschnitt und der untere Knochenschnitt zusammenfallen sollen, ebenso leicht, wie nach dem klassischen Schnitt, besonders wenn die Haut oberhalb des oberen Knochenschnittes nach oben und aussen ein wenig unterminirt wird.

Viele Modificationen, auch vom Hautschnitte, sind schon ersonnen worden, von denen ich hier nur einige, welche der meinigen ziemlich nahe stehen, erwähnen möchte. So hat z. B. Stokolow[1] vom untern Ende des Krönlein'schen Schnittes längs dem Unterlide incidirt, und Israël[2] von

[1] St. Petersburger med. Wochenschrift. 1898. Beil. Nr. 10.
[2] Centralbl. f. Augenheilk. 1902, S. 108.

dessen oberen Ende längs dem Oberlide; Golowin[1] führt den Schnitt mit der Concavität gegen die Augenhöhle und Axenfeld[2] den Orbitalrand entlang, von der Sutura zygomatico-frontalis zur Sutura zygomatico-maxillaris, zu welchem Schnitte er an beiden Enden zwei kleinere Entspannungs-Schnitte zufügt.

Obschon der erste Act der Operation, ist der Hautschnitt eine Nebensache, welche nur gewisse Forderungen erfüllen muss, erstens den leichten Zutritt zur Resectionsstelle und die Möglichkeit des Umlegens des Beinstückes, zweitens einen ebenso leichten Zutritt zum späteren und eigentlichen Operationsfeld, und drittens dass dabei für die temporäre Ernährung des resecirten Stückes gesorgt wird, während viertens eine so wenig als möglich entstellende und bemerkbare Narbe hinterlassen werden soll.

Referate, Uebersetzungen, Auszüge.

1) **Mittheilungen aus der Augenklinik des Carolinischen Medico-Chirurgischen Instituts zu Stockholm.** Herausgegeben von Dr. J. Widmark. 1905. Heft VII.

Zur Kenntniss der Irismusculatur des Menschen; ihr Bau und ihre Entwicklung, von E. Forsmark.

Verf. beginnt mit einer ausführlichen Literaturübersicht bis ins 17. Jahrhundert zurückreichend. Er trennt die Arbeiten, welche der Bruch'schen Membran eigene Kerne zuschreiben und solche absprechen, kommt dann zum Zusammenhang zwischen Dilatator und Corpus ciliare und zwischen Dilatator und Sphinkter.

Die eigenen Untersuchungen wurden an der Iris von 10 Erwachsenen, 7 Kindern und 21 menschlichen Föten und zwar mit einer ganzen Reihe von Methoden ausgeführt.

Die Resultate der mit grossem Fleisse ausgeführten umfangreichen (106 Seiten) Arbeit fasst Verf. am Schlusse zusammen.

1. Der M. dilatator besteht grösstentheils aus einer einfachen Schicht epithelialer Muskelzellen, ausserdem aus einer geringen Zahl gewöhnlicher Muskelfasern, welch letztere meistens auf die Grenzpartien des Dilatator beschränkt und nur selten radiäre verdickte Leisten bilden. Diese Balken haben wohl zur Beschreibung des Dilatator als eines aus gewöhnlichen glatten Muskelfasern geformten Gebildes geführt.

2. Auf der hinteren Epithelschicht der Iris liegen die epithelialen Muskelzellen. Dazu kommen bei mehrschichtigen und ins Stroma sich senkenden Muskeln nach vorn gelegen die mesodermalen.

3. Die epithelialen Dilatator-Zellen sind direct mit einander verbunden. Die mesodermalen zuweilen in bindegewebige „Membranellen" eingeschlossen.

4. Die Myogliafibrillen (Benda) kommen ausser in der Peripherie der Zellen auch im Innern der contractilen Substanz vor. Sie umgeben auch den undifferenzirten Zell-Leib der epithelialen Dilatator-Zellen.

---

[1] Ophthalmologische Klinik. 1902. S. 241.

[2] Deutsche med. Wochenschrift. 1902. Nr. 40.

5. Mit dem Sphinkter ist der Dilatator hauptsächlich durch eine Bindegewebsschicht verbunden, die durch fibrilläre Beschaffenheit und Reichthum an dickwandigen Gefässen eine bedeutende Festigkeit erhält. Ausserdem bestehen zahlreiche, aber schwache musculöse Verbindungsfasern von radiärer oder tangentialer Richtung. Erstere gehören zum Dilatator, letztere zum Sphinkter.

6. Der M. dilatator entwickelt sich im 6. bis 9. Fötalmonat aus dem vorderen Epithellager der hinteren Irisfläche durch Umwandlung aus der cylindrischen Form in radiäre, spindelförmige unter Differenzirung in Myogliafibrillen (zuerst) und contractile Substanz (später).

7. Der M. sphinkter entstammt hauptsächlich der vorderen und zum geringen Theil nahe der Pupille auch der hinteren Epithelschicht, und entwickelt sich im 4.— 9. Fötalmonat durch Auswachsen radiärer Muskelzellen schräg nach vorn aus dem verdickten Epithel. Der Zuwachs geschieht am äusseren Rande durch Anlagerung. Diese ursprünglich zahlreichen schrägen Muskelzüge bleiben nur zum Theil als Verbindungen zwischen Sphinkter und Dilatator bestehen. Koerber.

---

2) Ueber Trachom, histologische, ultramikroskopische und physiologisch-chemische Beiträge zur Entzündungslehre, von E. Raehlmann. (Deutschmann's Beiträge zur Augenheilk. 62. Heft.)

Im ersten Abschnitt der, wie schon der Titel andeutet, dreitheiligen Arbeit, wiederholt Verf. zunächst die Grundgedanken der unitarischen Lehre, deren Hauptvertreter er bekanntlich ist. Die Conjunct. follicularis ist eine abgeschwächte, in Folge geringer Follikelbildung nicht zu Schleimhautzerstörung und Narben führende Trachom-Form. Das Wesentliche am Trachom ist der Follikel. Dieser kann zwar resorbirt werden und spurlos verschwinden oder in Narbenbildung übergehen, sehr oft jedoch — häufiger als gewöhnlich angenommen wird — ulcerirt der erweichte Follikel und entleert sich spontan. In die so entstandenen Defecte kann sich das Oberflächenepithel von den Rändern her einsenken, wuchert in der Tiefe weiter und bildet so die charakteristischen Epithelsprossen und -zapfen. Die viel umstrittenen Berlin-Iwanoff'schen Trachomdrüsen sind nach dem Verf. nichts anderes als ein weiteres Stadium dieses Processes, indem durch centrale Einschmelzung der Epithelzapfen drüsenartige Hohlräume entstehen.

Der zweite Abschnitt enthält die Ergebnisse ausgedehnter ultramikroskopischer Untersuchungen des Trachomsecrets. Es fanden sich:

1. Lebhaft schwärmende Bakterien, die, obwohl morphologisch recht verschieden, als Entwicklungsphasen einer und derselben Gattung aufgefasst werden. Obwohl diese Mikroorganismen constant und in Reincultur angetroffen wurden, will Verf. für ihre pathogenetische Bedeutung nichts präjudiciren, lässt auch die Frage nach einer etwaigen Identität mit dem Müller'schen „Trachombacillus" offen.

2. Kleinste Protoplasmamassen mit Eigenbewegung, darunter offenbar abgestossene, mobil gewordene Theile der aus dem zerfallenen Follikel stammenden Gewebszellen. Sie bleiben in feuchtwarmem Zustande auch ausserhalb des Gewebes längere Zeit am Leben und sind nach Form und Bewegung den Protozoen nicht unähnlich.

3. Eine Menge grauer und gelber Kugeln, welche nur 0,1 μ gross oder kleiner sind, in der Flüssigkeit hin und her hüpfen, aber keine eigentliche Eigen-

bewegung haben. Sie finden sich im Secret, aber auch innerhalb der grossen Trachomzellen und innerhalb der unter 2. erwähnten ausgewanderten Protoplasmamassen.

Die genannten drei Bestandtheile des Secrets sind das Wesentliche bei der Infection. An welchen von ihnen sich aber das Contagium knüpft, vermag Verf. noch nicht zu entscheiden.

Im dritten Abschnitt, der als „Versuch einer physiologisch-chemischen Begründung der medikamentösen Therapie bei Trachom" bezeichnet wird, werden die verschiedenen Metallsalze, die in der Trachombehandlung eine Rolle spielen, unter Zuhülfenahme ultramikroskopischer Untersuchung auf ihren Werth und Unwerth besprochen und namentlich der Blaustift wegen seiner specifischen Wirkung auf die schleimbildenden Gewebe gerühmt.

Bruns-Steglitz.

---

3) **Das Radium und die Radioactivität.** Allgem. Eigenschaften und ärztliche Anwendungen, von Paul Besson. (Deutsche Ausgabe. Leipzig 1905. J. A. Barth.)

Verf., der durch seine Stellung als Director der Société centrale des produits chimiques in enger Fühlung mit den Radiumstudien der letzten Jahre gestanden hat, wird durch sein Werkchen jedem Mediziner, der sich mit der therapeutischen Wirkung der Radiumstrahlen zu beschäftigen hat, das Verständniss für die theoretischen Fragen dieses neuen Forschungsgebietes erleichtern. Einer historischen Darstellung der Entdeckung der Becquerel-Strahlen und der radioactiven Elemente folgt eine auch für den Nichtfachmann leicht verständliche Auseinandersetzung der physikalischen Eigenschaften und Wirkungen der Radiumstrahlen. Es werden dann die bisherigen Erfahrungen über die physiologischen und therapeutischen Wirkungen auf den thierischen und menschlichen Körper, die Resultate der Lupus- und Krebsbehandlung besprochen und in diesem Abschnitt auch die Angaben erwähnt, welche die schmerzstillende Wirkung radioactiver Pulver, Lösungen und Salben bei rheumatischer Iritis, traumatischer Iridocyclitis und epibulbären Carcinomen rühmen. Im Schlusscapitel werden die Hypothesen über die Natur der Radiumstrahlen erörtert und daran lesenswerthe Betrachtungen über die letzten Fragen des Natur-Erkennens geknüpft. Bruns-Steglitz.

---

4) **Untersuchungen über die Pigmentirung der Netzhaut,** von Dr. Camill Hirsch. (Berlin 1905. S. Karger.)

Verf. hat die der Pigmentepithel-Lage entstammende Netzhautpigmentirung zum Gegenstand einer eingehenden Monographie gemacht, indem er aus einer Reihe durch ihre klinischen und anatomischen Details recht interessanter Fälle, neue Thesen für die Pathogenese der primären Netzhautpigmentirung abstrahirt. Sein Gedankengang ist folgender: die Normalität des Pigmentepithels ist bedingt durch die Intactheit der Aderhautcirculation. Jede Störung der letzteren bewirkt Ernährungsstörung und Degeneration des Pigmentepithels. Acute Processe dieser Art, wie sie Wagenmann durch Durchschneidung der hinteren Ciliararterien erzeugt hatte, waren klinisch bislang nicht beobachtet worden. Verf. theilt nun einen hierher gehörigen Fall mit, wo nach Contusion mit muthmaasslicher Zerreissung von hinteren Ciliararterien sich innerhalb von vier Wochen eine umschriebene typische Pigment-Entartung der Netzhaut ausbildete. Entsprechend beruht die gewöhnlich als Retinitis pigmentosa bezeichnete chronische Pigmentdegeneration

auf einer chronischen, zu Circulationsstörung führenden Erkrankung der Chorioidialgefässe (Sklerose), bedarf aber zu ihrem Zustandekommen auch noch gleichzeitiger und gleichartiger Veränderungen der Retinalgefässe, da nur die in ihrer Ernährung gestörte Netzhaut einen Boden für die Pigmenteinwucherung abgiebt.

Plötzliche, absolute und dauernde Circulationsunterbrechung in der Arteria centralis oder einem ihrer Aeste hat ebenfalls Pigmententartung zur Folge. Als Beleg werden zwei Fälle angeführt, in denen directe traumatische Läsion des Gefässes durch einen intraocularen Eisensplitter dieses Krankheitsbild hervorgerufen hatte. Der eine derselben ist nebenbei dadurch merkwürdig, dass der seit 21 Jahren frei beweglich und nicht nennenswerth abgekapselt im Glaskörper verweilende Fremdkörper nicht zu dem durch E. v. Hippel gezeichneten Krankheitsbild der Siderosis bulbi geführt hatte, ja das Sehvermögen kaum beeinträchtigte. (War es auch wirklich ein Eisensplitter? Dass die Natur des Fremdkörpers durch Sideroskop oder Magnet festgestellt wurde, wird nicht gesagt, und anamnestischen Angaben allein darf man bekanntlich nicht zu viel Werth beilegen. Ref.) Die Frage, warum nie bei Embolie der Centralarterie eine solche Pigmentdegeneration beobachtet wird, wird dahin beantwortet, dass ein Embolus nie zu einem absoluten und dauernden Verschluss, wie er erforderlich ist, führe.

Zum Schluss wurden einige Fälle mitgetheilt, bei denen Bulbuscontusionen mehr oder weniger ausgedehnte Defectbildungen einer- und Wucherungen andererseits des Pigmentepithels hervorriefen, die durch eine directe traumatische Zerreissung dieser Zellschicht erklärt werden. Einer dieser Fälle wies ausserdem das ophthalmoskopische Bild einer „Aderhautruptur" auf, welches nach fünf Jahren spurlos verschwunden war. Verf. knüpft daran Betrachtungen, die in dem Schlusse gipfeln: das, was man gewöhnlich Aderhautruptur nennt, ist in Wirklichkeit ein Einriss des Pigmentepithels. Die weisse Farbe des Spaltraums beruht nicht auf einem Blossliegen der Sklera, sondern wird durch die abgehobene und sich vordrängende Glashaut erzeugt, die durch Reflexion und unregelmässige Brechung des Lichts das Sichtbarwerden der Aderhaut verhindert. Bruns-Steglitz.

Journal-Uebersicht.

I. A. v. Graefe's Archiv f. Ophthalmologie. LX. 1.

1) **Untersuchungen zur pathologischen Anatomie und zur Pathogenese des angeborenen Hydrophthalmus**, von Dr. Wilh. Reis, Privatdocent und Assistenzarzt. (Aus der Königl. Universitäts-Augenklinik zu Bonn.)

Sieben Fälle von reinem, genuinem Hydrophthalmus congenitus werden untersucht. Die Mittheilung der zahlreichen anatomischen Einzelheiten und der eingehenden kritischen Besprechung der bisherigen Anschauungen über die Ursachen des Hydrophthalmus congenitus würden hier zu weit führen. Verf. kommt zu dem Schlusse, dass, abgesehen von den bekannten Erscheinungen des kindlichen Glaucoms, die überall wiederkehren, die anatomischen Veränderungen, denen eine ätiologische Bedeutung zugeschrieben werden darf, keine Uebereinstimmung zeigen. Alle Veränderungen deuten aber darauf hin, dass die Verlegung der Filtrationswege in der Kammerbucht die wesentliche Ursache des Hydrophthalmus darstellt. Keineswegs handelt es sich aber immer um die vielfach beschriebenen, zur Verlöthung der Kammerbucht führenden Gewebs-Veränderungen. Der Kammerwinkel kann ganz frei sein,

und man findet nur eine Obliteration des Schlemm'schen Venenplexus, die je nach dem wechselnden Befunde entweder als Endausgang eines chronisch entzündlichen Processes oder als eine angeborene Hemmungsbildung angesehen werden muss. Die angeborene Obliteration des Plexus Schlemmii kann die einzige anatomisch nachweisbare Veränderung im hydrophthalmischen Auge sein.

---

2) **Ueber eine Methode der Refractions-Bestimmung mittels des umgekehrten Bildes,** von Dr. Rudolf Lohnstein in Berlin.

Die schon früher beschriebene Methode beruht darauf, dass bei Bewegungen der das umgekehrte Bild erzeugenden Convexlinse das Bild sich in gleicher Richtung mitbewegt. Die Excursionen sind grösser bei schwacher, kleiner bei starker Refraction. Bei Astigmatismus ist der Wechsel der Excursionsgrösse in den verschiedenen Meridianen nachweisbar.

Die Bezeichnung „parallaktische Verschiebung" ist nicht zutreffend. Das Wandern des Bildes beruht auf der prismatischen Wirkung der decentrirten Convexlinse, daher spricht man richtiger von „prismatischer Verschiebung". Das ganze Verfahren bezeichnet Verf. als kinesiskopische Refractions-Bestimmung.

Um die Bewegungen des Bildes besser beobachten zu können, hat man die Convexlinse mit einer Marke versehen. Richtiger ist es, die Marke in der dem Beobachter zugekehrten Brennebene der Linse anzubringen, und so hat Verf. seinen Apparat construirt. Bei Emmetropie und corrigirter Ametropie hören die relativen Bewegungen zwischen Bild und Marke (Fadenkreuz) auf. So ist eine weitere Handhabe für die genauere Bestimmung der Ametropie gegeben.

---

3) **Ueber die Beeinflussung einer Lichtempfindung durch eine andre gleichzeitige Lichtempfindung,** von Dr. Hugo Feilchenfeld und Dr. Leo Loeser in Berlin. (Aus der physikalischen Abtheilung des physiologischen Universitäts-Instituts zu Berlin.)

Bei Helladaptation hemmen Lichtreize von gleicher Stärke, welche correspondirende Stellen beider Netzhäute treffen, sich gegenseitig. Es findet also keine Ausnutzung statt. Sind die Reize ungleich, was experimentell herbeigeführt werden kann, so hemmt der stärkere den schwächeren. Die Stärke des Reizes ist nicht von der absoluten Helligkeit abhängig, sondern von dem Contraste, mit dem er sich vom Grunde abhebt. So kann ein schwarzer Reiz einen weissen hemmen. Bei Dunkeladaptation findet eine vollständige Ausnutzung der Reize statt. Man darf daraus schliessen, dass die Hemmung bei der Helladaptation peripher und nicht central zu Stande kommt, d. h. physiologischer, nicht psychologischer Natur ist. Bei disparaten Reizen besteht bei Dunkel- und Helladaptation kein Unterschied. Für die Hemmung ist ausschliesslich die Stärke des Reizes maassgebend, und es kommt darauf an, wie stark der hemmende Reiz im Bewusstsein empfunden wird. Es handelt sich um einen psychologischen Vorgang, der rasch vorüberzugehen pflegt.

---

4) **Zur Begründung der Keratitis parenchymatosa annularis,** von A. Vossius in Giessen.

Verf. hält gegen Schirmer daran fest, dass die Keratitis annularis ein

besonderes Krankheitsbild darstellt und daher von der Keratitis disciformis getrennt werden muss.

---

5) **Zur Frage nach dem Wesen der progressiven Myopie,** von Prof. Dr. O. Lange, Augenarzt am herzogl. Krankenhaus zu Braunschweig.

Verf. fand bei 4 myopischen Augen die ganze Sklera auffallend arm an elastischen Fasern und glaubt, dass in dieser geringen Entwicklung der elastischen Fasern die Ursache der progressiven Myopie zu suchen ist.

Die elastischen Fasern der Sklera fehlen im Fötus und sind bei Neugeborenen nur spärlich entwickelt, ihre Ausbildung muss daher aus irgend einem Grunde im extrauterinen Leben unterbleiben. Dass es sich um secundären Schwund früher vorhandener elastischer Fasern handelt, ist unwahrscheinlich. Bei einem 6jährigen Kinde enthielt die durch erworbenen Hydrophthalmus stark gedehnte Sklera reichliche elastische Fasern.

Ein 49jähriger Mann hatte links hochgradige Myopie (30 mm Achsenlänge), rechts Emmetropie (24 mm Achsenlänge). Beide Augen konnten untersucht werden, und es ergab sich, dass die Sklera des emmetropischen Auges zahlreiche feine elastische Fasern zeigte, während die Sklera des myopischen Auges nur in den innersten Skleralschichten vereinzelte, ganz dünne elastische Fasern enthielt.

---

6) **Einiges über den Nachweis von intraocularen Eisensplittern durch ein verbessertes Sideroskop, sowie über die Einwirkung von andren Metallen auf die Magnetnadel,** von Prof. Dr. E. Hertel, I. Assistent an der Augenklinik zu Jena.

Verf. construirte ein mit Spiegelvorrichtung versehenes Sideroskop, welches im Princip dem Hirschberg'schen Instrumente ähnelt, aber feiner gearbeitet und daher empfindlicher ist. Versuche bestätigten das von Volkmann entwickelte Gesetz, dass abgesehen natürlich von der Entfernung die Länge des Splitters von grösserem Einfluss auf die Ablenkung der Magnetnadel ist, als das Gewicht.

Ausser dem Eisen sind auch Nickel und Kobalt, sogenannte paramagnetische Körper, welche die Magnetnadel anziehen. Nickel wirkt deutlich auf die Nadel ein, etwa halb so stark wie Eisen. Wismut, Zinn, Zink, Blei, Kupfer sind diamagnetische Stoffe, welche die Nadel abstossen, so dass sich das Spiegelbild in umgekehrter Richtung auf dem Schirm bewegt. Alle diese Körper bewirken eine so deutliche Ablenkung der Nadel, dass der Apparat auch für den Nachweis von Schrotkörnern und Kupfersplittern verwendbar ist.

Wichtig ist die Thatsache, dass das Handelskupfer und seine Legierungen: Messing, Bronze, Neusilber, stets Eisen enthalten, welches je nach seiner Menge mehr oder minder stark auf die Nadel einwirkt. Ist wenig Eisen im Kupfer, so wird die Nadel zunächst abgestossen, dann aber, nachdem sich inzwischen das Eisen magnetisch gerichtet hat, angezogen, so dass der bei reinem Kupfer verkleinerte Annäherungs-Ausschlag vergrössert ist.

Leider reicht der Eisengehalt des Kupfers und seiner Legierungen nicht aus, um die Extraction mit dem Magneten zu ermöglichen. Auch der Riesenmagnet bewirkt nicht die geringste Ortsveränderung der Splitter.

---

7) **Scrofulose und schlummernde Tuberculose in der Augenheilkunde,** von Dr. M. Straub, Prof. der Augenheilkunde an der Universität Amsterdam.

Vor allem der Nachweis, dass die sogenannten scrofulösen Symptome und die fungösen Gelenk-Entzündungen auf Tuberculose beruhen, hat dahin geführt, den Scrofulose-Begriff ganz aufzugeben und die Scrofulose ohne Weiteres der Tuberculose zuzurechnen. Die Chirurgen sprechen nur noch von Tuberculose, dagegen wird der innere Kliniker wenig geneigt sein, das althergebrachte Krankheitsbild Scrofulose ganz zu verwerfen. Er wird sich aber damit einverstanden erklären können, dass man die Scrofulose als eine besondere, klinisch selbständige Form der Tuberculose ansieht und den Zusammenhang etwa so construirt. Von einem schlummernden Tuberculoseherde aus gelangen giftige Stoffe in den Kreislauf, welche die Widerstandsfähigkeit der Gewebe gegen äussere Schädlichkeiten herabsetzen. Die scrofulösen Erkrankungen werden also durch das Zusammenwirken von inneren und äusseren Ursachen hervorgerufen.

Aus den übereinstimmenden Untersuchungen zahlreicher Forscher geht hervor, dass die Eczeme meistens parasitärer Natur sind (Staphylokokken). Abgesehen von der allgemeinen Toxinwirkung werden auch örtlich durch Maceration der Haut, besonders an den Lidern, Ohren, Oberlippe, günstige Bedingungen für die Ansiedelung der Kokken geschaffen. Am Augapfel selbst giebt vielleicht die in der Corneo-Scleralgrenze bestehende flache Rinne Veranlassung zur Ansammlung von Thränen, welche Kokken und Toxine enthalten. Diese Annahme würde erklären, dass die scrofulösen Augenerkrankungen meistens am Limbus beginnen.

Die versteckte Tuberculose hat sehr häufig ihren Sitz in den Bronchialdrüsen. Wir wissen aus zahlreichen Obductionen, dass in einer sehr grossen Anzahl von Fällen, sei es durch Absterben der Bacillen, sei es durch Absperrung der Toxine, Heilung eintritt. Unter Umständen entwickelt sich ausgesprochene Tuberculose in mehr oder minder schwerer Form.

---

8) **Ein einfaches Exophthalmometer,** von Prof. Dr. E. Hertel, I. Assist. der Universitäts-Augenklinik zu Jena.

Das von Zeiss angefertigte Instrument besitzt 2 Spiegel, in denen sich die Hornhautscheitel abbilden. Die Spiegelbilder fallen auf 2 Maassstäbe. Näheres vgl. im Original mit Abbildungen. Scheer.

Bibliographie.

1) Ueber die Rolle der Vererbung und der Disposition bei Augenkrankheiten, von Prof. C. Hess. (Medic. Klinik. 1905. Nr. 18.) Verf. greift aus dem grossen Gebiet der erblichen Anomalien des Sehorgans einzelne Gruppen zur weiteren Besprechung heraus: 1. Die auf mangelhaftem Verschluss der Augenblasenspalte beruhenden Colobom-Missbildungen. Als letzte Ursache dieser Hemmung hat Verf. schon vor Jahren einen persistirenden und abnormer Weise während des Fötallebens nach dem Glaskörper zu vorwachsenden, mesodermalen Gewebszapfen angenommen, eine Ansicht, deren Richtigkeit durch die von E. v. Hippel vorgenommenen embryologischen Untersuchungen bestätigt wurde. 2. Bei vielen Starformen spielt die Vererbung eine grosse Rolle. Die Vermuthung des Verf.'s, dass manche der-

selben auf einer Störung in der Abschnürung des Linsenbläschens beruhen, stützt sich zwar auf eine Beobachtung an einem Hühnerembryo, hat indess noch nicht allgemeine Anerkennung gefunden. 3. Abnorme Refractionszustände sind bekanntermaassen vielfach erblich. Während aber die Hyperopie und damit auch die Disposition für Strabismus als solche vererbt wird, ist der myopische Bau des Auges an sich nicht angeboren, sondern nur die geringe Widerstandsfähigkeit der Sclera, welche die Disposition für jenen abgiebt. An 4. Stelle wird die „gittrige Hornhauttrübung" kurz erwähnt, welche ein vererbbares Degenerationsphänomen, keinen entzündlichen Process darstellt.

2) Ueber die Betheiligung des Auges an der allgemeinen Amyloid-Degeneration, von Prof. M. B. Schmidt. (Centralbl. f. allg. Pathol. u. pathol. Anat. XVI. Nr. 2.) Bei generalisirter Erkrankung des Körpers an Amyloid giebt das dem Knorpel chemisch verwandte Gewebe der Cornea ebenso wenig wie dieser und die elastische Substanz eine Prädilectionsstelle für die Absetzung der amyloiden Substanz ab. Dagegen fand sich in 4 unter 7 darauf untersuchten Fällen amyloide Degeneration der Gefässwand im Gebiete der Ciliararterien, namentlich der hinteren.

3) Zur Diagnose des Trachoms, von Dr. Junius. (Münchener med. Wochenschr. 1905. Nr. 16.) Verf. bekämpft nachdrücklichst die von Peters vor 2 Jahren aufgestellte, und neuerdings wiederholte Behauptung, dass der Begriff des Trachoms bisher viel zu eng gefasst sei und auf alle diejenigen Erkrankungen der Augenbindehaut ausgedehnt werden müsse, welche eine Zunahme des adenoiden Gewebes der Conjunctiva erkennen liessen, ferner dass eine Disposition erforderlich sei, um an Trachom zu erkranken. Verf. weist auf die Gefährlichkeit solcher unbewiesenen Hypothesen gerade jetzt, wo eine staatliche Trachombekämpfung in Angriff genommen sei, hin und präcisirt dem gegenüber seinen eigenen, auch sonst allgemein getheilten Standpunkt mit den Worten: „Nicht jede mit Körnerbildung einhergehende Krankheit ist Trachom, aber es giebt kein frisches Trachom ohne Körnerbildung."

4) Ueber den Zusammenhang von abnormen Erscheinungen im Auge mit Symptomen im Gebiete des Vagus, von O. Rosenbach. (Münchener med. Wochenschr. 1905. Nr. 13.) Hinweis auf den mehrfach beobachteten, durch den Vagus vermittelten Zusammenhang zwischen conjunctivaler Hyperämie namentlich der oberen Lider mit gewissen functionellen Störungen unter dem Bilde des nervösen Asthmas und der nervösen Dyspepsie. In einem Theil der Fälle, wo eine primäre, conjunctivale Reizung erst die andern Symptome auslöst, werden durch locale Behandlung der Augen, event. Cocaïnisirung die ganzen Beschwerden beseitigt. Bei der zweiten Categorie von Fällen, bei denen die Augenaffection nur eine Theilerscheinung der allgemeinen Störung ist, muss auch die Behandlung eine allgemeine sein. Auch das Flimmerscotom gehöre hierher, da in einer Reihe von Fällen locale Hyperämie der Conjunctiva und Nasenschleimhaut voraufgehe, wodurch Gelegenheit zu einer Coupirung des Anfalls durch Anwendung von Schnupf-Pulver gegeben sei. Bruns-Steglitz.

5) Aus der Sitzung der Medic.-Naturw. Gesellschaft in Jena am 10. November 1904. (Deutsche med. Wochenschrift. 1905. Nr. 6.) a. Prof. Wagenmann, „Vorstellung eines Patienten mit Siderosis bulbi." Die Extraction des seit 5—6 Monaten im Auge befindlichen 1 mm langen Eisensplitters war erst nach Meridionalschnitt unter Anwendung des Riesenmagneten möglich. b. Derselbe. „Ueber recidivirende Erosionen der Cornea."

Allgemeine Besprechung des Krankheitsbildes an der Hand von 2 näher mitgetheilten typischen Fällen. Vortr. schliesst sich der Auffassung an, dass die Ursache der Anfälle in einer mangelhaften Haftbarkeit des Epithels und in mechanischen Insulten, besonders beim Oeffnen der Lider nach längerem Lidschluss zu suchen ist.

6) Ueber die Rückbildung der Stauungspapille bei Hirntumor, von Dr. Germanus Flatau. (Münchener med. Wochenschr. 1905. Nr. 14.) Mittheilung eines Falles von Kleinhirntumor mit Stauungspapille, bei dem letztere wahrscheinlich in Folge mehrfacher Lumbalpunctionen völlig zurückging und sich erst kurz vor dem Tode von neuem bildete.

7) Zur Lehre vom Erregungsvorgang im Sehorgan, von Prof. C. Hess. (Pflüger's Archiv Bd. 107.) Polemische Erörterungen gegen Exner. Verf. kann dessen Angaben über das An- und Abklingen von Lichtempfindungen bei bewegtem Reizlichte nicht als richtig anerkennen, da die Versuche mit ruhendem Reizlichte angestellt, ihre Resultate also nicht ohne Weiteres übertragbar sind. Verf. wehrt sich ferner gegen den Vorwurf, er habe die von Exner gefundenen Thatsachen kritisirt, ohne sie nachzuprüfen, und erklärt, er habe das nicht nöthig gehabt, da seine Einwände nicht den thatsächlichen Angaben Exner's, sondern den von demselben daraus gezogenen Schlussfolgerungen gegolten hätten.

8) Ueber physiologische Wirkung von Strahlen verschiedener Wellenlänge. II. Mittheilung von Prof. E. Hertel. (Zeitschr. f. allgem. Physiol. Bd. V.) Verf. fand bei seinen, an niederen Lebewesen angestellten Untersuchungen, dass die physiologische Wirkung der Strahlen nicht an bestimmte Spectralgebiete gebunden, sondern dass die strahlende Energie an sich das wirksame Princip ist. Die Wellenlänge ist insofern von Einfluss, als nach dem langwelligen Theil des Spectrums zu die Absorptionsfähigkeit der Strahlen durch die Organismen und damit auch der in Wirksamkeit tretende Theil der strahlenden Energie abnimmt.

9) Die Augenheilkunde des praktischen Arztes, von Dr. Salzer. (Münchener med. Wochenschr. 1905. Nr. 16.) Praktische Winke für den Nichtspecialisten bei der Behandlung von Augenkranken und Abgrenzung des Gebietes, über das hinaus ein Specialarzt zugezogen werden muss. Zur näheren Besprechung gelangen Blennorrhoea neonatorum, Gliom, die phlyctänulären Erkrankungen, Myopie, Iritis, Glaucom und Augenverletzungen.

10) Ueber die Tagesbeleuchtung der Schulzimmer, von Med.-Rath Dr. M. Moritz. (Klin. Jahrb. 1905. Bd. XIV.) Mathematisch exacte Untersuchungen mit Hilfe eines zu diesem Zweck construirten Instrumentes haben zu einem Ergebniss geführt, welches überraschend genau mit den von Weber-Cohn und Förster auf gänzlich andrem Wege gefundenen Resultate übereinstimmt und aus dem die allgemeine Schlussfolgerung abgeleitet wird, dass nur das Vorhandensein eines freien Himmelsstücks von genügender Grösse einem Arbeitsplatz die zur Arbeit erforderliche Helligkeit gewährleistet.

11) Ueber die absolute Empfindlichkeit des Auges für Licht, von G. Grijns und A. K. Noyons. (Arch. f. Physiol. 1905. Heft 1.) Die Verff. fanden durch eine (zum Referat sich nicht eignende) Versuchsanordnung, dass an der Grenze des Sichtbaren nicht nur die Gesammtmenge der eingeführten Energie für das Zustandekommen eines Reizes maassgebend ist, sondern auch die Zeit, während welcher die Energie zugeleitet wird, von

grösster Bedeutung ist. Es stellte sich heraus, dass das Optimum bei einer Beleuchtungsdauer von 2—3 Tausendstel Secunde liegt, eine Abweichung von dem Fechner'schen psycho-physischen Gesetz, deren Aufklärung den Verff. vorläufig noch nicht gelungen ist.

12) Ueber die Bahnen des Pupillarreflexes, von Dr. Georg Levinsohn. (Medic. Klinik. 1905. Nr. 8.) Der auf diesem Gebiete verdiente Verf. giebt hier eine trefflich orientirende, kritische Uebersicht über den jetzigen Stand der Frage nach dem Pupillencentrum. Bekanntlich hat Bernheimer, gestützt auf eingehende Untersuchungen, die kleinzelligen Mediankerne (Edinger-Westphal'sche Kerne) für den Sitz des Sphinktercentrums erklärt, während Bach dieser Anschauung widerspricht und neuerdings einen complicirten Mechanismus (ein Reflexcentrum über der Mitte der Rautengrube und zwei Hemmungscentren am Ende derselben) annimmt. Verf. hat sich auf Grund eigener Forschungen ganz entschieden der von Bernheimer vertretenen Auffassung angeschlossen und glaubt die schon lange bestehende Controverse zwischen den beiden Gegnern endgültig zu Bernheimer's Gunsten entschieden zu haben. In Bezug auf die bisher noch nicht klargestellte centripetale Pupillenbahn hat Verf. auf experimentellem Wege festgestellt, dass dieselbe, wenigstens beim Kaninchen, ausser der totalen Kreuzung im Chiasma noch eine zweite unterhalb des Aquaeductus Sylvii entsprechend der Mitte des vorderen Vierhügels eingeht.

13) Das corticale Sehfeld und seine Beziehungen zu den Augenmuskeln, von Prof. W. v. Bechterew. (Arch. f. Physiol. 1905. Heft 1.) Verf., der seit langen Jahren mit experimenteller Erforschung der dem Sehorgan zugetheilten Rindenfelder beschäftigt ist, fasst die Resultate der von ihm und seinen Schülern meist in russischer Sprache veröffentlichten Arbeiten in klarer Darstellung zusammen und präcisirt namentlich seinen Standpunkt gegenüber den von Hitzig und H. Munk vertretenen Anschauungen. Verf. kommt zu folgenden Schlüssen: Das der eigentlichen Lichtperception dienende sensible Sehcentrum befindet sich auf der medialen Fläche des Occipitallappens und zwar dient der vordere Abschnitt dem centralen, der hintere dem peripheren Sehen. Doppelseitige Zerstörung führt zu dauernder Erblindung. Zweitens giebt es auf der äusseren Oberfläche des Hinterhauptlappens ein psychisches Sehcentrum, in dem die gewonnenen Seh-Eindrücke abgelagert und weiter verarbeitet werden. Es setzt sich wahrscheinlich zusammen aus einem (proximalen) Gebiet für das centrale Sehen des contralateralen Auges und einem übrigen Abschnitt für das periphere Sehen der homonymen Seiten beider Netzhäute. Abtragung dieser Rindenpartie führt zu entsprechender Sehstörung, die aber nicht dauernd ist, sondern sich bis zu einem gewissen Grade wieder ausgleicht, indem im Laufe der Zeit wahrscheinlich andre Rindenpartien dafür eintreten. Dass durch Reizung dieses psychischen Sehcentrums gewisse Bewegungen des Augapfels constant ausgelöst werden, hatte schon Munk gefunden und Verf. konnte es im Wesentlichen bestätigen. Munk's Erklärung dieses Vorgangs (die Reizung rufe nur Licht-Erscheinungen hervor, die, wenn sie peripher liegen, den Bulbus secundär zu Einstell-Bewegungen behufs centraler Fixation der vermeintlichen Lichtquelle veranlassen) wird vom Verf. jedoch verworfen und ein wirkliches motorisches Centrum angenommen, welches aber nicht willkürliche, sondern nur unfreiwillige, reflectorische Bewegungen auslöst. Endlich wies Verf. im Bereich dieses psychischen Sehfeldes Centra für die Pupillenbewegungen und für die Accommodation nach, welche ebenfalls

reflectorisch unter dem Einfluss optischer Bilder wirksam werden. Alle diese Centra treten bei dem normalen Sehact gleichzeitig in Function. Die Versuche sind meist an Hunden angestellt, haben aber in den wesentlichen Punkten auch für die Primaten Gültigkeit. Bruns-Steglitz.

14) Bemerkungen zur Behandlung der Kurzsichtigkeit, von Schmidt-Rimpler. (Ophthalmol. Klinik. 1904. Nr. 16.) Verf. theilt sowohl in der Frage der Brillencorrection der Myopie, als der Myopie-Operation mehr die Ansicht Hirschberg's, als die Sattler's. Er hält es für übertrieben, wenn selbst Kurzsichtige von 0,75 Dioptr. angehalten werden sollen, beständig die corrigirende Brille zu tragen, da dieser Zwang zu schwerer Asthenopie und Neuralgie führen kann. Bei Myopie über 2 Dioptr. hält auch er es für richtig, falls Sehschärfe und Accommodation gut sind, vollcorrigirende Gläser immer tragen zu lassen. Bezüglich der Myopie-Operation haben den Verf. eigene und fremde Resultate sehr pessimistisch gemacht. Für ihn unterliegt es keinem Zweifel, dass mehr hochgradig kurzsichtige Augen nach der Fukala-Operation zu Grunde gehen, als ohne dieselbe. Er operirt nie mehr das zweite Auge und das erste nur, wenn durch Brillentragen keine entsprechenden Existenzbedingungen zu erreichen sind.

15) Ueber die Behandlung der glaucomatösen Augen-Entzündung mit besonderer Berücksichtigung des Operations-Verfahrens, von Dr. Friedrich Heisrath. Nach dem Tode des Verfassers mit einem Vorwort herausgegeben von Dr. Leo Pollnow. II. Auflage. (Leipzig, 1905. Verlag von Joh. Ambr. Barth.) Die kleine Schrift redet dem hohen Werth und den glänzenden unfehlbaren Erfolgen der Heisrath'schen Tarsalexcision das Wort. Es wird der Weg geschildert, auf dem Verf. zu diesem Operations-Verfahren gelangt ist und die Indication für seine Anwendung und die Ausführung dargestellt. Eine volle Beurtheilung des Werthes dieser Methode mag sich nur der erlauben, der in einer mit Trachom verseuchten Gegend seine Erfahrungen gesammelt hat. Verf. hat die Operation nicht weniger als 10 000 Mal ausgeführt. Wir sind so selten zu dieser Operation gezwungen, dass demgemäss unsre Erfahrungen nur kleine sind. Daraus kann man aber auch ersehen, dass in Gegenden, in denen das Trachom nicht endemisch ist, man für gewöhnlich mit friedlicheren Methoden zum Ziele kommt; auch wenn diese eine längere Zeit in Anspruch nehmen, so mögen sie doch denen vorzuziehen sein, die in einer so ausgedehnten Gewebs-Entfernung bestehen. Fehr.

16) Zur Behandlung inficirter Bulbus-Wunden, von Prof. Dr. P. Silex in Berlin. (Aerztliche Sachverständigen-Zeitung. 1905. Nr. 1.) Bei Hornhautabscess nach Verletzung richtet Verf. zunächst seine Aufmerksamkeit auf den Thränensack. Besteht eine Dacryocystitis, so wird der Thränensack entweder exstirpirt, oder von aussen gespalten und tamponirt. Der Abscess wird mit der Glühschlinge ausgebrannt event. bis zur Perforation. Ist das Hypopyon gross, so wird der Brennung eine Punction der Vorderkammer nachgeschickt. Von dem Einbringen einer antiseptischen Flüssigkeit hat Verf. keinen Nutzen gesehen. Bei beginnender Sepsis nach perforirenden Skleralwunden sieht Verf. nur in energischem Vorgehen die Möglichkeit einer Rettung: Eingehen mit spitzem Paquelin-Brenner tief in den Glaskörper und Vernichten der infiltrirten Partie. Gelegentlich sah er danach gute Resultate, meist freilich geht das Auge zu Grunde, sei es, dass wegen Panophthalmie oder schleichender Iridocyclitis, die mit sympathischer

Ophthalmie droht, die Enucleation nöthig wird, sei es, dass die Bildung von Glaskörpersträngen zu sekundärer Netzhaut-Ablösung führt. Bei perforirenden Hornhautwunden mit Verletzung der Iris und Linse ist der Irisvorfall abzutragen, der Linsenbrei herauszulassen und gegebenen Falls die infiltrirten Wundränder zu brennen. Verf. empfiehlt ferner subconjunctivale Injectionen aus Sublimat oder Hydrarg. oxycyanat. Ist die Infection bei einer Star-Operation geschehen, so wird nach Bildung eines Bindehautlappens mit Spatel oder Lanze die Wunde geöffnet und das Kammerwasser und das Hypopyon abgelassen; dann wird sofort mit der Glühschlinge alles infiltrirt aussehende Hornhautgewebe ausgebrannt. Verf. bringt sodann pulverisirtes Jodoform mittels eines Troikarts in die Vorderkammer. Subconjunctivale Injectionen, Atropin-Einträufelungen, feuchte Verbände und auch energische Schmierkur können als unterstützende therapeutische Maassnahmen versucht werden.

17) Zur Kenntniss der subconjunctivalen lipomatösen Tumoren, von Dr. med. Gustav Ahlström in Gotenburg. (Beiträge z. Augenheilkunde, herausgeg. von Prof. Dr. R. Deutschmann. 1904. 61. Heft.) Die congenitalen Fettgeschwülste am Auge sind meist teratoïde Tumoren; ausser dem wechselnden Fettgehalt können sie charakteristische Bestandtheile der äusseren Haut zeigen, Epidermis, Haare, Drüsen u. s. w. Selten fand man Knorpel und ausserordentlich selten Knochen. Solch' einen seltenen Fall von subconjunctivalem Lipom mit Knochenbildung beobachtete Verf. bei einem 17 Jahre alten Mädchen. Der Tumor, der schon in frühester Kindheit bemerkt und in letzter Zeit grösser geworden war, sass oben aussen zwischen Musc. rect. ext. und sup. Seine Maasse waren 15 : 8 : 5. Die bedeckende Conjunctiva hatte ein normales Aussehen, ausgenommen in der Mitte des Tumors, die ein 2 mm breites, hautähnliches Querband umspannte. Die Entfernung geschah durch ovale Umschneidung. Der Tumor setzte sich in der Hauptmasse aus Fettgewebe zusammen, das eine glatte Knochenlamelle umschloss. Den Ueberzug bildete normal beschaffene Conjunctiva bis auf die erwähnte Partie, wo er epidermisartigen Charakter mit zahlreichen acinösen Drüsen zeigte. Eine Erklärung für das Vorkommen von Knochen in diesen Lipodermoïden vermag Verf. nicht zu geben. In einem 2. Fall, der einen 21jährigen Mann betraf, bestand der Tumor ausschliesslich aus Fettgewebe. Er war erst im vorgeschrittenen Alter bemerkt, zeigte sonst aber ein dem ersten ähnliches klinisches Bild. Der Fall beweist das Vorkommen von reinen subconjunctivalen Lipomen.

18) Ueber knötchenförmige Hornhaut-Degeneration, von R. Deutschmann in Hamburg. Die in letzter Zeit mehrfach beschriebenen Krankheitsbilder der gittrigen und der knötchenförmigen Hornhaut-Trübung, sowie der familiären fleckigen Hornhaut-Entartung werden als verschiedene Abarten derselben Krankheit anerkannt. Verf. verfügt über zwei Beobachtungen, die in einer Reihe von Einzelheiten mit dem Fuchs'schen Typus der knötchenförmigen Hornhaut-Erkrankung identisch sind, in andren Punkten aber doch wieder dann beträchtlich abweichen. Er betrachtet sie daher als Fälle einer 4. Varietät. Es handelt sich in beiden Fällen „um eine doppelseitige, knotenförmige Hornhaut-Erkrankung progressiver Natur, ohne wesentliche Entzündungs-Erscheinungen bei zwei Frauen", bei denen sich ein ätiologisches Moment weder local, noch in der Allgemein-Constitution begründet, nachweisen liess. Ebenso ist von einer Augen-Erkrankung andrer Mitglieder der beiden Familien nichts bekannt. Die Entstehung der Affection fällt bei der einen Pat. in der Jugendzeit mit erheblicher Verschlimmerung im Be-

ginn der 40er Jahre, bei der andren aber in das reifere Alter in das 50. bezw. 60. Jahr. Bei beiden war das klinische Bild, so weit es den ausgebildeten Process betrifft, ein congruentes: graue, diffuse Trübung der oberen Hornhauthälfte bis zum Rande, Bildung prominenter runder, weisslicher Knötchen, die später zum Theil verschmelzen, mit grober Unebenheit der Oberfläche, langsames, wie es scheint, unaufhaltsames Fortschreiten der Erkrankung; auch die mässige Ptosis fand sich bei beiden als höchst charakteristische Begleit-Erscheinung. Von ganz hervorragendem Interesse war die Beobachtung der Entstehung dieser eigenthümlichen Affection an dem rechten Auge der ersten Patientin. Hier sah man als erstes merkbares Zeichen der Erkrankung eine Hornhaut-Facettirung von oben her mit parenchymatösen, welligen Trübungsstreifen und einem nach unten, nach der Pupille hin sich verschiebenden, graulich getrübten und von runden Knötchen infiltrirten Rande. Die spätere Hauptausbildung der prominirenden Knötchen zeigte sich freilich nur im Lidspaltenbezirke, vielleicht weil in der oberen Hornhautpartie der Liddruck der Vorwölbung entgegenwirkt; dementsprechend liessen sich bei der zweiten Patientin in der sonst gleichmässig grauen Trübung der oberen Hälfte der linken Cornea deutlich einige grössere, runde, gesättigte Trübungsflecke constatiren." Dem Fehlen des Nachweises eines familiären Auftretens in seinen Fällen, sowie denen der Literatur legt Verf. eine grössere Bedeutung bei, als mir berechtigt erscheint; er hält es daher auch nicht für angebracht, in die ganze Krankheitsgruppe, wie Referent es vorgeschlagen hat, die Bezeichnung familiär zu verwenden. Meines Erachtens schliesst das Fehlen des Nachweises ein familiäres Auftreten noch nicht aus, da gewöhnlich nur über eine beschränkte Zahl der Angehörigen Genügendes in Erfahrung gebracht werden kann. Auch weiss man nie, ob ein vereinzelter Fall nicht Nachkommen haben wird, die befallen werden, also ob er vereinzelt bleiben wird. Aber auch wenn das Vorkommen vereinzelter Fälle bewiesen würde, so nimmt das der Krankheit nicht den auffallenden familiären Charakter, der verdient, im Krankheitsnamen zum Ausdruck gebracht zu werden, gerade so, wie es bei der sogen. hereditären Ataxie geschieht, bei welcher ebenso oft vereinzeltes als familiäres Auftreten beobachtet wird. Aus diesem Grunde halte ich die Trennung der Krankheitsgruppe in familiäre und nicht familiäre, wie es vom Verf. geschieht, nicht für begründet, sondern nur für geeignet, das Krankheitsbild unnöthig zu compliciren. Fehr.

19 Weitere Bemerkungen zur Trachomfrage und zur Therapie chronischer Conjunctival-Erkrankungen, von Prof. A. Peters in Rostock. (Münchener med. Wochenschr. 1905. Nr. 1.) Verf. sucht durch weitere Ausführungen seine schon früher geäusserte Auffassung von der pathologischen Anatomie des Trachoms zu stützen, die mehrfachen Widerspruch erfahren hat. Nach Verf.'s Dafürhalten liegt das Wesentliche des Trachomprocesses in einer erheblichen Zunahme oder Neubildung adenoïden Gewebes, weil nur dieses der Träger des Vernarbungsprocesses ist, während der Follikel, dem bisher eine übertriebene Werthschätzung zu Theil wurde, als solcher eine für den weiteren Verlauf des Processes unwesentliche Erscheinung darstellt. Seine Resorption wird eben durch die Entwicklung des adenoiden Gewebes verhindert oder verzögert, während er ohne diese Einwirkung die Tendenz besitzt, mehr oder weniger rasch zu verschwinden. Die diagnostischen Anschauungen müssen sich damit auf's Gründlichste ändern. Er schlägt vor, bei der Diagnose sich nicht mit der makroskopischen Betrachtung der erkrankten Schleimhaut zu begnügen, sondern

dieser die mikroskopische Untersuchung des durch Entfernung des adenoïden Gewebes gewonnenen Materials zu Grunde zu legen. Die Möglichkeit eines einheitlichen Erregers wird nicht in Abrede gestellt; die vielgestaltigen Verhältnisse beim Trachom können aber auch ohne die Annahme einer solchen erklärt werden. Jedenfalls wird im Gegensatz zu Axenfeld die Disposition gegenüber der Bedeutung der Infection in den Vordergrund gekehrt, nämlich die Disposition zur Entwicklung adenoïden Gewebes. Daraus ergeben sich natürlich bedeutungsvolle Folgerungen für die Ausbreitung und die Prophylaxe des Trachoms. Eine Consequenz dieser Anschauung ist auch das Heilverfahren des Verf.'s, das in Abschaben der Schleimhaut und Entfernung des adenoïden Gewebes besteht. Diese Methode bringt er auch in solchen Fällen von chronischen Conjunctival-Erkrankungen zur Anwendung, welche eine Zunahme des adenoïden Gewebes erkennen lassen.

20) Ueber intraoculare Geschwülste (Sarcoma chorioideae, Glioma retinae). Klinischer Vortrag von H. Schmidt-Rimpler, Prof. in Halle a. S. (Wiener klinisch-therapeut. Wochenschr. 1904. Juni.) Die erste der vorgestellten Patienten des Verf.'s ist eine 39jährige Frau, bei der sich ohne bekannte Ursache eine Netzhaut-Ablösung links entwickelt hatte. Leichte Spannungsvermehrung, sowie Fehlen von Myopie erweckten Verdacht auf Aderhautsarcom. Diesen bestärkte das positive Resultat der Sondenbetastung und der Skleraldurchleuchtung mit der Sachs'schen Lampe, zwei Methoden, die bei der Diagnose des Chorioideal-Sarcoms warm empfohlen werden. Ob die Autopsie später die Diagnose bestätigt hat, wird nicht gesagt. Verf. hatte innerhalb 18 Jahre in Göttingen und Halle 23 Fälle von Aderhautsarcom in stationärer Behandlung. Ueber diese ist von Heinrich in seiner Dissertation berichtet. 19 Mal wurde die Enucleation, einmal die Exenteration gemacht. Von 17 Fällen sind Nachrichten über den weiteren Verlauf da; 5 Mal sind Metastasen aufgetreten, das sind 29%. 13 Fälle konnten länger als 5 Jahre verfolgt werden; unter diesen kamen 6 Todesfälle vor. Es war also eine definitive Heilung in 54% der Fälle wahrscheinlich. Der zweite vorgestellte Fall ist ein $1^1/_2$jähriges Kind mit Glioma retinae. Verf. behandelte 27 Fälle von Gliom, die ebenfalls in der erwähnten Dissertation bearbeitet wurden. Das jüngste Kind zählte 5 Monate, das älteste noch nicht 7 Jahre, 21 waren nicht über 4 Jahre alt. In 2 Fällen war die Erkrankung doppelseitig. Auch bei doppelseitigem Gliom operirt Verf. möglichst frühzeitig. Die Nachfragen ergaben, dass 11 Kinder gestorben waren; in 12 Fällen ist die Heilungsdauer durch $5^3/_4$—$13^1/_4$ Jahre verfolgt.

21) Zur Casuistik der Netzhautgliome. Inaugural-Dissertation, von Max Plaut. (Giessen, 1904.) Im Verlauf von 25 Jahren kamen in der Giessener Klinik unter 68 223 poliklinischen Patienten 17 Fälle von Gliom vor. 10 wurden mit Enucleation behandelt, die übrigen 7 kamen nicht zur Aufnahme. Das älteste Kind der 17 Fälle war 8 Jahre alt, das jüngste 6 Wochen. 7 Mal war die Erkrankung doppelseitig. Nur zwei der erkrankten Bulbi befanden sich im ersten Stadium der Erkrankung, die übrigen waren bereits in das des Secundärglaucoms übergetreten. 6 Bulbi zeigten schon extrabulbäre Wucherung. Von den 10 klinisch behandelten Fällen ist nur noch einer am Leben, die übrigen 9 starben mehr oder minder kurze Zeit nach der Enucleation, bezw. Exenteration, und zwar war die kürzeste Zeit 2 Monate, die längste $5^1/_3$ Jahr.

22) Zur Kenntniss der epithelialen Thränendrüsen-Tumoren,

von Walter Schulze. (Beilageheft z. Jahrg. 1903 d. klin. Monatsbl. für Augenheilk. Autorreferat aus d. Deutschen Medicinal-Zeitung. 1904. Decbr.) Bei einer 57jährigen Frau hatte sich innerhalb $^3/_4$ Jahren eine Geschwulst der Thränendrüse entwickelt. Der Augapfel war nach innen und unten verdrängt. Die Entfernung geschah auf die Krönlein'sche Methode. Differentialdiagnostisch kommen Endotheliom und Carcinom in Frage. Für letzteres spricht 1) der Nachweis des directen Ueberganges von Drüsen- in Tumorgewebe, 2) das Bestehen einer deutlichen Basilar-Membran, und 3) das Fehlen von rothen Blutkörperchen in den Zellschläuchen, sowie das Vorhandensein von Lymphspalten zwischen Tumor-Zellsträngen und -schläuchen.

23) Vortäuschung von Myopie bei Schulkindern, von Dr. W. Feilchenfeld, Augenarzt in Charlottenburg. (Deutsche med. Wochenschrift. 1904. October.) Den Schulärzten begegnet es öfters, dass Schulkinder, besonders Mädchen, eine Myopie vorschützen, wo die objective Refractionsbestimmung Emmetropie ergiebt. „Der Wunsch, eine Brille zu tragen, sich dadurch interessant zu machen und mehr noch, die besondere Aufmerksamkeit der Lehrer auf sich zu lenken, ist wohl der Grund zu dieser Vortäuschung einer Myopie. Es gehört das entschieden hinein in das grosse Gebiet der Hysterie . . ." Die Heilung ist stets durch Suggestion mehr oder minder leicht zu erzielen.

24) Medicinische Gesellschaft in Göttingen. Sitzung vom 4. Februar 1904. (Deutsche med. Wochenschrift. 1904. Juli.) Herr A. v. Hippel: Ueber den Nutzen der Tuberculin-Behandlung bei der Tuberculose des Auges. Im Laufe von $10^1/_2$ Jahren hat Vortr. 23 Fälle von Tuberculose der Iris, des Corpus ciliare und der Cornea, 1 der Sklera und 3 der Conjunctiva ausschliesslich mit Tuberculin-Injectionen behandelt; in den ersten Fällen benutzte er noch das alte, später mit besserem Erfolg das neue Tuberculin T. R. Von grösster Wichtigkeit für die Erreichung einer dauernden Heilung ist es, das Tuberculin lange genug anzuwenden. Die Behandlungsdauer betrug in den schwersten Fällen 4—6 Monate. In 10 Fällen gelang es ihm, auf diese Weise die Augen, die der Enucleation verfallen schienen, zu erhalten; 2 Mal mit Erhaltung des Lichtscheins, 8 Mal mit Wiedererlangung von Sehschärfe, die in 3 Fällen sogar 0,5—0,8 betrug. dauernde Heilung wurde nachgewiesen in 5 Fällen seit $9^1/_2$, 7, 5, 4 und 3 Jahren, in 2 Fällen seit 2 Jahren und 1 Fall seit $^1/_2$ Jahr.

25) Verein der Aerzte Düsseldorfs. Sitzung vom 9. Mai 1904. (Deutsche med. Wochenschr. 1904. October.) Herr Mellinghof demonstrirt makroskopische Glycerin-Gelatine-Präparate von pathologisch veränderten Augen. Das Verfahren ist im Wesentlichen das von Priestley-Smith nach der Modification von Blessig. Es ermöglicht eine besonders klare Darstellung der inneren Gebilde bei den in Formol gehärteten Augen. Fehr.

26) Ueber Veränderungen des Augen-Hintergrundes bei Lepra, von Dr. J. Rubert. (Mittheil. aus der Augenklinik in Jurjew. 1905. Heft 2.) Werthvolle Mittheilungen über genaue, an 202 Leprakranken ausgeführte ophthalmoskopische Untersuchungen. Verf. konnte in 47 Fällen, die vorwiegend der tuberösen Form angehörten, Augenhintergrunds-Veränderungen constatiren, deren lepröse Natur ihm nicht zweifelhaft erscheint. Als Haupttypen werden unterschieden: eine Chorioiditis disseminata des vorderen Fundus-Abschnittes; eine atypische Retinitis pigmentosa, wie sie sonst besonders bei hereditärer Lues zur Beobachtung kommt, ferner endarteriitische und endophlebitische Processe an den Netzhaut-Gefässen, und endlich eine eigen-

artige Retinitisform in Gestalt disseminirter graugelber Pünktchen, in denen Verf. miliare Leprome vermuthet.

27) Tonometrische Untersuchungen an gesunden und kranken Augen, von Dr. A. Engelmann. (Mittheilungen aus der Augenklinik in Jurjew. 1905. Heft 2.) Verf. hat mit dem Maklakow'schen Tonometer zahlreiche Augendruck-Messungen angestellt, durch die er die Angaben früherer Forscher meist bestätigen konnte, aber in einigen Punkten abweichende Resultate erhielt. Hervorzuheben ist, dass dem Verf. der bündige Nachweis gelang, dass die bei Accommodations-Anspannung beobachtete Erhöhung des Augendrucks nicht der Contraction des Ciliarmuskels zuzuschreiben, sondern lediglich auf Rechnung der gleichzeitig stattfindenden Convergenz-Anstrengung zu setzen ist. — Das physiologische Pupillenspiel ist ohne Einfluss auf den intraocularen Druck. — Durch Messung bei verschiedenen Augenkrankheiten wurden Zahlenwerthe für klinisch schon bekannte Thatsachen ermittelt, z. B. für die Druckherabsetzung bei Hornhautleiden, namentlich wenn sie mit Epithel-Schädigung einhergehen, und für die Drucksteigerung bei vorderen und hinteren Synechien.

28) Die Ehrlich'sche Seitenketten-Theorie und ihre Bedeutung für die medicinischen Wissenschaften, von Dr. Paul Römer in Würzburg. (Wien 1904. 455 Seiten.) In einem stattlichen Bande giebt uns Verf. eine eingehende und ungemein klar geschriebene Darstellung dieser schwierigen Materie. Unter dem Gesichtspunkt der Ehrlich'schen Theorie werden zunächst die Ergebnisse der Antitoxin- und Hämolysin-Forschung und die Lehre von der Bakterien-Immunität besprochen. Es folgen die übrigen Zytotoxine, wie Spermatoxin, Neurotoxin u. s. w., dann die Agglutinine und Präcipitine. Zum Schluss wird die praktische Bedeutung der Seitenketten-Theorie für die einzelnen medicinischen Specialwissenschaften erörtert. In dem der Ophthalmologie gewidmeten Kapitel berichtet Verf. über die Resultate seiner eigenen Forschungen auf diesem Gebiete. Das Jequiritol-Serum und das Pneumokokken-Serum gegen Ulcus serpens werden eingehender besprochen, das hämolytische Serum gegen Hämophthalmus, sowie die neuesten auf Grund der Seitenketten-Theorie gegen die Ciliarnerven-Theorie der sympathischen Ophthalmie erhobenen Einwände nur kurz gestreift.

Bruns-Steglitz.

29) Ein Fall von Lähmung des rechten Obliquus superior mit contralateralen Parästhesien der linken Gesichtshälfte, erworbenem cerebralem Nystagmus und Schwindel-Erscheinungen. Ausgang in Heilung, von Dr. Vollert in Leipzig. (Münchener med. Wochenschr. 1904. Nr. 45.) Verf. sucht den Herd der Erkrankung in einer syphilitischen gummösen Infiltration an einer Stelle, die in und um den Trochleariskern herum liegt und eine Verbreitung in das dorsale Längsbündel erfährt. In engere Concurrenz käme Polioencephalitis haemorrhagica und Meningitis, auf dem Boden der Lues entstanden.

30) Die Augensymptome bei der Myasthenie, von Dr. Alfred Bielschowsky. (Münchener med. Wochenschr. 1904. Nr. 51.) Veröffentlichung der Krankengeschichte einer 17jähr. Patientin mit Myasthenie und einer 50jährigen mit einer congenitalen Ophthalmoplegie.

31) Doppelte Perforation eines Augapfels (vordere und hintere Wand) mit einer Häkelnadel. Günstige Heilung, von Dr. Feilke. (Gesellschaft für Natur- und Heilkunde zu Dresden, Sitzung vom 8. October 1904.) Nach Entfernung der Nadel bei der 8jährigen Patientin heilte die

schwere Verletzung reactionslos. Es entstand ausser einem peripher gelegenen Netzhaut-Aderhautdefect und einer kleinen pigmentirten Skleralnarbe mit angrenzendem, sehr kleinen Iriscolobom keine weitere Beschädigung und Patient behielt auf dem verletzten Auge volle Sehschärfe.

32) Bedingen Eiterungen der Nasen-Nebenhöhlen eine Einengung des Gesichtsfeldes? von Dr. Henrici und Dr. Haeffner aus Rostock. (Münchener med. Wochenschr. 1904. Nr. 49.) Nach den Untersuchungen der Verff. glauben dieselben mit Sicherheit behaupten zu dürfen, dass selbst lange bestehende Nebenhöhlen-Eiterungen an sich nicht im Stande sind, Gesichtsfeld-Einschränkungen herbeizuführen.

33) Zum Studium der traumatischen Neurose. Ein Fall von Kurzsichtigkeit in Folge von Accommodationskrampf, von Dr. de Mets. (Annales de la Société de Médecine de Gand. 1904. Vol. LXXXIV.) An dem beschriebenen Falle zeigt sich, dass der Accommodationskrampf die Folge einer Verletzung sein kann, und dass er allein genügt die Diagnose auf traumatische Neurose zu stellen.

34) Zur Kenntniss der Cyklopen-Augen, von cand. med. Rafael van Oye. (Ebenda.) Beschreibung des Cyklopen-Auges einer Katze und eines Schweines.

35) Aerztlicher Verein zu Nürnberg. Sitzung vom 18. August 1904. Koch berichtet über operativ geheilte Fälle von Orbitalphlegmone, während Alexander einen durch Operation geheilten Fall von Orbitalphlegmone nach Furunkel vorstellt.

36) Ueber Augenhintergrunds-Befunde bei multipler Sklerose und Arteriosklerose, von Rosenfeld. (Unterelsässischer Aerzteverein in Strassburg. Sitzung vom 29. October 1904.) Verf. beschreibt einen Fall von multipler Sklerose mit doppelseitiger Stauungspapille. Die Stauungspapille bei der multiplen Sklerose ist nicht der Ausdruck einer allgemeinen Hirndrucksteigerung, sondern sie hat eine rein locale Ursache. Je näher ein Herd der Papille liegt, um so günstiger sind die Bedingungen für das Zustandekommen von Stauungs-Erscheinungen. In einem zweiten Falle führte die Arteriosklerose der Carotis zu Schädigung des Sehnerven.

37) Zur Kasuistik der Krönlein'schen temporären Resection der temporalen Orbitalwand, von Vossius. (Medic. Gesellschaft in Giessen. 21. Juni 1904.) Der Vortr. hat in 3 Fällen zu diagnostischen Zwecken wegen eines fraglichen Orbitaltumors die Krönlein'sche Operation gemacht, ohne einen Tumor zu finden. In allen Fällen war der Heilungsverlauf normal und der kosmetische Effect ein guter.

38) Schlesische Gesellschaft für vaterländische Kultur in Breslau. Sitzung vom 24. Juni 1904. Uhthoff: a. Ueber Keratomalacie mit Xerose der Conjunctiva und Hemeralopie bei Erwachsenen. Gute Ernährung nach der Aufnahme besserte den Zustand erheblich. b. Ueber einen forensisch bemerkenswerthen Fall von sympathischer Ophthalmie. Eine Inunctionskur ohne Enucleation des verletzten Auges führte allmählich zur Besserung auf beiden Augen. Paul: a. Schussverletzung der linken Orbitalgegend und des linken Auges. b. Demonstration zweier Geschwister mit Nystagmus bei monocularem Sehen, Fehlen des Nystagmus bei binocularer Fixation.

39) Aerztlicher Verein in Hamburg. Sitzung vom 14. Juni 1904. Franke bespricht die Möglichkeit der Erkennung retrobulbärer Erkrankungen durch das Röntgenbild. Er zeigt eine Platte, welche Veränderungen der

Orbita bei der Barlow'schen Krankheit aufweist. Die Röntgenaufnahme bei einem einjährigen Kinde ergab einen dunklen Schatten im Bereiche der Orbita und in Theilen der Oberlider, der wohl auf Blutungen zurückgeführt werden muss.

40) Ein Fall von beiderseitiger hochgradiger Sehnervenentzündung (Papillitis) nach Warzenfortsatz-Operation bei Mittelohr-Eiterung mit Ausgang in vollständige Rückbildung, von Amandus Meuche. (Inaug.-Dissert. Giessen. 1904.)

41) Ueber die Beziehungen der Phlegmonen und Fistelbildungen in der Gegend des Thränensackes zu den Nebenhöhlen-Eiterungen der Nase, von Hugo Hammer. (Inaugural-Dissertation. Rostock. 1904.) Von den 26 Fällen von Phlegmonen und Fistelbildungen der Thränensackgegend waren 14 ohne nachweisbare Nebenhöhlen-Erkrankungen und 12 mit positivem Befunde. Was die Behandlung anbetrifft, so bleibt das Wichtigste bei diesen Erkrankungen, für einen ausgiebigen Abfluss auch des Thränensackeiters nach der Nase hin Sorge zu tragen. Durch dieses conservative Verfahren kann die Thränensack-Exstirpation so viel als möglich umgangen werden.

42) Beitrag zur Kenntniss der auf multiple Sklerose verdächtigen Sehnerven-Erkrankungen, von Ernst Ebeling. (Inaug.-Dissertat. Rostock. 1904.) Nach den Erfahrungen, die in der Rostocker Universitäts-Augenklinik gemacht wurden, kann in Fällen von scheinbar gänzlich abgelaufenen Neuritiden noch nach Monaten eine spontane Besserung eintreten. Bezüglich der Behandlung verdienen Schwitzkur und gelegentliche Blut-Entziehungen vermittelst des Heurteloup'schen Blutegels den Vorzug.

43) Ueber die Operations-Resultate der mit inneren Augenkrankheiten complicirten Cataracten, von Curt Berger. (Inaugural-Dissertation. Strassburg. 1904.)

44) Ein Fall von Retractions-Bewegung des Auges, von Dr. A. Schapringer. (New Yorker med. Monatsschrift. 1904. Nr. 9.) Es handelt sich um eine 30jährige Frau mit Retractions-Bewegung des rechten Auges, das nach aussen nicht über die Mittellinie hinaus bewegt werden kann, da wohl der Musculus rectus externus in einen sehnigen Strang umgewandelt ist. Bei jedesmaliger Adductions-Bewegung des rechten Auges erfolgt eine eigenthümliche Retraction des Bulbus. Nach Ansicht des Verf.'s handelt es sich um eine paradoxe Co-Innervation mit dem Charakter einer angestrebten Substitution.

45) Ein weiterer Fall von Retractions-Bewegung des Auges, von Dr. A. Schapringer. (Ebenda. Nr. 8.) Bei einem 10jähr. Mädchen ist die Abductionsfähigkeit des linken Auges vollständig aufgehoben. Wird das gesunde Auge verdeckt, dann kann das linke auch in horizontaler Richtung zur Adduction gebracht werden und dabei erfolgt die Retractions-Bewegung des Bulbus mit bedeutender Verengerung der Lidspalte. Verf. erklärt sich diese Erscheinung durch die Annahme einer paradoxen Co-Innervation mit dem Charakter der angestrebten Substitution. Fritz Mendel.

Um Einsendung von Separatabdrücken wird gebeten (Berlin NW. 26 Schiffbauerdamm).

Verlag von Veit & Comp. in Leipzig. — Druck von Metzger & Wittig in Leipzig.

Centralblatt

für praktische

AUGENHEILKUNDE.

Herausgegeben von

Prof. Dr. J. Hirschberg, Geh. Med.-Rath, in Berlin.

Unter ständiger Mitwirkung der Herren Dr. Ancke in München, Dr. Berger in Paris, Prof. Dr. Birnbacher in Graz, Dr. Brailey in London, Dr. Bruns in Steglitz, Geh. Med.-Rath Prof. Dr. H. Cohn in Breslau, Doc. Dr. Cl. du Bois-Reymond in Berlin, Dr. Czellitzer in Berlin, Prof. Dr. E. Emmert in Bern, Prof. Dr. C. Gallenga in Parma, Dr. Ginsberg in Berlin, Prof. Dr. Goldzieher in Budapest, Dr. Gordon Norrie in Kopenhagen, Dr. Hamburger in Berlin, Prof. Dr. Horstmann in Berlin, Dr. Issigonis in Smyrna, Prof. H. Knapp in New York, Prof. Dr. Krückow in Moskau, Dr. Loeser in Berlin, Prof. Dr. Magnus in Breslau, Major F. P. Maynard, I. M. S. Calcutta, Dr. F. Mendel in Berlin, Dr. Moll in Berlin, Dr. Neuburger in Nürnberg, Dr. Pergens in Brüssel, Prof. Dr. Peschel in Frankfurt a. M., Dr. Purtscher in Klagenfurt, Dr. M. Reich in Petersburg, Med.-Rath Dr. Scheer in Oldenburg, Prof. Dr. Schenkl in Prag, Prof. Dr. Schwarz in Leipzig, Dr. Spiro in Berlin, Dr. Stiel in Köln.

Monatlich ein Heft. Preis des Jahrganges 12 Mark. Zu beziehen durch alle Buchhandlungen des In- und Auslandes und die Postanstalten des Deutschen Reiches.

1905. Neunundzwanzigster Jahrgang. Juli.

Inhalt: **Original-Mittheilung.** Die Hemmung der von Schnitt-Narben ausgehenden Vereiterung des Augapfels. Von **J. Hirschberg.**

Gesellschaftsberichte. 1) Medicinische Section der schlesischen Gesellschaft für vaterländische Cultur, Breslau. — 2) Gesellschaft der Charité-Aerzte. — 3) Aerztlicher Verein in Nürnberg. — 4) Rostocker Aerzteverein. — 5) Verein St. Petersburger Aerzte. — 6) Ophthalmological society of the United Kingdom.

Journal-Uebersicht. I) Zehender's Klinische Monatsblätter für Augenheilkunde. 1905. März—April. — II. The Annals of Ophthalmology. 1904. Juli—October und 1905. Januar. — III. British Medical Journal. 1904. December u. 1905. Januar—April. — IV. Journal of Eye, Ear and Throat Diseases. 1904. September—October. — V. The Ophthalmic Review. 1904. October—December und 1905. Januar—April. — VI. Ophthalmology. 1904. October und 1905. Januar. — VII. The American Journal of Ophthalmology. 1905. Januar—März. — VIII. The Ophthalmic Record. 1904. October—December und 1905. Januar—März. — IX. The Ophthalmoscope. 1904. November—December und 1905. Januar—Mai. — X. Recueil d'ophtalmologie. 1904. October—December und 1905. Januar.

Bibliographie. Nr. 1—37.

Die Hemmung der von Schnitt-Narben ausgehenden Vereiterung des Augapfels.

Von **J. Hirschberg.**

Dass Vereiterung von Schnitt-Narben noch lange Zeit nach regelrechter Operation eintreten und das Auge zerstören kann, ist allgemein bekannt, namentlich seit der Mitte des vorigen Jahrhunderts von der Operation des

Iris-Einbindens, die deshalb auch bald wieder von der Bildfläche verschwunden ist.

Heutzutage weiss man, dass Infection einer undichten Stelle der Narbe die eigentliche Ursache dieser gefährlichen Vereiterung abgiebt. Cystoïde Narben sind besonders gefährdet. Aber undichte Stellen können auch in anscheinend ganz soliden Narben vorhanden sein und gelegentlich den Eiter-Erregern einen günstigen Boden darbieten.

Wenn wir nun bei der Ausführung unsrer Operationen und bei der Heilung derselben alles aufbieten, um eine feste und dauerhafte Vernarbung zu erzielen; so werden derartige Fälle uns nur selten begegnen, aber ganz werden sie doch nicht ausbleiben, weil mitunter erst längere Zeit, selbst etliche Jahre nach der Operation, die Ursachen der cystoïden Vernarbung auftreten und die Veranlassungen zu der Infection sich ausbilden.

Da wir also das Entstehen dieser Vereiterung nicht ganz verhüten können, so müssen wir die entstandene zu hemmen suchen. Hier gilt eines, die Stunde ist kostbar; nichts bringt die verlorene zurück. Leider werden wir hierin von den Kranken nicht unterstützt, die öfters erst erscheinen, wenn das befallene Auge fast schon verloren ist.

Hilfreich ist ein Verfahren, das von vornherein vernünftig erscheint und durch die Erfahrung bewährt worden: was von septischen Stoffen den Geweben des Auges fest eingelagert ist, wird durch den glühenden Draht sorgsam ausgebrannt; was frei beweglich ist, aus dem Auge herausgezogen. Durch zwei Fälle, von denen ich den einen vor 16 Jahren, den zweiten vor kurzem zu operiren Gelegenheit fand, möchte ich das Gesagte erläutern.

1) Eine 42jähr. aus einer Star-Familie — ihre sämmtlichen Geschwister sind von Star befallen und übrigens alle erfolgreich operirt worden, — kam am 6. Mai 1884 zu mir mit beginnendem, aber rasch zunehmendem Star auf beiden Augen. Am 20. August 1884 wurde von mir das rechte Auge, am 21. Juli 1885 das linke Auge zufallsfrei (mit gleichzeitiger Iridectomie) nach oben extrahirt. Der Schnitt streicht hart am durchsichtigen Rande der Hornhaut vorbei und kann nicht als besonders peripher bezeichnet werden. Keine Spur von Iris-Einheilung oder cystoïder Narbe. Optisches Bild vollkommen. Rechts, mit + 9 D, S = 1; links, mit + 5,5 D, S = $^1/_5$; jedoch wurde auch links feinste Schrift gelesen.

Im Jahre 1889 wurde auf dem linken Auge in der Mitte der Wund-Narbe eine wenig ausgedehnte cystoïde Narbe beobachtet, oder vielmehr eine blinde Fistel der Vorderkammer. Ich hatte die Absicht, dieselbe mit dem Glüh-Draht auszubrennen; doch mochte die Frau nicht darauf eingehen, da sie keinerlei Beschwerden empfand.

Am 5. Juli 1889 erschien sie mit gereiztem, linken Auge. Dasselbe war empfindlich und geröthet und zeigte einen Blut-Erguss in dem blasigen

Theil der Bindehaut über der blinden Fistel. Ich verband das Auge, vermochte aber die Kranke nicht zum Bleiben zu bewegen.

Am Abend des folgenden Tages kehrte sie wieder. Das Auge sah verloren aus. Die Bindehaut ist geröthet und absondernd. Ein gequollener Eiterpfropf infiltrirt die sonst blasige Stelle (1, Fig. 1), die angrenzende Partie der Hornhaut ist eitrig infiltrirt, eine weisse Eiter-Haut (3) füllt die Pupille, eine blutige Eiter-Absetzung (4) bedeckt den Boden der Vorderkammer.

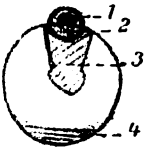

Fig. 1.

Die Sehkraft ist geschwunden, bis auf Lichtschein.

Sofort schritt ich zur Operation. Die Vorderfläche des Augapfels und der ganze Bindehaut-Sack wird mit dünner Sublimat-Lösung (1 : 5000) ausgespült, Cocaïn reichlich eingeträufelt, die Lider sanft auseinander gehalten, der Augapfel mit einer Pincette, nicht weit von der blasigen Stelle, gefasst und die letztere, sowie der weissliche Theil der Hornhaut gründlich mit dem Glüh-Draht ausgebrannt, der Grund der Hornhaut-Vertiefung mit der Lanze durchstossen, der Stich mit der Scheere bis auf 5—6 mm erweitert, mit der Iris-Pincette sowohl die Eiterhaut als auch das blutige Gerinnsel herausgezogen. Jodoform-Aufstreuung, leichter Verband; Chloralhydrat. Die Nacht war gut.

Am folgenden Tage sieht das Auge gerettet aus. Der Brandschorf ist rein, die Vorderkammer frei von Eiter; die Gesammt-Pupille von zarter Ausschwitzung bedeckt, ihr unterer Theil von bräunlicher Masse ausgefüllt. Bindehaut geröthet und leicht geschwollen, aber frei von Absonderung. Das Auge hat wieder einige Sehkraft! Uebrigens besteht jetzt auf beiden Augen ein Thränensack-Leiden, das bei den Star-Operationen vor fünf und vor vier Jahren weder zu beobachten gewesen, noch unliebsam sich geltend gemacht hatte.

Am 9. Juli 1889 beginnt die Pupillen-Ausschwitzung sich zu lösen; am 18. Juli ist die Auflösung vollendet. Hinter der Pupille sieht man eine äusserst zarte Haut, die an der Wundgegend haftet und im vordersten Theil des Glaskörpers bis gegen den unteren Pupillen-Rand herabhängt, übrigens mit dem Augenspiegel durchleuchtbar erscheint. Also hatte die Infection doch immerhin schon eine Wirkung auf den Glaskörper entfaltet.

Am 26. Juli 1889 ist die Sehkraft des linken Auges, das so schwer erkrankt gewesen, genau so gut, wie zuvor, nämlich mit + 6 D. S = $^1/_5$ bis $^1/_6$ für die Fernsicht.

Am 29. Juli 1889 erfolgte die Entlassung. — Am 13. März 1905 ist das rechte Auge optisch und chirurgisch vollkommen und hat S = 1 mit + 9 D. Das linke Auge hat mit 5,5 D S = $^5/_{35}$ bei gutem G. F. Das linke Auge ist optisch ganz gut, Augen-Grund auch bequem sichtbar. Hinter der Pupillen-Ebene befindet sich ein äusserst feines Häutchen, das bei focaler Beleuchtung als zartestes, bräunliches Chagrin, aus Pünktchen

und Fäserchen locker gewebt, erscheint und mittels des Augen-Spiegels gut durchleuchtbar ist.

(Die Kranke kam, weil, in Folge von Herz-Vergrösserung und Albuminurie, äusserst feine Blutungen in der Netzhaut beider Augen sich gebildet hatten, die zwar das Sehen nur wenig störten, aber immerhin der aufmerksamen Frau deutlich geworden waren.)

2) Ein 61jähriger, sehr ungeschickter Mann, der schon seit 8 Jahren mit der angeborenen vorderen Scheiteltrübung,[1] Kurzsichtigkeit und Glotzäugigkeit beobachtet worden, wird, nachdem der rechtseitige Star reif geworden und der linke erheblich vorgeschritten, 6 Wochen nach präparatorischer oberer Iridectomie des rechten Auges, am 27 Januar 1904, rechts zufallsfrei extrahirt, binnen 30 Secunden,[2] mittels eines ein gutes Drittel des oberen Hornhaut-Umfanges umfassenden, genau dem Hornhaut-Rande sich anschliessenden Lappenschnittes. Die Heilung erfolgte völlig reizlos. Das Auge erlangte S = $^5/_7$ (mit + 6 D sph. ⊂ + 4 D cyl., 65° n).

Ich sah den Mann etliche Monate später. Seine Sehkraft war weit besser, als sie in den letzten zehn Jahren vor der Operation gewesen; das Auge reizlos, die Narbe des Starschnitts völlig glatt.

Am 22. April 1905 trat Schmerz und Sehstörung auf dem operirten Auge auf. Obwohl der Mann zu den gebildeten und studirten gehörte, wartete er doch 24 Stunden, bis er sich meldete und drei weitere Stunden, bis er in die Anstalt kam, Sonntag, den 23. April 1905, Vormittag 11$^1/_4$ Uhr. Das Auge sieht fast wie verloren aus. Dasselbe ist lebhaft entzündet. In der Wund-Narbe sitzt eine eitrige Infiltration, in der Ausdehnung von einigen Millimetern, und zwar am lateralen Ende des mittleren Drittels. Von hier aus ist eine Eitersenkung längs der Hinterwand der Hornhaut erfolgt, erst schmal, dann von der Mitte der Hornhaut aus sich verbreiternd, bis sie das untere Viertel der Vorderkammer vollkommen ausfüllt. Die Pupille ist durch eine Fibrin-Haut verlegt. (Vgl. Fig. 2).

Fig. 2.

Sofort wird zur Operation geschritten. Sperrer wird nicht eingelegt, wegen des Glotz-Auges. Holocain reichlich. Hierauf die ganze Eiter-Infiltration mit dem Glüh-Draht ausgebrannt, bis eine Spur Kammerwasser absickert. Doch bleibt die Vorderkammer erhalten. Sodann wird unten am Hornhaut-Rand mit kleiner Lanze ein Schnitt von 4 mm ausgeführt, die gekrümmte Iris-Pincette eingeführt, das Eiter-Gerinnsel erfasst und langsam herausgezogen. Mit dem dicken Gerinnsel kommt eine zarte

[1] Vgl. meine Einführung in die Augenheilkunde II, 1, S. 164.

[2] Vom Einstich des Star-Messers bis zum Austritt der Linse. Einer der Assistenten ist mit dieser Messung und der der Star-Breite und Dicke betraut.

Fibrin-Haut im Ganzen heraus, welche Iris und Pupille bedeckt hatte. Das Auge, das vor wenigen Minuten verloren aussah, sieht jetzt gerettet aus. Jodoform auf die gebrannte Stelle; leichter, genähter Verband. Aber der erfahrene Wund-Arzt hütet sich in einem solchen Fall zunächst noch vor einer sicheren Vorhersage: alles hängt davon ab, ob die Infection bereits die Vorderkammer überschritten und die tiefen Theile, namentlich den Glaskörper ergriffen hat.

Nach sechs Stunden war kein Eiter in der Vorderkammer, hingegen deckt wieder Fibrin-Ausschwitzung die Gesammt-Pupille. Deshalb Abends Atropin vor dem neuen Verband, ebenso Nachts um 1 Uhr und am folgenden Morgen um 8 Uhr.

Am 24. April 1905, 22 Stunden nach der Operation, besteht keine Chemosis, nur Röthung der Augapfel-Bindehaut und leichte Anschwellung derselben. Die Pupille ist weit, die Hornhaut leicht rauchig, aber nicht eitrig getrübt. Kein Hypopyon. Die gebrannte Stelle, nach Cocaïn-Einträufelung mit befeuchteter Verbandwatte abgetupft, sieht rein aus. Jodoform, Gitter, Aufsitzen. Schon am Nachmittag dieses Tages beginnt die Pupille dem Atropin nachzugeben: die Ausschwitzungshaut hat sich vom lateralen Colobom-Schenkel getrennt.

Am 29. April 1905 wird bei tiefer Vorderkammer punktförmige Fistel an der Stelle der Brennung beobachtet. Atropin und leichter Verband für 3 Tage.

Am 1. Mai 1905 ist die Fistel geschlossen. Hornhaut leicht rauchig. Druck aber hoch. Deshalb Atropin fortgelassen. Gitter.

Am 3. Mai 1905 tritt gleichzeitig mit starkem Schnupfen Chemosis auf.[1] Bei oberflächlicher Betrachtung sieht es schlimm aus. Genauere Untersuchung des Auges selber zeigt, dass es gut steht: Hornhaut nur leicht rauchig, Wund-Narbe normal, der periphere Randstreifen der Gesammt-Pupille gut durchleuchtbar.

Am 10. Mai 1905 ist die Chemosis fort, die Pupille gut durchleuchtbar. Das Auge erkennt die Uhr.

Am 20. Mai 1905, vier Wochen nach der Aufnahme, wird der Kranke entlassen.

Die in stetem Ansteigen begriffene Sehkraft erreichte bald $^{2}/_{35}$ m (mit + 6 D sph. ⊃ + 6 D cyl.). Am 7. Juni 1905 sieht das Auge so aus wie ein nach normaler Star-Operation geheiltes. Allerdings ist die Linsen-Kapsel trüber, als vor dem Anfall, und der Hornhaut-Astigmatismus erhöht (von 6 D invers. auf 9 D).

Nachtrag während der Correctur: Am 3. Juli ist die Sehkraft mit Starglas = $^{5}/_{25}$, und der normale Augengrund gut zu erkennen.

---

[1] Das habe ich auch nach der Star-Ausziehung etliche Male beobachtet mit glücklichem Ausgang.

Gesellschaftsberichte.

1) **Medicinische Section der schlesischen Gesellschaft für vaterländische Cultur, Breslau.** (Nach einem Referat in der Berliner klin. Wochenschrift, 1905, Nr. 9.)

Sitzung vom 10. Februar 1905.

1) Paul: Metastatisch-gonorrhoische Augen-Affection.

Gonokokken wurden in dem Eiter des Bindehautsackes nicht gefunden.

2) E. Jacoby: a. Ein Fall von einseitigem Weinen.

b. Ueber Tuberculin-Behandlung bei intraocularer Tuberculose.

Mittelstarke Iristuberculose und starke Glaskörper-Trübungen wurden durch eine Injectionskur mit Tuberculin geheilt.

3) Wernicke: Zur Therapie der Netzhaut-Ablösung.

Thierexperimente mit Glaskörper-Injectionen nach Deutschmann.

4) Doehler: Verlust des Auges durch Vaccine-Infection der Cornea.

Fritz Mendel.

---

2) **Gesellschaft der Charité-Aerzte.** (Nach einem Referat in der Berliner klin. Wochenschr., 1905, Nr. 9.)

Sitzung vom 2. Februar 1905.

1) Greeff: Exstirpation retrobulbärer Tumoren mit Erhaltung des Bulbus.

Vortr. spricht sich für die von Knapp angegebene Operation aus, während er von der Krönlein'schen Operation nur mangelhafte Resultate gehabt hat.

Lidcarcinom durch Licht geheilt.

In 8 Sitzungen wird die ganze ulcerirende Fläche, die mit Röntgenstrahlen belichtet wird, in ein weisses, hartes Narbengewebe verwandelt, und so eine vollständige Heilung des Cancroids herbeigeführt.

2) Thorner: Ueber die Operation hochgradiger Kurzsichtigkeit.

Vortr. tritt für Vollcorrection der Myopie ein und will die Operation nur für ganz seltene Fälle reservirt lassen.

3) Wiesinger: Ueber die Behandlung des Trachoms.

Vortr. empfiehlt das von Dr. Likiernik in Lodz angegebene Verfahren bei der Behandlung des Trachoms, welches in einer Massage der Schleimhaut mittels einer an einem Glasstäbchen befestigten glatten Kugel besteht. Die Massage wird combinirt mit Pinselungen von 6% Jodvasogen.

Fritz Mendel.

---

3) **Aerztlicher Verein in Nürnberg.** (Nach einem Referat in der Deutschen med. Wochenschrift, 1905, Nr. 16.)

Sitzung vom 2. Februar 1905.

1) Giulini demonstrirt eine 63jährige Frau mit Melanosarcom der linken Orbita.

2) Alexander: a. Bei schwerer Contusionsverletzung des Auges (völlige Zerreissung des Oberlides, flächenhafte Netzhautblutung) wurde guter Erfolg durch sofortige exacte Naht erzielt.

b. Wird ein 28jähriger Patient mit recidivirender linksseitiger Oculomotoriuslähmung vorgestellt. Fritz Mendel.

---

4) **Rostocker Aerzteverein.** (Nach einem Referat in der Münchener med. Wochenschrift, 1905, Nr. 3.)

Sitzung vom 12. November 1904.

Peters berichtet über die Ergebnisse der Nasen-Untersuchungen bei 24 Fällen von Phlegmonen und Fistelbildung in der Thränensackgegend.

In der Hälfte der Fälle wurde eine Nebenhöhlen-Erkrankung festgestellt, so dass neben der örtlichen (Spaltung der Stricturen an der Einmündungsstelle des Thränensacks in den Thränennasengang) auch die intranasale Behandlung streng durchgeführt werden muss.

Robert spricht über zwei den Augenarzt interessirende Alkaloide. (Isophysostigmin und Skopolamin.) Fritz Mendel.

---

5) **Verein St. Petersburger Aerzte.** (St. Petersburger med. Wochenschrift, 1905, Nr. 9.)

Blessig spricht im Verein St. Petersburger Aerzte im Anschluss an die Demonstration einiger Operirter über die Operation des Schichtstars, bei der heutzutage als Normalverfahren die Beseitigung der partiell getrübten Linse mit Erhaltung einer normalen, runden und frei beweglichen Pupille gilt. Als obere Grenze für die Indication zur Operation des Schichtstars erkennt Vortr. eine Sehschärfe von etwa 0,3—0,4 an. Als untere Altersgrenze giebt Vortr. das Alter von 7—8 Jahren an und räth, stets beide Augen zu operiren, um ihnen die Vortheile des binocularen Sehens zu gewähren.[1] Fritz Mendel.

---

6) **Ophthalmological society of the United Kingdom.**

Sitzung vom 26. Januar 1905.

Fergus berichtet über einen Fall von maligner Erkrankung der Conjunctiva. Bei einem 9jährigen Mädchen entwickelten sich auf der Conjunctiva bulbi einige Excrescenzen, ähnlich wie bei Frühjahrskatarrh. Nach Probeexcision und mikroskopischer Untersuchung, die die Wahrscheinlichkeitsdiagnose „Sarcom" ergab, wurde in Folge schnellen Wachsthums die Ausräumung der Orbita gemacht. Trotzdem schnelles Recidiv, Betheiligung des Gehirns, Tod.

Lawson sprach über die Behandlung der Hornhautgeschwüre mit Chinin. Er hat in den letzten 4 Jahren mit bestem Erfolge eine 1% Chinin-Sulphat-Lösung benutzt, in der Weise, dass 4—5 Mal täglich

[1] Ich kann mich mit allen drei Sätzen nicht ganz einverstanden erklären. 1) Es kommt nicht bloss darauf an, welche Reihe gelesen wird, sondern wie sie erkannt wird. 2) Man muss manchmal vor dem 7. Jahre operiren. 3) Bei Kindern, welche erst lesen lernen sollen, ist es mitunter recht vortheilhaft, auf dem einen Auge die Linse zu beseitigen, auf dem andren eine kleine Iridectomie zu verrichten, damit das letztere ohne Starglas lesen lernen kann. H.

5 Minuten dauernde Augenbäder und daneben noch Irrigationen mit der Lösung gemacht wurden.

Worth macht von Neuem den Vorschlag, die Prismen nach der Anzahl der Grade, um die das Licht abgelenkt wird, zu benennen.

Wood berichtet über einen Fall von Netzhaut-Ablösung mit auffallend starker Verdickung, Schwellung und Schlängelung der Gefässe.

Werner zeigte die Abbildung eines Falles von schwerer Neuroretinitis bei einem anämischen Mädchen mit zweifelhafter Zuckerreaction.

Sitzung vom 9. Februar 1905.

Stevenson berichtet über einen Fall von Exostose der Orbita, die aus dem Sinus frontalis ihren Ursprung nahm. Erfolgreiche Operation.

Ogilvy berichtet ebenfalls über einen Fall von Exostose der Orbita, die dadurch interessant war, dass sie mit 2 Stielen von der inneren Orbitalwand ausging und durch den Druck auf den Bulbus Myopie und Aderhautveränderungen hervorgerufen haben sollte.

Wray spricht über die Behandlung der Tabak-Amblyopie. Von dem Gedanken ausgehend, dass die Amblyopie auf der Sättigung des Blutes mit dem Tabak-Alkaloid beruhe, und dieses in Wasser leicht löslich sei, lässt er die betreffenden Patienten sehr viel Wasser trinken und körperliche Bewegungen machen.

Treacher Collins und Batter sprechen über einen Fall von Neuro-Fibrom des Augapfels und seiner Anhänge. Er betrifft ein 14jähr. Mädchen mit rechtsseitigem Buphthalmus und starker ödematöser Schwellung und Verdickung des Oberlides. Die anatomische Untersuchung ergab, dass es sich um eine congenitale Elephantiasis mit einem plexiformen Neurom handelte. Die Ciliarnerven zeigten eine congenitale Fibromatosis, der Uvealtractus eine allgemeine Hyperplasie.

Sitzung vom 9. März 1905. (Klinischer Abend.)

Chatterton stellt eine 38jähr. Frau mit Argyrose der Conjunctiva vor, die aber nicht durch medicamentöse Behandlung, sondern durch ihre Beschäftigung — sie hatte viel mit Silbersalzen zu thun — bedingt war.

Blair: Fall von Retinitis proliferans.

Ogilvy: Pemphigus der Conjunctiva. (Trübung der Corneae und Schrumpfung der Conjunctivae.)

Lawson und Parsons: Fall von Sarcom der Chorioidea, das bereits staphylomartig die Sklera vorwölbte.

Halliburton: 9 monatliches Kind, bei dem die Blickbewegung nach unten auf dem linken in normaler Weise ausgeführt wurde, rechts dagegen fehlte. Das Auge wurde vielmehr nach oben-aussen eingestellt und leicht retrahirt. Es handelt sich wohl um einen Defect des Rectus inferior, vielleicht auch des Obliquus superior.

Wray: Vorstellung eines nach seiner Methode (s. oben) geheilten Falles von Tabaks-Amblyopie.

Journal-Uebersicht.

I. Zehender's Klinische Monatsblätter für Augenheilkunde. 1905. März.

1) **Das Jequiritol,** von Dr. Seefelder,

Verf. theilt seine Erfahrungen über die Anwendung des Jequiritol, die er an 29 Augen von 21 Personen gemacht hat, mit. Nach seiner Ansicht soll die Jequiritol-Behandlung immer eine klinische sein. Nur ausnahmsweise kann ein Auge ambulatorisch behandelt werden. Die Dosirbarkeit des Mittels steht ausser Zweifel. Individuelle Schwankungen in der Reaction sind selbstverständlich. Die Eigenschaft absoluter Ungefährlichkeit kann man ihm nicht zuerkennen, da es auch bei vorsichtiger Anwendung Dacryocystitis und Hornhautgeschwüre erzeugen kann. Es ist deshalb contraindicirt bei Erkrankungen der Thränenwege und geschwürigen, sowie mit Neigung zu Geschwürsbildung einhergehenden Processen der Hornhaut, umsomehr, als das Serum jede Schädlichkeit nicht gut zu machen vermag. Die Frage der klinischen Verwerthbarkeit des Serums ist noch nicht endgültig entschieden. Die Behandlungsdauer ist abhängig von der Zahl der Ophthalmien und den eventuellen Complicationen. Bei glattem Verlauf dürften für eine Ophthalmie durchschnittlich 8 Tage zu rechnen sein. Die Immunität wird selten eine Kürzung bedingen, da sie nur ausnahmsweise innerhalb der ersten 3 Wochen einzutreten scheint. Eine intensive Ophthalmie gewährleistet einen besseren Erfolg als schwächere Reactionen, doch kann man auch mit diesen Erfolg erzielen. Einen Einfluss des Jequiritol auf den Trachomfollikel ist nach den bisherigen Erfahrungen nicht auszuschliessen. Seine Eigenschaft als Hornhaut-Aufhellungsmittel ist unbestritten, es ist hierin den sonst gebräuchlichen überlegen. Trotzdem ist es nur anzuwenden, wenn diese versagt haben und besondere Gründe zu weiteren Aufhellungsversuchen drängen. Den Verlauf der interstitiellen Keratitis vermag es nicht zu kürzen. Unbedingt indicirt ist es nur bei altem Pannus trachomatosus., bei frischem Pannus hat die übliche Behandlung vorauszugehen.

---

2) **Die Operation des totalen Symblepharons beider Lider zur Bildung einer Höhle für das Glasauge,** von Dr. Grunert.

Verf. berichtet über 4 Fälle von totalem Symblepharon beider Lider, welche mit gutem Erfolg operirt worden sind, und zwar theils unter Anwendung von Epidermis-Transplantation.

---

3) **Ueber Fornixbildung mit gestütztem Epidermis-Lappen,** von A. Gullstrand.

Verf. hat die Operation von May, die Fornixbildung bei Symblepharon wesentlich modificirt. Er hat vor allen das Ziel vor Augen gehabt, nicht nur durch möglichst kräftige Stütze das Festhalten des Lappens an der Stelle der zu bildenden Fornix zu sichern, sondern auch durch vollkommenes Durchtrennen der Narbenmasse, so dass kein einziger Faden von narbigem Bindegewebe mehr um den neuen Fornix herum geht, einer nachträglichen Schrumpfung vorzubeugen. Ersteres hat er durch Anwendung eines einzigen grossen Lappens, der um die Prothese herum mit der Wundfläche nach aussen genäht wird, und durch temporäre Vernähung der Lidspalte erreicht, letzteres durch so tiefes Hineingehen mit dem Messer, bis derselbe ganz frei ohne merklichen Widerstand in der Orbita bewegt werden kann. An den Enden des Schnittes ist hierbei, wenn nur ein Fornix zu bilden ist, besonders

darauf zu achten, dass kein Faden narbigen Bindegewebes den künftigen Stumpftheil mit dem künftigen Palpebraltheil verbinden darf. Ist dies der Fall, muss der Schnitt, so weit nöthig, verlängert werden, eventuell mit Umschneiden des künftigen Stumpfes.

4) **Ueber die Verwendung Thiersch'scher Hautlappen bei der Operation des Symblepharon totale,** von F. C. Hotz.

Verf. berichtet über seine Erfahrung über Verwendung Thiersch'scher Hautlappen bei der Operation des Symblepharon totale.

5) **Zur Pathogenese der Cataract,** von Th. Leber.

Nach den Ausführungen des Verf.'s ergiebt sich, dass Peters keiner von seinen neuen Anschauungen über die Pathogenese der Cataract, die er für wesentliche Fortschritte hält, einen hinreichenden Grad der Sicherheit zu geben vermocht hat, dass im Gegentheil vieles davon unbewiesen, manches unhaltbar, einzelnes von ihm selbst schon zurückgenommen ist.

6) **Zur Diagnostik des pulsirenden Exophthalmus,** von Dr. Braunschweig.

Verf. berichtet über einen Fall von pulsirendem Exophthalmus, der nach einem Schläfenschuss entstanden war. Bei der Röntgenaufnahme fand sich das Geschoss in der mittleren Schädelgrube. Dieselbe wurde durch die Compression der Carotis communis günstig beeinflusst. Gleichzeitig weist Verf. auf den Werth der Auscultation bei der Diagnose des pulsirenden Exophthalmus hin und giebt sphygmographische Darstellungen des Orbitalpulses dabei.

7) **Experimentelle Untersuchungen über die resorbirende Eigenschaft des Dionin,** von S. H. McKee.

Um die resorbirende Wirkung des Dionin zu prüfen, injicirte Verf. chinesische Tusche in die vordere Augenkammer des Hundes, der Katze und des Kaninchens. Später wurde eine 10% Dioninlösung in das Auge geträufelt. Bei den Kaninchen trat danach keine Chemose auf, wohl aber bei den Hunden und Katzen. Bezüglich der Resorption von Tusche aus der vorderen Kammer war beim Kaninchen, bei dem keine Chemose eintrat, kein resorbirender Einfluss des Dionin festzustellen, wohl aber beim Hund und der Katze. Auch die bei dem Hunde entstandene tiefe Trübung der Cornea wurde durch das Dionin aufgehellt.

8) **Ueber periphere Hornhautektasie,** von Hans Lauber.

Verf. berichtet über 3 Fälle von peripherer Hornhautektasie, die wahrscheinlich auf einen chronisch entzündlichen Process zurückzuführen sind.

April.

1) **Beitrag zur Pathologie und Pathogenese der Stauungspapille,** von Dr. Kampherstein.

Unter 200 Fällen von Stauungspapille lag in 134 Hirntumor zu Grunde, in 27 Lues cerebri, 9 Tuberculose, 7 Hirnabscess, 3 Hydrocephalus, 2 Meningitis, 3 Nephritis, 1 Nephritis mit Bleivergiftung, 2 Anämie, 2 Cysticercus, 2 Sinusthrombose, 1 Knochennarbe, 4 Schädelmissbildung und 4 unsichere Diagnose. In den meisten Fällen war eine Gesichtsfeld-Veränderung nachweisbar und zwar 72 Mal eine Vergrösserung des blinden Fleckes, 16 Mal

concentrische Einengung und 25 Mal Amaurose. Von den 200 Stauungspapillen waren 150 frische Stauungspapillen, 27 zeigten einen leichten Uebergang in Atrophie und 23 waren ganz atrophisch. Unter den 184 Fällen von Stauungspapille in Folge von Hirntumor waren in 68 Fällen der Process ein frischer, in 41 Fällen älteren Datum und in 25 Fällen war Atrophie vorhanden. Unter den 23 Stauungspapillen in Folge von Lues handelte es sich 8 Mal um gummöse Meningitis und 15 Mal um anderweitige syphilitische Hirnaffectionen. 21 Mal war die Stauungspapille frisch. (Fortsetzung folgt.)

---

2) **Zur Tarsoplastik nach Büdinger,** von A. Birch-Hirschfeld.

Verf. berichtet über 5 Fälle, wo die Tarsoplastik nach Büdinger ausgeführt war. Das Wesentliche dieser Methode besteht darin, den exstirpirten Tarsaltheil des Lides durch einen Hautknorpellappen aus der Ohrmuschel zu ersetzen. Hierbei kommen besonders Fälle von Lidtumoren, die entweder von der Conjunctiva tarsi ausgehen oder secundär den Tarsus in Mitleidenschaft gezogen haben, in Betracht.

---

3) **Ein neues Operationsverfahren bei Keratoconus,** von Dr. Stoewer.

Verf. trägt zunächst die Spitze des Keratoconus ab. Der so geschaffene flache Defect wird durch einen Conjunctivallappen gedeckt, in der Art, dass ein 5 mm breiter Lappen aus der Conjunctiva dem halben Umfang der Cornea entsprechend genommen. Oben und unten bleibt der Lappen am Hornhautrand im Zusammenhang mit der Conjunctiva. Alsdann wird der Lappen als breite Brücke von oben nach unten über die Hornhaut und ihren Defect geschoben. Nach 4 Wochen wird der Bindehautlappen abgetragen. Die Wölbung der Hornhaut wurde danach wieder normal, nur fand sich an der Stelle des Conus eine kleine Macula.

---

4) **Zur operativen Behandlung des Schichtstares,** von Fritz Ask.

Die Iridectomie ist bei Schichtstar am Platze, wenn die künstliche Erweiterung der Pupille und der stenopäische Spalt das Sehvermögen zu einem in gewöhnlichen Lebensberufen einigermaassen genügenden verbessert. Bei gleichzeitigem Vorkommen von hochgradiger Myopie und Schichtstar ist es zweckmässig, die Linse auf einer Seite zu entfernen. Ist die Linsentrübung von solchem Umfange, dass die oben erwähnten Bedingungen für die Iridectomie nicht erfüllt werden können, ist die Linsen-Entfernung durch Discision oder Extraction am Platze.

---

5) **Zur Casuistik der metastatischen Aderhautkrebse,** von Th. Gelpke.

Bei einer 51jährigen Frau entwickelte sich in den ersten zwanziger Lebensjahren ein Struma, welches bis zum 30. Lebensjahre allmählich an Grösse zunahm, dann aber stationär blieb. Erst etwa 20 Jahre später mit dem Beginn des Klimacteriums begann der Umfang der Struma wieder zuzunehmen und zwar unter dem Einfluss einer carcinomatösen Degeneration. Im Anschluss an diese Veränderung erfolgte kurz darauf eine Metastase in die Lungen und in das linke Auge, die im Status glaucomatosus zur Erblindung und Enucleation führt. Sechs Wochen nach der Enucleation erfolgte der Exitus letalis, ohne dass das andre Auge carcinomatös erkrankte.

---

6) **Ein epithelialer Tumor der Iris, vom hinteren Pigmentepithel ausgehend,** von W. Stock.

Bei einem an ausgedehnter Tuberculose der Lunge zu Grunde gegangenen Manne fand sich am rechten Auge auf der Hinterfläche der Iris ein aufsitzender kleiner Tumor, den Verf. als papilläres Epitheliom bezeichnete.

7) **Zur Onkologie der Conjunctiva palpebralis,** von H. v. Hymmen.
Beschreibung eines Lymphangioma cavernosum; von der Conjunctiva des unteren Lides ausgehend, und eines Rundzellensarcoms der Conjunctiva tarsi.

II. The Annals of Ophthalmology. 1904. Juli.

1) **Ein verbesserter Maassstab zur Bestimmung der Muskelinsufficieneen,** von Bailey in Waterloo.
Abbildung und genaue Beschreibung.

2) **Ein Fall von doppelseitiger Vergrösserung der Thränendrüsen,** von Shoemaker in Philadelphia.
Bei einer 19jährigen Negerin besteht die Veränderung in demselben Zustand seit fast 5 Jahren, nur durch die Entstellung (Schwellung und Ptosis) störend.

3) **Mikrophthalmus und congenitales Ankyloblepharon. Zwei Fälle,** von Snyder in Toledo.

4) **Lähmung der Aufwärtsbewegung der Augen,** von Posey in Philadelphia.
Im ersten Fall bestand neben der Blutlähmung nach oben — auch für jedes Auge allein — noch ein Fehlen der Convergenz, während die seitlichen Augenbewegungen (auch der Interni) intact waren. Im zweiten war im Anschluss an eine 6 Monate vorausgegangene Hemiplegie eine Blicklähmung nach oben aufgetreten; die übrigen Augenbewegungen, auch die Convergenz waren erhalten. Dabei bestand Pupillendifferenz und träge Lichtreaction.

5) **Pemphigus der Conjunctiva. Bericht über einen Fall,** von Brown in Philadelphia.

6) **Beobachtungen über die Pathologie der Linse,** von Thomson in New York.

7) **Historische Notiz betreffs des Chiasma opticum und einzelne Punkte bezüglich des monoculären und binoculären Sehens,** von Marquez in Madrid.
Sucht Taylor ein Verdienst zwischen Newton und Johannes Müller zuzuschreiben. Doch hätte er Ptolemaeus (150 n. Chr.) berücksichtigen können. Vgl. Geschichte der Augenheilkunde im Alterthum, S. 163.

8) **Ueber die Trepanation der Sklera bei schmerzhafter Glaucom-Blindheit,** von Fröhlich in Berlin.
Uebersetzung aus Klin. Monatsbl. f. Augenheilk., Mai 1904.

9) **Amblyopie durch Sehnerven-Erkrankung. Behandlung durch subcutane Strychnin-Injectionen,** von Roosa.
Bericht über 9 Fälle toxischer Sehnerven-Erkrankung.

October.

1) **Pigmentstreifen in der Macula beider Augen,** von Jennings in St. Louis.

Bei einem 12jährigen Knaben mit sonst durchaus normalen Augen fanden sich im Grund beider Augen in der Maculagegend braunrothe, unterhalb der Netzhautgefässe liegende Pigmentstreifen. 2 Abbildungen. In ähnlichen, von Frost und Holden beschriebenen Fällen war ein Trauma vorhergegangen und die Affection als Ausgangsstadium von Hämorrhagien betrachtet. Davon war hier keine Rede.

---

2) **Die genaue Messung der primären und secundären Ablenkung bei Lähmungen nebst Bemerkungen über das regelmässige Vorkommen der Secundär-Ablenkung bei congenitalen Lähmungen,** von Duane in New York.

Die Messung geschieht in der Weise, dass die Ablenkung durch Prismen ausgeglichen wird, die einmal vor das gelähmte, dann vor das gesunde Auge gesetzt werden. Aus der Differenz der jemals nöthigen Prismen kann durch die Grösse der Schiel-Ablenkung geschlossen werden. 6 Krankengeschichten erläutern das Verfahren und seine Vorzüge.

---

3) **Verletzungen der Iris nebst Bericht über einen Fall von Iridodialyse mit vollkommener Wiederanlegung der Iris,** von Sisson in Keskuk (Iova).

---

4) **Pseudoneuroepithelioma der Retina mit Steigerung des intraoculären Druckes. Bericht über einen Fall,** von Ball in St. Louis.

---

5) **Die Aufnahme medicinischer Entdeckungen,** von Gould in Philadelphia.

---

6) **Haab's Riesenmagnet, das beste Mittel zur Extraction von Stahl- und Eisensplittern, die durch die Cornea in den Glaskörper eingedrungen sind,** von Weill in Pittsburgh.

Verf. scheint die Literatur über diesen Gegenstand und die zahlreichen viel besseren Resultate, die andre mit dem Hirschberg'schen Magneten erzielt haben, nicht zu kennen. Auch das Sideroskop scheint er nicht zu kennen.

---

7) **Mikrocornea ohne Mikrophthalmus. Bericht über einen Fall,** von Govery in Burlington.

Daneben bestanden symmetrische Colobome der Iris und Chorioidea.

---

8) **Die Erziehung der Blinden mit besonderer Berücksichtigung des Gebrauchs des Moon'schen Alphabets,** von Moon in Philadelphia.

Vereinfachte Buchstaben in erhabener Arbeit.

---

9) **Ein Fall von einseitiger Retinitis pigmentosa,** von Moon in Philadelphia.

Betrifft einen 11jährigen Knaben, der 3 Jahre vor der Feststellung der linksseitigen Retinitis pigmentosa noch einen ganz normalen Fundus beider Augen gezeigt habe.

10) **Ein Schema zur subjectiven Pupillenmessung,** voo Cooke in Washington.
Zahlreiche Figuren und Formeln zur Erläuterung.

11) **Die Frage der Cycloplegie und latenten Hypermetropie,** von de Beck in Seattle (Washington).
Auf Grund seiner Erfahrungen von 1000 Fällen verschiedengradiger Hypermetropie giebt Verf. den Rath, immer unter Anwendung von Atropin die Gesammthypermetropie zu bestimmen und zu corrigiren.

12) **Ein Fall von traumatischer, bitemporaler Hemianopsie mit hemianopischer Pupillenreaction,** von Lange in Braunschweig, übersetzt von Fischer.
Vgl. Klin. Monatsbl. f. Augenheilk., Mai 1904.

1905. Januar.

1) **Die directe Wirkung von Medicamenten auf die äusseren Augenmuskeln. Vorläufige Bemerkungen,** von Oliver und Hoyt in Philadelphia.
Kurze Mittheilungen über die Methodik ihrer an Fröschen, Ferkeln, Kaninchen und Hunden angestellten Experimente und die Angaben, dass eine deutliche Einwirkung erzielt wurde, die nicht nur von der Menge und Concentration der angewandten Chemikalien, sondern auch von dem Charakter und Zustand des jeweils gereizten Muskels abhing.

2) **Hintere Corticalcataract traumatischen Ursprungs,** von Koller in New York.
Betrifft einen 26jähr. jungen Mann, der eine perforirende Hornhautverletzung durch ein gegenfliegendes Stück Holz erlitten hatte. Gleich nach der Verletzung wurde die hintere Polarcataract constatirt, die auch 5 Jahre später noch in derselben Weise vorhanden war.

3) **Beitrag zur Technik der May'schen Operation des totalen Symblepharon,** von Natanson in Moskau. Uebersetzung.

4) **Einfluss der Schule auf das Auge und die Wirbelsäule,** von Liebreich in Paris. Uebersetzung.

5) **Der Charlatan-Augenarzt John Taylor,** von Frank in Chicago.

6) **Beobachtungen über Dionin,** von Steele in Battle Creek.
Verf. fand es besonders wirksam bei den verschiedenartigen Hornhauttrübungen nach frischer Keratitis und bei Blutungen (traumatischen) in die Conjunctiva und vordern Kammer.

7) **Sogenannte Gummata des Ciliarkörpers,** von Weill in Pittsburg.
Kurze Mittheilung über 2 Fälle.

8) **Entfernung der Linse bei hoher Myopie,** von Bruns in New Orleans.
Vgl. den Bericht über den internat. Ophthalm.-Congress in Luzern.

9) **Behandlung der Infectionen nach Star-Operationen,** von Bourgeois in Rheims. Uebersetzung.

10) **Hornhautzerreissung mit Eindringen der Cilien in die vordere Kammer. Occlusio pupillae. 4 Operationen. Heilung,** von Bedell in Albany.

11) **Die Beziehungen der Ophthalmologie zu andren Zweigen der Wissenschaft,** von Jackson in Denver.

12) **Eine Operation gegen Entropion des Unterlides,** von Ball in St. Louis. 6 Figuren.

13) **Bericht über 4 Fälle von Sympathectomie,** von Henderson in St. Louis.

Verf. empfiehlt die Operation für das einfache chronische Glaucom, sie muss aber doppelseitig und möglichst frühzeitig nach Feststellung der Diagnose gemacht werden.

14) **Tenonitis rheumatica,** von Heath in Indianopolis.

Schneller Rückgang der schweren Erscheinungen (starke Lidschwellung, Chemosis, Exophthalmus u. s. w.) unter Salicylbehandlung. Loeser.

III. British Medical Journal. 1904. December.

Wiederkehr der Sehkraft in einem amblyopischen Auge, von Jelly.

Bei einem 14jährigen Mädchen, dessen linkes Auge enucleïrt werden musste, war das rechte amblyopisch und hatte bei der ersten Untersuchung $S = {}^{6}/_{36}$, nachdem unter Atropin das vollcorrigirende Glas (+ 8 sph. ⊃ + 3 cyl.) verordnet war. Im Laufe von 8 Monaten S = 1.

1905. Januar.

1) **Die Ursachen, Symptome und Complicationen der Nebenhöhlen-Erkrankungen in ihren Beziehungen zu Allgemeinleiden, besonders Augen- und Ohrenleiden,** von Moritz in London.

2) **Nasen-Krankheiten in ihren Beziehungen zu pathologischen Zuständen andrer Organe,** von Bronner.

Februar.

Der Hornhautreflex als die beste Controlle bei der Narkose, von Gardner in London.

März.

Einige praktische Gesichtspunkte der Conjunctival-Bacteriologie, von Fergus.

Verf. hält die sorgsame Untersuchung des Conjunctival-Secretes vor Operationen für sehr wichtig und sieht in dem Vorhandensein grösserer Mengen pathogener Mikroorganismen eine Contra-Indication zur Vornahme der Operation. Auch für die Art der Behandlung giebt der Nachweis bestimmter Infectionserreger gelegentlich wichtige Fingerzeige.

April.

Der Hornhautreflex bei der Narkose, von Thomas in London.

Loeser.

IV. Journal of eye, ear and throat diseases. 1904. September—October.

1) **Ein Fall von Retinitis proliferans,** von James Caroll in Baltimore.

Ausführliche Mittheilung eines Falles, wo im Anschluss an Hämorrhagien die Retinitis proliferans entstanden war. Interessant war die Beobachtung, dass z. Zt. der Menstruation neue Blutungen in der Netzhaut auftraten.

2) **Keratitis interstitialis,** von Lamb in Washington.

Verf. handelt auf $1^1/_2$ Seitchen dieses Thema ab und giebt seinen Fachgenossen gute Lehren und Ermahnungen zu einer individuelleren Behandlung jedes einzelnen Falles.

V. The Ophthalmic Review. 1904. October.

Ein Fall von Parinaud's Conjunctivitis mit bakteriologischer Untersuchung, von Stirling und MacCrae.

„Parinaud's Conjunctivitis" (Lymphom der Conjunctiva) ist charakterisirt durch das Auftreten von Granulationen und folliculären Gebilden auf der Conjunctiva palpepralis, die schnell wachsen und von einer Anschwellung der präauricularen, inframaxillaren und cervicalen Drüsen begleitet sind. Häufig ist Temperatursteigerung beobachtet. Die Drüsen können in Eiterung übergehen.

Verf. berichtet über einen solchen Fall, wo zuerst die Diagnose „Trachom" gestellt wurde, bis erst mit dem Auftreten des Fiebers und der Drüsenschwellungen der Fall richtig aufgefasst wurde. Im Augensecret wurden den Klebs-Löffler'schen Bacillen ähnliche gefunden, dagegen fehlten diese Eitererreger in den vereiterten Drüsen.

November.

1) **Bemerkungen über Fälle von pulsirendem Exophthalmus,** von Usher in Aberdeen.

1. Rechtsseitiger, traumatischer, pulsirender Exophthalmus; Unterbindung der äusseren und inneren Carotis. Tod nach 2 Tagen. Sectionsbefund zeigte eine breite Oeffnung der Carotis interna in den Sinus cavernosus.

2. Linksseitiger spontaner, pulsirender Exophthalmus. Unterbindung. Heilung.

3. Linksseitiger traumatischer, pulsirender Exophthalmus; Unterbindung der Carotis communis. Heilung.

---

2) **Die gegenwärtigen Ansichten über den Ursprung des Glaskörpers,** von Cirincione in Genua.

December.

1) **Weitere Untersuchungen über Accommodation,** von Grossmann

Vgl. Bericht über die Jahresversammlung der Brit. med. Assoc. in Oxford.

---

2) **Stereoskopische Behandlung des Schielens,** von Fergus in Glasgow.

---

3) **Die gegenwärtigen Ansichten über den Ursprung des Glaskörpers,** von Cirincione in Genua.
Fortsetzung aus dem vorigen Heft.

1905. Januar.

1) **Keratitis profunda,** von Spicer.
Vgl. British med. Associat. Oxford 1904.

2) **Die gegenwärtigen Ansichten über den Ursprung des Glaskörpers,** von Cirincione in Genua. Uebersetzung.

Februar.

1) **Ueber die Durchleuchtbarkeit der Sklera,** von Swanzy in Dublin.
Beschreibung des von Leber im Jahre 1902 angegebenen Instrumentes, seiner Anwendungsweise und zweier Fälle, wo es die Diagnose einer intraocularen Geschwulst bestätigte.

2) **Methyl-Alkohol-Amblyopie,** von Stirling in Montreal.
Kurze Mittheilung eines Falles.

März.

1) **Retinitis punctata albescens,** von Pascheff in Sofia.
Mittheilung eines typischen Falles, der einen 14jährigen Knaben mit Lues hereditaria betrifft. Durch Schmierkur Besserung der Nachtblindheit, des Gesichtsfeldes und auch Verkleinerung und Verminderung der weissen Herdchen.

2) **Ein neues Iridotomie-Instrument,** von Parkiff in Sofia.
Abbildung.

3) **Eine Operation zur Beseitigung des Entropium senile,** von McMillan in Glasgow.
Nach Spaltung des äusseren Lidwinkels und Verlängerung des Schnittes nach aussen wird ein mit der Spitze nach unten gerichtetes dreieckiges Stück Haut ausgeschnitten und durch die bei der Vernähung des Defectes eintretende Auswärtsziehung der Haut das Lid und die Wimpern richtig gestellt.

April.

Grosshirn-Geschwulst mit Halbblindheit, von Wharton in Cambridge.
Betrifft ein 23jähriges Mädchen, das die typischen Allgemein-Erscheinungen der Hirndrucksteigerung und sonst nur noch eine unvollständige linksseitige Halbblindheit darbot. Bei der Section fand sich eine die vorderen $^2/_3$ der unteren beiden Temporal-Windungen und die entsprechende Partie der Occipito-Temporal-Windung einnehmende, tief ins Mark hineinreichende Geschwulst, die sich als Gliom erwies. Loeser.

VI. Ophthalmology. 1904. October.

1) **Die Folgen von Augen-Anomalien,** von Schoen in Dresden.
Auszug aus dem Buche des Verf.'s „Functionskrankheiten des Auges". Wiesbaden 1900.

2) **Die pathologischen Resultate der Rechtsäugigkeit und Linksäugigkeit**, von Gould in Philadelphia.
Vgl. Americ. Ophth. Soc. Juli 1904.

3) **Hysterische Asthenopie**, von Fish in New Orleans.
Mittheilung von 6 Krankengeschichten.

4) **Zucker-Salz-Einspritzungen unter die Bindehaut**, von Webster Fox in Philadelphia.
Verf. fand die Einspritzungen besonders wirksam bei Glaskörper-Trübungen, interstitieller Keratitis und Hornhauttrübungen. Sein Recept ist: Sodii sacharali qu. V (od. X od. XV) Aq. dest. ʒ 1.

5) **Tarsoraphie**, von Hale in Chicago.
Vgl. Klin. Monatsbl. f. Augenheilk. Juni 1904.

6) **Akute Dacryoadenitis**, von Snell in Rochester.
Bericht über 2 (ganz typische) Fälle.

7) **Die Beziehungen zwischen Erkrankungen des Auges und der Zähne**, von Reber in Philadelphia. (Sammelreferat.)

1905. Januar.

1) **Congenitale Wort-Blindheit**, von Bruner in Cleveland.
Bericht über einen Fall, der einen 9jährigen Knaben betrifft und Zusammenstellung der 14 in der Literatur bekannten Fälle.

2) **Binoculares Einfachsehen und die Hypothese des „dominirenden" Auges**, von Friedenberg in New York.
Kritik der von Gould (vgl. Ophthalmology Oct. 1904) aufgestellten Theorie.

3) **Fälle von Netzhaut-Ablösung**, von Greenwood in Boston.
2 in myopischen Augen, 3 bei Aderhauttumoren, 1 bei Schwangerschaftsnephritis, 1 Fall sogen. idiopathischer Ablösung.

4) **Bericht über vergleichende Untersuchungen der im Eisenbahnsignaldienst gebrauchten farbigen Gläser**, von Black in Milwaukee.
Photometrische und spectrophotometrische Untersuchungen. Feststellung der Entfernungen, in denen die Farbe der verschiedenartigen Signallichter verschwindet. Zahlreiche Tabellen, Figuren und Curven.

5) **Verbesserte Wollproben zur Entdeckung des subnormalen Farbensinns. „Farbenblindheit"**, von Oliver in Philadelphia.
Modification der im Jahre 1893 vom Verf. angegebenen Combination von Wollproben.

6) **Die medico-legalen Beziehungen zwischen Augenverletzungen und Pensions- und Versicherungs-Raten und ein wissenschaftlicher Plan zur Abschätzung des Verlustes der Erwerbsfähigkeit**, von Würdemann in Milwaukee.
Vgl. den Bericht über den X. internat. Ophthalm.-Congress in Luzern.

April.

1) **Epitheliom des Lides. Entfernung durch Operation und X-Strahlenbehandlung,** von Snyder in Toledo.

---

2) **Ueber die Peritomie bei diffuser „Corneitis" und andren Hornhautaffectionen,** von Snell in Sheffield.

Die Operation hat sich dem Verf. in über 200 Fällen bewährt, indem insbesondere der Krankheitsverlauf abgekürzt und eine schnellere und vollständigere Aufhellung der Hornhaut erreicht wird als ohne Operation.

---

3) **Sarcom der Orbita. Bericht über 4 Fälle,** von Belt in Washington.

Im 1. Falle ging die Neubildung vom Unterlid aus, im 2. — einem Osteosarcom — handelte es sich um eine Metastase, der 3. nahm im Augapfel, der 4. in der Orbita seinen Ursprung.

---

4) **Elephantiasis des Oberlids,** von Harlan und Johnston in Baltimore.

Betrifft ein 14jähriges Mädchen. Guter Erfolg durch Operation.

---

5) **Die Frage der Iridectomie beim Glaucoma simplex,** von Cheney in Boston.

Bei der meistens sehr langsamen Progression des Leidens, das aber schliesslich doch zur vollkommenen Erblindung führt, hält Verf. das Lebensalter des betr. Patienten für einen sehr wichtigen Factor zur Entscheidung der Frage, ob eine Iridectomie empfehlenswerth ist oder nicht.

---

6) **Intraoculäre Tuberculose. Bericht über 2 Fälle,** von Posey in Philadelphia.

Im 1. Falle Tuberculose der Iris.

Im 2. Falle Tuberculose der Aderhaut. In beiden Fällen Enucleation. Bericht über die mikroskopische Untersuchung.

---

7) **Bemerkungen über Molluscum contagiosum,** von Oppenheimer in Berlin.

Verf. meint, dass Molluscum contagiosum, ähnlich wie Trachom und andre Krankheiten, in manchen Gegenden häufig, in andren selten oder gar nicht vorkämen. Mittheilung eines Falles.

---

8) **Die Behandlung der eitrigen Infection des Augapfels,** von Ramsay in Glasgow.

Loeser.

VII. The American Journal of Ophthalmology. 1905. Januar.

1) **I. Vorkommen des Bacillus pneumoniae in einem Fall von Conjunctivitis; II. des Bacillus pyocyaneus in einem Fall von Conjunctivitis; III. (Blank, Cartridge) Schussverletzung des Auges, Panophthalmie. (Bacillus subtilis?),** von G. Derby.

---

2) **Complicationen nach Star-Extraction bei Glaucom,** von Goux in Detroit.

Es handelt sich um einen Fall, wo gleich nach Anlegung des Hornhaut-

schnittes in Folge des stark gesteigerten intraocularen Druckes Linse und ein grosser Theil des Glaskörpers ausgepresst wurde.

3) **Bemerkungen über die Nothwendigkeit einer sorgfältigen A- und Antisepsis vor, während und nach den bulbuseröffnenden Operationen,** von Fryer in Cansas City.

Februar.

1) **Eine neue Serie von Signalzeichen zur Prüfung des Sehvermögens bei Eisenbahn-Angestellten,** von Black in Milwaukee.

2) **Bemerkung über die Anwendung des Dionin,** von Hood in Indianapolis.

3) **Einige bemerkenswerthe Fälle von Amblyopie,** von Moore in Hantington.

Es handelt sich um 3 Fälle von hysterischer Amblyopie (Anaesthesia retinae).

4) **Kaffee-Amblyopie,** von Bulson in Fort Wayne.

Bericht über 2 Fälle. Im ersten konnte objectiv nur eine starke concentrische Einengung des Gesichtsfeldes für alle Farben, im zweiten daneben noch eine temporale Abblassung nachgewiesen werden. Skotome fehlten in beiden Fällen. Heilung durch Abstinenz, Strychnin und Pilocarpin. Nach einem Recidiv im 2. Falle konnte ein kleines centrales Skotom nachgewiesen werden. Verf. meint selbst, dass das vielleicht auch schon früher und auch im ersten Falle bei sorgfältigerer Untersuchung möglich gewesen sein dürfte. Verf. konnte an sich selbst nach sehr reichlichem, für 2 Wochen fortgesetzten Kaffeegenuss, gleichfalls Einengung des Gesichtsfeldes beobachten.

März.

1) **Die Anwendung reiner Salpetersäure bei der Behandlung von Augenleiden,** von Bullard in Pawnee City.

Verf. empfiehlt auf Grund seiner 20jährigen Erfahrungen bei der Behandlung von Hornhautgeschwüren, auch gelegentlich für die Nachbehandlung von Pterygien, an Stelle der Galvanokaustik die Anwendung der Salpetersäure.

2) **Weitere Erfahrungen in der Behandlung des Keratoconus,** von Bradfield in La Crosse.

Bericht über 4 Fälle. Nichts Neues.

3) **Das wirkliche Princip bei der Construction von Sehproben,** von Randall in Philadelphia.

4) **Einige Bemerkungen über die Technik der Mules'schen Operation, die Behandlung der Thiers'schen Lappen und die Vorlagerung der Mm. recti,** von Weeks in New York.

ad 1. betrifft ein modificirte Nahtanlegung, durch die die Sklera (nach Einlegung der Glas-, Gold- oder Silberkugel) fester und dauerhafter vereinigt wird.

ad 2. Kunstgriff, um die Faltenbildung und das Zusammenrollen der zu transplantirenden Hautlappen zu vermeiden.

ad 3. Verfahren des Verf.'s bei der Vorlagerung der Musculi recti, das an der Hand einer Abbildung erläutert wird.

---

5) **Hautverfärbung durch Argyrol,** von Post in St. Louis.

Im Anschluss an eine Argyrol-Injection in eine frisch operirte Chalazionwunde war eine schwarzbraune Verfärbung des ganzen Oberlides aufgetreten. Besserung und vollkommene Heilung durch Jodkali Injektionen in die wiedergeöffnete Wunde. Auch innerliche Jod-Verabreichung.

---

6) **Neue Klammern zur Fixation des Lides bei Tarsus-Operationen,** von Ewing in St. Louis.

VIII. The Ophthalmic Record. 1904. October.

1) **Netzhautblutung als erste Manifestation in einem Falle von Diabetes mellitus,** von Nagel in San Francisco.

---

2) **Ein Fall von Fremdkörper in der Orbita mit Eindringen in die Schädelhöhle,** von Morrow in Canton (Ohio).

Bei der Explosion eines Flintenlaufs war ein 43 mm langes Stück in die Orbita eingedrungen, hatte die obere und innere Orbitalwand fracturirt und war mit dem einen Ende in die mittlere Schädelgrube eingedrungen. Heilung nach Enucleation des vollkommen desorganisirten Bulbus und sorgfältiger Drainage.

---

3) **Glaucom oder primäre Opticus-Atrophie?** von White in Richmond.

In einem zweifelhaften Fall, wo nur das eine Auge betroffen war, das $S = {}^{20}/_{50}$ und eine Gesichtsfeld-Einschränkung oben und innen zeigte, hat Verf. unter Strychnin- und Phosphor-Behandlung Sehschärfe auf ${}^{20}/_{20}$ und das Gesichtsfeld sich erweitern sehen. Trotzdem hat er später eine Iridectomie gemacht (wie mir scheint, ohne jeden Grund. Ref.) mit dem Effect, dass die Besserung wieder verschwand und der ursprüngliche Zustand wieder eintrat.

---

4) **Eine neue Thränensack-Spritze,** von Kirkendall in Ithaka.

---

5) **Ectropion, durch Excision des Tarsus gebessert. Bericht über einen Fall,** von Thos. Faith in Chicago.

Es handelte sich um ein Narben-Ectropion nach einer Risswunde des oberen Lides. Nach mehrfachen erfolglosen Operations-Versuchen (Adams) wurde durch Excision des Tarsus, von dem nur ein schmaler Streifen längs des Lidrandes stehen blieb, ein gutes Resultat erzielt.

---

6) **Ein paar Worte über die „Tecking"-Operation (Verkürzung) der geraden Augenmuskeln,** von Valk in New York.

November.

1) **Europäische Augenkliniken,** von Brawley in Chicago.

---

2) **Carbolsäure- und Ammoniak-Verbrennungen des Auges,** von Edw. Stieren in Pittsburg.

Es werden 3 Fälle der ersten, 4 der zweiten Categorie mitgetheilt, die deutlich beweisen, wie viel schlechter die Prognose bei Ammoniak-Verätzungen ist — auch bei Anfangs nicht sehr bedrohlichen Erscheinungen — als bei Carbol-Verbrennungen, die gewöhnlich einen günstigen Ausgang nehmen.

---

3) **Drei Fälle von Frühjahrs-Katarrh,** von Nils Remmen in Chicago.

Kurze Mittheilung dreier Fälle ohne besonderes Interesse.

December.

1) **Gliom des Pons mit Augen-Symptomen und Sections-Bericht bei einem 7jährigen Kind,** von Wood in Chicago.

Neben den Allgemein-Symptomen des Tumor cerebri wurde an den Augen festgestellt: Lähmung beider rechten und des linken äusseren Rectus, Mydriasis bei erhaltener Reaction auf Licht und Convergenz. Stauungspapille. Die übrige Symptomatologie fehlt, es scheint aber eine Localdiagnose intra vitam nicht gestellt worden zu sein, die nach dem Sectionsbefund sehr wohl möglich schien.

---

2) **Tuberculose der Aderhaut; Perforation der Sklera; Ausbreitung nach hinten mit Betheiligung des N. opticus. Histologische und bakteriologische Untersuchung,** von Schweinitz und Shumway in Philadelphia.

Es handelte sich um einen Conglomerat-Tuberkel der Aderhaut bei einem 4jähr., an allgemeiner Tuberculose gestorbenen Kinde. Die Diagnose wurde sowohl durch die mikroskopische Untersuchung, wie durch Impfversuche auf ein Kaninchen-Auge bestätigt.

---

3) **Ein Fall von Kopf-Tetanus nach einer Contusions-Wunde des äusseren Canthus,** von Ramsay in Glasgow.

Im Anschluss an eine — durch einen Stockschlag hervorgerufene — eiternde Wunde am äusseren Augenwinkel entwickelte sich zunächst ein deutlicher Trismus, zu dem später Krämpfe in der Hals-, Kehlkopf- und Schlund-Musculatur hinzutraten. Alles nur auf der einen, der Wunde entsprechenden Seite. Es bestand ferner eine Steigerung der Sehnenphänomene. Im eitrigen Secret wurden Tetanus-Bacillen nachgewiesen. Heilung durch Antitetanus-Serum. (Im Ganzen 150 ccm bei 7maliger Anwendung.) (Die strenge Localisation der Krampf-Erscheinungen lässt die Diagnose wohl als etwas zweifelhaft erscheinen. D. Ref.)

---

4) **Die combinirte Behandlung bei Augen-Erkrankungen, besonders denen des Uvealtractus,** von Burnham in Toronto.

Verf. erläutert die Wirksamkeit seiner (? Ref.) Methode — d. i. die Combination von Jod und Quecksilber innerlich mit subcutaner Anwendung von Pilocarpin — durch die Mittheilung einer Reihe entsprechender Krankheitsfälle (sympathische Ophthalmie, rheumatische, syphilitische Uveïtis, albuminurische Neuroretinitis u. s. w.).

---

5) **Bericht über einen Fall von Glaucom mit Operation und einem unbeabsichtigten Resultat,** von M'Allister in Ridgway.

Es war ein brückenförmiger Streifen des Pupillargebiets der Iris stehen geblieben, was in Folge starker Blutung bei der Operation erst nach einigen Tagen festgestellt wurde. Verf. glaubt dieses durch einen Zufall erlangte Resultat als eine Verbesserung der Methode für die Glaucom-Iridectomie empfehlen zu dürfen. Loeser.

1905. Januar.

1) **Augenverletzung durch Partikelchen eines Copier-Stiftes, die in den Conjunctivalsack gelangten. Bericht über 2 Fälle,** von Morrison in Louisville.

Ausser starker Schwellung der Lider und Conjunctivae mit Thränen und Lichtscheu eine tiefblaue Verfärbung, die neben Lidhaut und Conjunctiva auch das Hornhautepithel betraf, Sehschärfe gleich Fingerzählen. Im weiteren Verlauf kam es in dem einen Falle zu einem Hornhautgeschwür und Narbenpterygium.

---

2) **Eine kurze Bemerkung über die relative Virulenz der verschieden gefärbten Kolonien chromogener Bakterien,** von Oliver in Philadelphia.

---

3) **Augeninstrumente. 3 neue Modelle,** von Beard in Chicago.
1) Ein Scalpell. 2) Ein Blepharostat. 3) Eine Lidpincette.

---

4) **Operative Behandlung der Myopie,** von Donovan in Butte.
Kurze Mittheilung eines operirten Falles.

---

5) **Drei Fälle von Parinaud's Conjunctivitis,** von Ellet in Memphis.

---

6) **Exophthalmus und Sphenoidal-Abscess,** von Würdemann in Milwaukee.
Kurzer Bericht über einen Fall.

Februar.

1) **Ein Fall von bilateraler hysterischer Amaurose,** von Pfingst in Louisville.

---

2) **Bericht über einen Fall von Papillom der Caruncula lacrymalis,** von Veasey in Philadelphia.

---

3) **Penetrirende Schussverletzungen des Augapfels,** von Brox in Evansville.
Bericht über 3 Fälle.

---

4) **Bericht über einen Fall von Leucosarcom der Aderhaut mit secundärer Betheiligung des Ciliarkörpers,** von Veasey in Philadelphia.

Die Hauptmasse des Tumors bestand aus Spindelzellen, während der vorderste Abschnitt den Charakter eines Endothelioms zeigte.

---

5) **Ophthalmia nodosa,** von Würdemann in Milwaukee.

Verf. berichtet über 2 Fälle, in denen die Entzündung zwar nicht durch Raupenhaare, sondern einmal durch einen Bienenstachel, das zweite Mal durch ein Grashüpferhaar hervorgerufen war, die aber doch in jene Kate-

gorie gehören. Die Entfernung der betreffenden Fremdkörper beseitigte schnell die ziemlich schweren Entzündungs-Erscheinungen.

März.

1) **Ueber die Beziehungen von Nasen-Erkrankungen zu Trübungen des Glaskörpers,** von Patterson in Colorado Springs.

Verf. hat in den letzten 2 Jahren die Nase in allen Fällen von Glaskörpertrübungen und die Augen der Fälle von chronischen Nasen-Affectionen untersucht. Unter diesen 25 Fällen zeigten 16 Glaskörpertrübungen, 2 zahlreiche Punkte auf der hinteren Linsenkapsel, 7 keine Abweichungen von der Norm. Verf. hält es für sehr wahrscheinlich, dass ein Zusammenhang zwischen den Glaskörper-Trübungen und der Erkrankung der mittleren Nasengänge besteht.

2) **Schussverletzung der Orbita. Posttraumatisches Delirium. Entfernung der Kugel mit Erhaltung des Bulbus,** von Posey in Philadelphia.

3) **Neue Modificationen einiger Operationen am Auge und seinen Adnexa,** von Thomson in New York.

Betreffen die Vorlagerung, Exstirpation des Thränensacks und die Mules'sche Operation.

4) **Fractur des Orbital-Bodens,** von Keiper in La Fayette.

Die Fractur — entstanden beim Fussballspiel durch das Gegenrennen eines Mitspielers gegen die rechte Wangengegend, ging durch die Austrittsstelle des II. Trigeminusastes und hatte vorübergehende Anästhesie im Gefolge.

5) **Die Schwanzschraube des Gewehres in der Ophthalmologie und Chirurgie,** von Gifford in Omaha.

Mittheilung eines eigenen Falles und Literatur-Uebersicht.

IX. The Ophthalmoscope. 1904. November.

1) **Neue Errungenschaften der augenärztlichen Therapie,** von A. Darier in Paris.

2) **Einige Hilfsmittel der Star-Extraction,** von Maddox in Bournemouth.

Fixation des Bindehautlappens. Fortdauernde Antisepsis nach der Extraction. Heisse und kalte Umschläge nach der Discission. Massage zur Unterstützung der localen Anästhesie. Verschiedenartige Bemerkungen.

3) **Ein Vorschlag zur schnellen Entfernung feiner nach innen wachsender Wimpern,** von Johnson in London.

Verf. empfiehlt, um das Entschlüpfen der feinen Härchen aus der Cilienpincette zu vermeiden, ein wenig Wachs oder Harz an die Arme der Pincette zu bringen und zu erhitzen.

December.

1) **Neue Errungenschaften der augenärztlichen Therapie,** von Darier in Paris.

2) **Alte und neue Heilmittel in der Ophthalmologie,** von Menzies in Rochdale.
Ist für Silber-Nitrat und gegen die Ersatz-Mittel.

---

3) **Dislocation des Augapfels bei einem Mops-Hund,** von Snell in Sheffield.
Die Reposition gelang leicht, nachdem die den nach vorn dislocirten Bulbus umklammernden Lider mit Schielhaken emporgehalten wurden.

1905. Januar.

1) **Neue Errungenschaften der augenärztlichen Therapie,** von Darier in Paris. (Fortsetzung.)

2) **Hydatid-Cyste in der vorderen Kammer,** von Evans in Sydney.
Entfernung der frei beweglichen Cyste durch Operation. (Soll ein unentwickelter Echinococcus gewesen sein, doch kann man daran zweifeln.)

---

3) **Die Vollcorrection der Myopie,** von Ernst Clarke in London.
Verf. spricht sich auf Grund seiner über 20 Jahre sich erstreckenden Erfahrungen für die Vollcorrection aus.

---

4) **Traumatische Keratitis bei Neugeborenen,** von Sydney Stephenson in London.
Bericht über zwei Fälle. (Zangen-Entbindung.)[1]

Februar.

1) **Einige praktische Bemerkungen über Magnet-Operationen,** von Hirschberg in Berlin.
Vgl. British med. Assoc. Oxford, Juli 1904.

---

2) **Ueber die richtige Anwendung des Riesen-Magneten,** von Haab in Zürich.

---

3) **Der Elektro-Magnet in der Augenheilkunde,** von Snell in Sheffield.[2]

März.

1) **Die praktische Anwendung und der relative Werth der zur Untersuchung der Augenmuskeln gebrauchten Instrumente,** von Duane in New York.
Vgl. Sect. of Ophthalm. of the Coll. of Phys. of Philadelphia.

---

2) **Ueber einen verbesserten Apparat zur Photographie des Augenhintergrundes,** demonstrirt auf dem letzten Congress in Luzern von Prof. Dimmer, von Johnson in London.
Uebersetzung der Dimmer'schen Mittheilungen.

---

[1] Vgl. die erschöpfende Arbeit von Bruno Wolff (Beitr. z. Augenheilk., 1905).
[2] Auf diese drei Arbeiten werden wir noch zurückkommen.

3) **Neue Errungenschaften der augenärztlichen Therapie,** von Darier in Paris.

---

4) **Aethylchlorid bei Augen-Operationen. Bericht über einen Todesfall,** von Hird in Birmingham.

April.

1) **Retinitis albuminurica in einem Fall von Nephritis parenchymatosa bei einem Kind,** von Carpenter in London.

---

2) **Die neuritische Form der Retinitis albuminurica,** von Ballantyne in Glasgow.

Mai.

1) **Ueber 5 Fälle von familiärer Hornhaut-Degeneration,** von Doyne und Stephenson.

Fälle, die in die von Haab, Dimmer, Fehr (aus Hirschberg's Praxis) beschriebene Kategorie familiärer Hornhautdegeneration gehören.

---

2) **Einseitige Ptosis und Lidödem; Trombose des Sinus cavernosus im Verlaufe von Scharlach,** von Werner in Dublin. Loeser.

X. Recueil d'ophtalmologie. 1904. October—December. 1905. Januar.

1) **Das directe Sehen,** von Poullain.

---

2) **Ueber Cataracta saturnina,** von Grilli.

Mittheilung von 3 Fällen von Kernstar in relativ jugendlichem Alter. Alle drei Patienten hatten viel mit Bleifarben zu thun. Verf. ist der Ansicht, dass auch hier, wie er es für den Altersstar annimmt, eine Insufficienz der Nieren als Ursache anzunehmen ist Bei dieser werden im Blute grössere Mengen molecularer Bestandtheile zurückgehalten, wodurch das Blut und auch die Augenflüssigkeiten einen grösseren osmotischen Druck erhalten als der Norm entspricht. Hierdurch komme es zur Entwässerung der Linse und indirect zur Bildung von Cataract.

---

3) **Nachruf auf Prof. Tillaux,** von Beauvois.

---

4) **Der Thränensack,** von Tillaux.

---

5) **Die Behandlung der Infection nach der Star-Operation,** von Bourgeois.

Verf. empfiehlt auf Grund von eigenen guten Resultaten die subconjunctivalen Injectionen von Quecksilbercyanür.

---

6) **Klinische Mittheilung,** von Beauvois.

Ein Fall von Irisgumma, der durch Inunctionscur schnell geheilt wurde.

---

7) **Seltene Complication des Zoster ophthalmicus,** von Strzeminski.

Im Verlauf eines Herpes zoster zeigte die Hornhaut das Bild einer parenchymatösen Entzündung bei völliger Anästhesie und Herabsetzung des

intraocularen Druckes. Bereits nach 2 Monaten waren die Verhältnisse wieder normal geworden.

8) **Congenitale Retinitis punctuata albescens,** von Galezowski (Jean). Das hervorstechendste Symptom war die congenitale Hemeralopie. Letztere zeigt bald den ophthalmoskopischen Befund einer Retinitis pigmentosa, bald den einer Retinitis albescens, oder erscheint unter dem Bilde einer Atrophia gyrata der Retina. Die Ursache dürfte in einer primären Schädigung der Gefässe der Choriocapillaris zu suchen sein.

9) **Bemerkungen über den intraocularen Cysticercus,** von Chaveq. Der Fall stammt aus Mexico. Der subretinale Cysticercus wurde durch einen Meridionalschnitt extrahirt und das Auge in gutem Zustande erhalten.

10) **Nebenwirkung des Adrenalins,** von Bouchart. Moll.

Bibliographie.

1) Die Skiaskopie-Theorie vom Standpunkte der geometrischen Optik, der Ophtalmoskopie und entoptischen Wahrnehmung (Entoptische Skiaskopie-Theorie), von Dr. Hugo Wolff. (Berlin 1905, C. S. Karger.) Die zu kurzem Referat nicht geeignete kleine Monographie ist vorwiegend polemischen Inhalts und gegen A. Gleichen gerichtet.

Bruns-Steglitz.

2) Weitere Bemerkungen zur Trachomfrage und zur Therapie chronischer Conjunctival-Erkrankungen, von Prof. A. Peters in Rostock. (Münchener med. Wochenschr. 1905. Nr. 1.) Es erscheint Verf. noch keineswegs bewiesen, dass ein einheitlicher Krankheits-Erreger das Trachom hervorruft, und deshalb muss eben der Begriff der Disposition zu Hilfe genommen werden, und zwar einer Disposition zur Entwicklung oder Vermehrung des adenoiden Gewebes in der Bindehaut. Auf Grund von Erfahrungen empfiehlt Verf. zur Bekämpfung aller derjenigen Formen von Bindehaut-Erkrankungen, welche eine Vermehrung des adenoiden Gewebes erkennen lassen, die von ihm angegebene Methode der Abschabung der Schleimhaut, verbunden mit der Anwendung der Knapp'schen Rollpincette.

3) Argentum citricum, Itrol Credé pro oculis bei Augenkrankheiten. Für praktische Aerzte, von Dr. F. R. v. Arlt in Wien. (Aerztliche Central-Zeitung. 1905. Nr. 3.) Bei richtiger Dosirung des Itrols, das wie photographisches Papier behandelt werden muss, kann Verf. dasselbe auf das beste empfehlen. Er wendet es an (stets nur in Pulverform) vor allem bei Conjunctivitis blennorrhoica neonatorum et adultorum, bei prophylaktischer Desinfection der Augen der Neugeborenen, bei Conj. follicul. acuta et chronica, bei Trachom, bei Conj. diphtherica und bei Hornhautgeschwüren.

4) Ueber den Heilungsprocess bei perforirenden Schnittwunden der Hornhaut, von Dr. A. Weinstein. (Archiv f. Augenheilkunde, Bd. 48, 1. Nach einem Referat in der Deutschen Med.-Zeitung 1905. Nr. 23.) Nach perforirenden Schnittwunden der Hornhaut findet die Regeneration der einzelnen Schichten nicht gleichzeitig statt. Zuerst regenerirt

sich das Epithel, dann die Substantia propria und zuletzt die Descemet'sche Haut, die sich vollständig wieder herstellt.

5) Ueber Transplantation der Cornea und andrer Gewebe, von Ribbert. (Medicinische Gesellschaft in Göttingen. 1. December 1904.) Die Hornhaut-Transplantation steht insofern in Uebereinstimmung mit derjenigen andrer Gewebe, als auch bei ihr die biologisch wichtigen Elemente, die Zellen, untergehen.

6) Ueber Abrasio corneae, von Dr. Franz Heilborn. (Wochenschrift für Therapie und Hygiene des Auges. 1905. Nr. 29.) Verf. fasst seine Ausführungen zum Schlusse in Folgendem zusammen: 1) Die Abrasio corneae zur Verbesserung der Sehschärfe ist indicirt bei allen den Fällen, wo die Trübung einen abgeschlossenen Process darstellt und in den oberen Lamellen der Hornhaut ihren Sitz hat. 2) Die Abrasio corneae mit nachfolgender Massage ist ein werthvolles Mittel gegen Recidive von Entzündungen in älteren Hornhautnarben.

7) Sind mit Tinte verunreinigte Verletzungen des Auges besonders gefährlich? von Dr. Haass. (Wochenschr. f. Therapie u. Hygiene des Auges. 1905. Nr. 18.) Die vom Verf. mitgetheilten beiden Fälle von Tinten-Verletzung sprechen für die Ungefährlichkeit der mit Tinte verunreinigten Wunden des Auges und lassen eine möglichst conservative Therapie als berechtigt erscheinen.

8) Subconjunctivale Ruptur der Sklera, von Dr. Brunetière. (l'Ophtalmologie provinciale. 1905. Nr. 12.) Im Anschluss an einen beobachteten Fall bespricht Verf. eingehend das Zustandekommen, die Prognose und die Therapie der subconjunctivalen Ruptur der Sklera.

9) Warnung vor dem uneingeschränkten Gebrauche von Adrenalin bei Glaucom, von Dr. A. Senn in Wyl. (Wochenschr. f. Therapie u. Hygiene des Auges. 1905. Nr. 17.) Verf. hat in 2 Fällen von Glaucom die verderbliche Wirkung des Adrenalins, welches sowohl rein als in Verbindung mit Eserin gegeben wurde, beobachtet und warnt davor, Combinationen von Adrenalin mit Mioticis zu verschreiben und den Patienten für längeren Gebrauch mitzugeben.

10) Ueber gonorrhoische, metastatische Iritis, von Johannes Lehmann. (Inaug.-Dissertat. Berlin, 1905.) Verf. veröffentlicht aus der Königl. Charité 10 Krankengeschichten, bei denen es sich um zweifelsfreie Fälle von Iritis gonorrhoica metastatica handelt.

11) Iritis blenorrhoica (à reduites), von Dr. Gendron. (l'Ophtalmologie provinciale. 1905. Nr. 1.) Die Gonokokken-Infection kann im Organismus fortbestehen, auch wenn jede Spur von Urethritis verschwunden ist, und kann so eine Iritis hervorrufen, ähnlich wie rheumatische und syphilitische Infectionen.

12) Ein Fall von Dacryoadenitis chronica. Behandlung mit Vibrations-Massage. Heilung, von Dr. J. Dreyfuss in Kaiserslautern. (Münchener med. Wochenschr. 1905. Nr. 2.) Verf. räth in Fällen von chronischer Schwellung der Thränendrüse, als auch in allen Fällen von indifferenten Hypertrophien und Tumoren, wo keine Gegenanzeige besteht, die Vibrationsmassage zu versuchen.

13) I. Bemerkungen zu der Arbeit „Ueber die Abhängigkeit der Pupillarreaction von Ort und Ausdehnung der gereizten Netzhautfläche", von Dr. Hugo Wolff. II. Erwiderung auf die

vorstehenden Bemerkungen, von Dr. G. Abelsdorff und H. Feilchenfeld. (Zeitschr. f. Psychol. u. Physiol. d. Sinnesorg. XXXVI.) Wolff meint zuerst eine Abnahme der Reflexempfindlichkeit der Netzhaut vom Centrum nach der Peripherie mit Hilfe des elektrischen Augenspiegels nachgewiesen zu haben. In der Erwiderung wird ihm vorgehalten, dass im Jahre 1876 Aubert, 1879 Fick schon eine um so stärkere Verengerung der Pupille beobachtet haben, je näher der Fovea centralis der Lichtreiz lag.

14) Ein Fall von halbseitiger Lähmung mit conjugirter Deviation des Kopfes und der Augen bei einer von Geburt an Blinden, von Dejerine und Roussy. (Revue neurologique. 1905. Nr. 3.) Verff. glauben weder an die Lehre der rein sensorischen Genese der conjugirten Deviation, noch an ein einheitliches Centrum für Kopf- und Augenbewegungen, weil auch Fälle von dissociirter Deviation bekannt sind.

15) Fall von angeborener totaler Farbenblindheit nebst Bemerkungen über die Function der Stäbchen und Zapfen, von J. Bjerrum. (Hospitalstidende. 1904. Nr. 47.)

16) Ueber die Pathogenese der Stauungspapille, von Dr. Alfred Sänger in Hamburg. (Neurolog. Centralbl. 1905. Nr. 3.) In der Arbeit, die schon anlässlich der Naturforscher-Versammlung zu Breslau referirt wurde, wird besonders hervorgehoben, dass das wesentliche Moment für das Zustandekommen der Stauungspapille in einer Steigerung des intracraniellen Druckes liegt.

17) Ein Fall von symmetrischer Sklerose der Occipitallappen, von Marchand. (Nouv. Icon. de la Salpêtr. 1903. Nr. 2. Nach einem Referat im Neurolog. Centralbl. 1905. Nr. 7.) Verf. schliesst sich auf Grund des beobachteten Falles Violet an, welcher sagt, dass die Verminderung der Sehschärfe, das Aufhören und Verschwinden jeglicher Licht- und Farben-Wahrnehmung nur verschiedene Grade des Verlaufes ein und derselben Läsion darstellen, also im vorliegenden Falle durch einen sich über mindestens 5 Jahre hindurch erstreckenden Verlauf.

18) Zur Frage über das Wesen der sogen. „Stauungspapille", von Albert Adamkiewicz in Wien. (Neurolog. Centralbl. 1905. Nr. 5.) Verf. hält an seiner Auffassung fest, dass die Erscheinungen der sogen. „Stauungspapille" in entzündlichen Processen im Sehnervenapparat und nicht in Stauungsvorgängen an demselben ihren Grund haben. Die Versuche des Verf.'s haben ergeben, dass künstliche Drucksteigerungen im Schädel bei Thieren niemals zu einer „Stauungspapille", sondern regelmässig nur zu Stauungen in den Venen der Chorioidea führen.

19) Opticusatrophie in Folge von Metrorrhagie, von Gallemaerts. (Policlin. 1904. Nr. 28. Nach einem Referat in der Deutschen med. Zeitung. 1905. Nr. 23.) Bei einer 43jährigen Frau trat 4 Tage nach einer starken Gebärmutter-Blutung auf beiden Augen in Folge von Oedem mit nachfolgender Atrophie des Sehnerven Herabsetzung der Sehschärfe, links bis zur einfachen Lichtempfindung auf. In 25 % der Fälle treten die Sehstörungen sofort ein, in 20 % erst nach Verlauf von 12 Stunden und in der Hälfte der Fälle nach 3—6, manchmal sogar nach 18—21 Tagen. Die Prognose ist immer ernst, besonders wenn die Amblyopie einige Wochen andauert.

20) Conjugirte Deviation des Kopfes und der Augen mit gleichseitiger Halbblindheit. Sensorischer Ursprung, von H. Dufour. (Revue neurologique. 1904. Nr. 7.)

21) Angioneurosen der Retina, von Privatdocent Dr. Braunstein in Charkow. (Wratschobn. Gazette. 1904. Nr. 43. Nach einem Referat in der Deutschen med. Zeitung. 1905. Nr. 23.) Verf. gelangt bei der Erörterung der Physiopathologie der Angioneurosen zu dem Schluss, dass an der Entstehung derselben auch das Gehirn, d. h. das vasomotorische Centrum derselben, sowie die peripherischen Vasomotoren des Auges (Sympathicus) theilnehmen. Diese Angioneurosen lenken die Aufmerksamkeit des Arztes auf diejenigen Organe, die der Ausgangspunkt derartiger Erkrankungen sind.

22) Ein Fall von Mitbewegung eines ptotischen Augenlides bei Kaubewegungen, von L. Pick. (Verein f. wissenschaftl. Heilkunde in Königsberg i. Pr. Sitzung v. 19. December 1904.)

23) Sehschärfe und Refractions-Bestimmungen vom praktischen Standpunkte des Truppenarztes, von Dr. Siegfried Beykovsky. (Wien, 1905.) Die Arbeit giebt in knapper, übersichtlicher Form Anleitung für die verschiedenen Untersuchungsmethoden und behandelt in einem besonderen Kapitel ausführlicher die für einen Militärarzt so wichtigen Simulationsproben.

24) Die klinisch wichtigsten Punkte der Perimetrie, mit besonderer Berücksichtigung der traumatischen Neurose, von Dr. L. Wolffberg in Breslau. (Archiv f. Augenheilk., Bd. 47, 4.) Die traumatische Neurose besteht in abnormer Ermüdbarkeit nicht der Netzhaut, sondern des neuropathischen Apparats einschliesslich seiner cerebralen Centren.

25) Die Verwendung blauer Gläser bei der Untersuchung mit künstlichem Licht nebst Beschreibung eines einfachen Apparates zur praktischen Prüfung des Farbensinnes, von Dr. Paul Erdmann, Assistent der Univers.-Augenklinik in Rostock. (Münchener med. Wochenschrift. 1905. Nr. 4.)

26) Schulärztliche Thätigkeit und Augen-Untersuchungen, von Dr. M. Radziejewski. (Zeitschrift f. ärztl. Fortbildung. 1905. Nr. 5.) Die dringende und so wichtige Frage über die Thätigkeit der Schulärzte und speciell der Schulaugenärzte wird in der vorliegenden Abhandlung vom Verf. behandelt, und die „Skizze betr. Schulaugenärzte", die der städtischen Schuldeputation zur Prüfung vorgelegt wurde, am Schlusse der Arbeit veröffentlicht. Fritz Mendel.

27) Auge und Epilepsie. Die Augen der Epileptischen in den Anstalten Hochweitzschen und Kleinwachau, von Prof. Dr. Schoen und Dr. M. Thorey. (Archiv f. Psychiatrie. Bd. 39, Heft 3.) Verff. fanden bei einem sehr grossen Prozentsatz von Epileptischen eine Reihe von meist un- oder untercorrigirten Refractions- und Gleichgewichtsstörungen, die auch bei Nichtepileptischen Kopfschmerzen, Schwindel u. s. w. verursachen müssen, während Erscheinungen, die Folge von Hirnleiden sein könnten, durchweg fehlten. Da die Möglichkeit eines Zusammenhanges zwischen diesen Fehlern und Epilepsie nicht ohne weiteres von der Hand zu weisen ist, so wird möglichst baldige und genaue Correction empfohlen, wodurch jedenfalls die dadurch bedingten nervösen Störungen fortfallen.

28) Zur Prophylaxe der Recidive bei Erosionen der Hornhaut, von Hugo Feilchenfeld in Berlin. (Deutsche med. Wochenschr. 1905. Nr. 11.) Verf. sieht den Grund des leichten Recidivirens nicht aseptisch durch Verletzung gesetzter Hornhaut-Erosionen in der primären durch den verletzenden Körper gesetzten Infection, da die secundäre (Bindehaut, Aussen-

welt) nach den Erfahrungen bei F. K.-Entfernungen sehr selten ist, ausgenommen Thränensackleiden. Deshalb ist als Therapie ausser der bekannten (Verband, Atropin u. s. w.) Kauterisiren (meist mit zurückbleibender Macula) oder Auskratzen unter Führung der Fluorescinfärbung zu empfehlen. Letzteres ist natürlich bei Thränensackleiden ausgeschlossen.

29) Weitere Bemerkungen über Behandlung des Trachoms mit Radium, von Geh. Med. Rath Prof. Dr. Hermann Cohn in Breslau. (Berl. klin. Wochenschr. 1905. Nr. 8.) Verf. brachte Trachom- und andere Follikel durch Behandlung mit 0,001 Radium tuto cito et jucunde zum Schwinden und fordert zu weiteren Versuchen auf, da das Verfahren völlig gefahrlos für das Auge ist.

30) Ueber die Beziehungen der während der Geburt entstehenden Retinalblutungen des Kindes zur Pathogenese des Glioma retinae, von Dr. Eugen Wehrli, Augenarzt in Frauenfeld. (Corr.-Blatt f. schweizer Aerzte 1905. Nr. 2.) Die Genese des Glioms lässt sich ableiten von persistirendem Embryonalgewebe, welches durch schädigende Einflüsse, am häufigsten traumatische Zerreissung und Blutung der Netzhaut bei der Geburt in Wucherung versetzt wird. Dafür spricht die Häufigkeit der Netzhautblutungen in der Geburt, die Häufigkeitscurve des Glioms mit dem Hinaufschnellen zum Maximum am Ende des 1. Jahres, das familiäre Auftreten, das beiderseitige Auftreten, das Auftreten im Auge derselben Seite in einer Familie. Bei drohendem familiärem Auftreten kann durch prophylaktische Maassregeln (künstliche Frühgeburt bei engem Becken u. s. w.) das Entstehen des Tumors hintangehalten werden.

31) Ueber die Wirkung des Alkohols auf die Veränderung der Pupillenreaction, von Dr. Heinrich Vogt. (Berl. klin. Wochenschr. 1905). Nr. 12.) Beim Gesunden bleibt die Pupillenreaction auch in der hochgradigsten akuten Alkoholvergiftung intact im Gegensatz zu den übrigen Reflexen, während chronische Alkoholiker dauernd Veränderungen von Weite und Reaction der Pupille aufweisen. Dagegen zeigt ein Theil von Menschen nach Alkohol mit angeborener oder erworbener Minderwerthigkeit des Centralnervensystems auch deutliche Veränderung der Pupillenreflexe. Diese Veränderungen laufen parallel mit Veränderungen der Psyche und sind deshalb als Maassstab zu benutzen. Sie sind der Ausdruck einer allgemeinen cerebralen Hemmung, die sowohl die Psyche, als auch die körperliche Sphäre betrifft. Verf. gab 40 ccm Arrak oder Rum in Wasser bei Idioten und Degenerirten und prüfte die Pupillenreaction. Zu $^1/_3$ der Fälle trat Veränderung der Reaction auf und zwar grösstentheils im Sinne einer trägeren Reaction. In einem Falle reagirten beide Pupillen ungleich auf Licht. Accommodationsreaction blieb unverändert. Nur der positive Ausfall hat Wert und zwar für die psychiatrische Diagnose.

32) Praktische Ergebnisse aus dem Gebiete der Augenheilkunde, Entstehung und Behandlung der Kurzsichtigkeit, von Dr. Helbron. (Berl. klin. Wochenschr. 1905. Nr. 12.) Naharbeit führt durch Wirkung der Abwärts- und Einwärtswender — nicht durch Contraction des Accommodationsmuskels — zu Drucksteigerung im hinteren Bulbusabschnitt, die bei dazukommender Veranlagung: Schwäche der Sklera, Fehlen der elastischen Fasern, zur Dehnung führt. Man unterscheidet zwischen Conusmyopie und Staphylommyopie. Erstere ist meist erworben, Schulmyopie, letztere meist angeboren und vielfach excessiv. Ausser der hygienischen Prophylaxe verlangt Verf. Vollcorrection für Ferne und Nähe. Untercorrection

führt für die Ferne zum Blinzeln, für die Nähe zur Concurrenz zwischen Convergenz- und Divergenzimpuls. Aus den angeführten Statistiken einer Reihe von Kliniken geht hervor, dass ein grösserer Prozentsatz der vollcorrigirten Myopieen stationär blieb, als der Unter- oder Nichtcorrigirten.

33) Zur Röntgenlocalisation ocularer Fremdkörper, von Dr. Holth, Augenarzt in Christiania. (Fortschritte auf dem Gebiete der Röntgenstrahlen. Bd. 8.) Verf. fixirt am oberen und unteren Hornhautrand je ein 2 mm grosses bleiernes Knöpfchen mit 2 Löchern durch Bindehautnaht, fixirt den Kopf durch Kinnstütze und Zubeissenlassen auf festgeschraubten Spatel, das Auge durch Fixiren eines Objects seitens des gesunden Auges. Eine occipito-frontale — Platte genau parallel der Frontalebene — und eine bitemporale Aufnahme — Platte parallel der Medianebene — ermöglichen genauste Localisation, zu deren Vereinfachung eine Bleikugel mit eingeritzter Hornhaut (= Bulbus) und ein Satz von Ringen dient, deren lichte Weite nach der jedesmal auf der Platte gefundenen Distanz von Fremdkörperschatten und Marke — nach Abzug von 10% auf Kosten der Vergrösserung — gewählt und auf die Bleikugel aufgelegt wird.

34) Zur Prüfung der Lichtreaction der Pupillen, von Dr. Otto Veraguth in Zürich. (Neurol. Centralblatt 1905. Nr. 8.) Verf. prüft mit einem elektrischen Taschenlämpchen, das er mit Sammellinse, Irisblende und für bes. Zwecke mit Trichteraufsatz versehen hat, wobei der Zeigefinger die Blende, der Mittelfinger den Contact besorgt. Unabhängigkeit von der Adaptation der Netzhaut durch variiren der Lichtmenge, Ausschalten thermischer, acustischer u. s. w. Reize, Möglichkeit, das ganze Gesicht zu betrachten, die Einfallsrichtung beliebig zu variiren und die Reaction mehreren zugleich zu demonstriren, sind die Vortheile des Instrumentes.

35) Ein Fall von sensorischer Ataxie der Augenmuskeln, von Dr. Hugo Feilchenfeld in Berlin. (Zeitschr. f. klin. Medizin. Bd. 56. Heft 3 u. 4.) Ein Tabiker konnte unter Fixiren eines Objectes alle Augenbewegungen prompt ausführen, forderte man ihn aber auf z. B. „nach rechts" zu sehen, so verfiel er in starken Convergenzkrampf. Die Störung liegt auf dem centripetalen Theil der Bahn. Da nach Ausschalten eines Fixationsobjectes die kinästhetische Empfindung bei dem Patienten nicht genügt, ihn über die Stellung seiner Augen zu orientiren, so verfallen sie in die gewohnteste coordinirte Bewegung, die Convergenz. Koerber.

36) Rechtsseitiger pulsirender Exophthalmus. Ligatur der rechten Carotis communis und der linken Carotis interna. Gelegentlicher Unfall. Heilung, von Oliver in Philadelphia. (New York. med. Journ. and Philad. med. Journ. 1904. April.) Der rechtsseitige pulsirende Exophthalmus, durch eine Schussverletzung entstanden, kam, nachdem sowohl die rechte Carotis communis wie die linke Carotis interna ohne dauernden Erfolg unterbunden waren, gelegentlich einer zufälligen Collision des Patienten — fast 2 Jahre nach der 2. Unterbindung — mit einem Spielkameraden spontan zur Heilung.

37) Kurzer Bericht über die Behandlung der Conjunctivitis gonorrhoica, von Oliver. (Therapeutic Review. 1904. Januar.)

Um Einsendung von Separatabdrücken wird gebeten (Berlin NW. 26 Schiffbauerdamm).

Verlag von Veit & Comp. in Leipzig. — Druck von Metzger & Wittig in Leipzig.

Centralblatt

für praktische

AUGENHEILKUNDE.

Herausgegeben von

Prof. Dr. J. Hirschberg, Geh. Med.-Rath, in Berlin.

Unter ständiger Mitwirkung der Herren Dr. Ancke in München, Dr. Berger in Paris, Prof. Dr. Birnbacher in Graz, Dr. Brailey in London, Dr. Bruns in Steglitz, Geh. Med.-Rath Prof. Dr. H. Cohn in Breslau, Doc. Dr. Cl. du Bois-Reymond in Berlin, Dr. Czellitzer in Berlin, Prof. Dr. E. Emmert in Bern, Prof. Dr. C. Gallenga in Parma, Dr. Ginsberg in Berlin, Prof. Dr. Goldzieher in Budapest, Dr. Gordon Norrie in Kopenhagen, Dr. Hamburger in Berlin, Prof. Dr. Horstmann in Berlin, Dr. Issigonis in Smyrna, Prof. H. Knapp in New York, Prof. Dr. Krückow in Moskau, Dr. Loeser in Berlin, Prof. Dr. Magnus in Breslau, Major F. P. Maynard, I. M. S. Calcutta, Dr. F. Mendel in Berlin, Dr. Moll in Berlin, Dr. Neuburger in Nürnberg, Dr. Pergens in Maeseyck, Prof. Dr. Peschel in Frankfurt a. M., Dr. Purtscher in Klagenfurt, Dr. M. Reich in Petersburg, Med.-Rath Dr. Scheer in Oldenburg, Prof. Dr. Schenkl in Prag, Prof. Dr. Schwarz in Leipzig, Dr. Spiro in Berlin, Dr. Stirl in Köln.

Monatlich ein Heft. Preis des Jahrganges 12 Mark. Zu beziehen durch alle Buchhandlungen des In- und Auslandes und die Postanstalten des Deutschen Reiches.

1905. Neunundzwanzigster Jahrgang. August.

Inhalt: **Original-Mittheilung.** Zur Pathogenese des Spasmus nutans. Von Dr. **A. Schapringer.**

Neue Bücher.

Gesellschaftsberichte. Ophthalmologische Gesellschaft in Wien.

Referate, Uebersetzungen, Auszüge. 1) Abriss der augenärztlichen Therapie von Scrini. — 2) Ueber die Beziehungen zwischen Augenleiden und Erkrankungen der weiblichen Geschlechtsorgane, von E. Berger und R. Loewy.

Journal-Uebersicht. I) A. v. Graefe's Archiv für Ophthalmologie. LX, 2. — II. Zehender's Klinische Monatsblätter für Augenheilkunde. 1905. Mai. — III. Archiv für Augenheilkunde. LI, 1905. Heft 3. — IV. Zeitschrift für Augenheilkunde. 1905. Bd. XII, Heft 5—6 u. Ergänzungsheft.

Bibliographie. Nr. 1—23.

Zur Pathogenese des Spasmus nutans.

Von Dr. **A. Schapringer.**

Seit Bekanntmachung von Caillé's[1] Versuch, bei Spasmus nutans durch Verdecken der Augen die Kopfbewegungen zu inhibiren, konnte es als ausgemacht angesehen werden, dass es sich bei diesem Symptomencomplex im Allgemeinen um eine abnorme Irradiation der Blickrichtungs-Intention dienenden Bewegungsimpulse handle, dass der Spasmus nutans eine optogene Wurzel habe. Erweitert wurde dann die Basis für

[1] Archives of Pediatrics, 1890.

diese Anschauung durch RAUDNITZ'[1] Bericht über eine verhältnissmässig beträchtliche Reihenfolge von Beobachtungen, wo, neben hier nicht weiter zu erörternden inneren Bedingungen (Rachitis), der fortgesetzte Aufenthalt in dunklen Wohnräumen die auffallendste und wichtigste äussere Bedingung zur Entstehung des Spasmus nutans bildete. Nach RAUDNITZ' Darstellung findet sich in dem dunkeln Wohnraum an irgend einer Stelle ein heller Fleck, welcher den Blick des Kindes anzieht. Das fortgesetzte Anstarren, oft genug in von vornherein unbequemer Lage, führt zur Ermüdung des dem Blickrichtungs-Impuls dienenden neuro-musculären Apparates, und als Folge dieser Ermüdung treten dann die Nick- oder Schüttelbewegungen des Kopfes und der Nystagmus auf.

Die Anschauung von RAUDNITZ, dass bei dazu disponirten Individuen in frühem Kindesalter der fortgesetzte Aufenthalt in dunklen Wohnräumen und das Anstarren eines hellen Fleckes das auslösende Moment beim Zustandekommen des Spasmus nutans darstellt, scheint mir über allen Zweifel festbegründet. Nur mit der Aufstellung der Ermüdung (durch ununterbrochenes Hinstarren) als postulirten Bindeglieds zwischen der Gelegenheitsursache, des Aufenthalts im dunkeln Wohnraum, und der Endwirkung, dem Auftreten des Spasmus nutans, kann ich mich nicht befreunden. Von den vielen Gründen, welche dagegen sprechen, dass die Ermüdung als irgendwie nennenswerther Factor hier in Betracht komme, will ich an dieser Stelle nur das auffallend häufige Vorkommen von einseitigem Nystagmus bei Spasmus nutans anführen. Mit der Ermüdungstheorie ist dieses Vorkommen im denkbar grellsten Widerspruch.

Ich will nun im Folgenden darzulegen versuchen, dass das Bindeglied ganz wo anders steckt, als in der Ermüdung. Durch meine Darlegung hoffe ich, die CAILLÉ-RAUDNITZ'schen empirischen Ausführungen gleichsam mit einem theoretischen Schlussstein zu versehen und ihnen damit eine endgültige Abrundung zu verleihen.

Vorerst sei daran erinnert, dass, wo immer bei Fällen von echtem Spasmus nutans der anatomische Bau des Augapfels von fachmännisch-ophthalmologischer Seite, also insbesondere auch mit Hilfe des Augen-Spiegels, untersucht wurde, ausnahmslos normale Verhältnisse constatirt wurden.

Wie verhalten sich nun die Reizbarkeitsverhältnisse der verschiedenen Bezirke einer normalen Netzhaut, wenn das Auge, längere Zeit im Dunkeln gehalten, seine Aufmerksamkeit auf einen hellen Fleck von nicht zu grosser Ausdehnung und von mässiger Lichtstärke richtet? Was lehrt uns darüber die Physiologie?

---

[1] R. W. RAUDNITZ, Zur Lehre vom Spasmus nutans. (Jahrb. f. Kinderheilkunde, 45. Bd., 1897.)

Hören wir W. Nagel[1]: „Je nachdem das Bild des schwachleuchtenden Fleckes auf foveale oder nichtfoveale Netzhaut-Theile fällt, nimmt seine Helligkeit ab oder zu; im ersteren Falle kann es sogar leicht völlig verschwinden. Aber auch im rein indirecten Sehen ändert sich die Helligkeit wesentlich, sobald man den Fleck genau beobachtet; im Dämmerungssehen ist die Ermüdbarkeit noch grösser als im Tagessehen, und eine schwache Lichtquelle, die man im indirecten Sehen mit ruhigem Blicke beobachtet, wird nach wenigen Secunden schon merklich dunkler. Die kleinste Blickschwankung lässt die Helligkeit wieder auf die alte Höhe gehen."

Soweit Nagel.

Die im Dunkeln gehaltenen Kinder, mit deren Erkrankung wir uns hier beschäftigen, werden also den hellen Fleck, der ihre Aufmerksamkeit erregt, genauer sehen, wenn sie sein Bild nicht auf die Fovea selbst, sondern auf einen angrenzenden Bezirk der Netzhaut fallen lassen, ihn, wie man sich ausdrückt, excentrisch fixiren. Auf die Fovea selbst geworfen, würde die Perception des Bildes jedenfalls eine geringerwerthige sein, unter Umständen würde sie ganz gleich Null werden. Soll aber die subjective Helligkeit des excentrisch aufgefangenen Bildes andauern, so muss mit der auffangenden Stelle ziemlich rasch gewechselt werden. Eine labile excentrische Fixation wird also unter den obwaltenden Umständen dem Zwecke des Deutlichsehens am Besten dienen; und wir müssen annehmen, dass diese labile excentrische Fixation, vom Kinde zuerst instinctiv und ad hoc ausgeführt, nach und nach durch unaufhörliche Wiederholung sich zur Zwangs-Association, zur sogenannten „Gewohnheit" ausbildet. Die Kopfbewegungen und der Nystagmus ergänzen sich gegenseitig für den Zweck der Labilität der Sehaxe und sind als klinisch gleichwerthig anzusehen.

Man gewinnt an Kürze des Ausdrucks, wenn man sagt, — was aber nur im symbolischen Sinne zu nehmen ist, — es habe sich im Gehirn ein Centrum für labile excentrische Fixation gebildet. Bringt man das Kind nach Wochen oder Monaten wieder ans Tageslicht, so ist die Situation ähnlich wie in Goethe's Zauberlehrling, und es dauert eine nicht unbeträchtlich lange Zeit, bis die bei Hell-Adaptation des Auges völlig zwecklosen Kopf- und Augenbewegungen sich wieder verlieren. Nach übereinstimmendem Bericht der verschiedensten Beobachter geht die Sache aber ausnahmslos in endgültige Genesung aus.

Das Auftreten von einseitigem Nystagmus bei Spasmus nutans ist nun folgendermaassen aufzufassen: Im frühesten Lebensalter geschieht es leicht, dass von den zwei physikalisch gleichwerthigen Netzhautbildern das eine

---

[1] W. Nagel, Ueber Charpentier's Entdeckung der N-Strahlung des lebenden Körpers. — Verhandlungen der Berliner Ophthalmologischen Gesellschaft. Sitzung vom 18. Februar 1904. (Centralbl. f. Augenheilk., 1905, Februar, S. 50.)

nicht zur Perception gelangt, von der Psyche gleichsam unterdrückt wird, wie dies u. A. die klinische Analyse des im Kindesalter auftretenden typischen Strabismus convergens concomitans klar erweist. Bei unseren Kindern nun, wo günstige innere und äussere Vorbedingungen zur Ausbildung des Spasmus nutans vorhanden sind, wird es häufig vorkommen, dass der centrale Auffassungsapparat, die Psyche, das Netzhautbild nur des einen Auges, z. B. des linken, seiner Aufmerksamkeit würdigt, das des rechten aber vernachlässigt. In Folge dessen werden die vom Centrum ausgehenden Impulse zur labilen excentrischen Fixation auch nur dem linken Auge zugehen. In dem betreffenden Lebensalter gilt das Gesetz von der gleichmässigen motorischen Innervation der beiden Augen noch nicht in seiner ganzen Strenge, und es wird sich ein einseitiger Nystagmus ausbilden können, entweder so, dass nur das linke Auge zittert oder dass dieses stärker zittert als das andere. Wo also bei Spasmus nutans einseitiger Nystagmus auftritt, da ist — so paradox es auch klingen mag, — das allein oder vorzugsweise zitternde Auge als das „fixirende" aufzufassen, als dasjenige, dessen Netzhautbild percipirt und psychisch verwerthet wird.

Eine Stütze dieser Auffassung finde ich in einer von Hermann Schwarz[1] an einem zehnmonatlichen Kinde mit einseitigem Nystagmus gemachten Beobachtung. Das linke war das hauptsächlich zitternde Auge, es oscillirte beständig und ziemlich ausgiebig; am rechten sah man auch Zuckungen auftreten, sie waren aber wenig ergiebig und durch grössere Zeit-Intervalle getrennt. Wurde dieses Kind aus dem Hintergrunde des Zimmers an das helle Fenster gebracht, so behielt es beide Augen ruhig offen, fuhr aber mit dem linken Händchen vor das Gesicht, um das Auge derselben Seite zu verdecken. Es wollte sich offenbar des zu starken Lichteindrucks erwehren. Das Oscilliren des Bulbus wirkte hier wie ein Multiplicator des Helligkeitsreizes, daher das Unbehagen des Kindes. Die Helligkeit war an und für sich nicht stark genug, um in einem ruhig stehenden Bulbus ein Gefühl des Unbehagens zu erwecken. Das Benehmen des Kindes bewies also, dass es mit der linken Retina percipirte. Ein binocularer Sehact war aber hier sicher ausgeschlossen, denn ein solcher wäre hier gleichbedeutend mit einer continuirlichen Perception in verschiedenem Sinne oscillirender Doppelbilder, die — es bestand nämlich auch noch ein Höhenunterschied der Hornhäute — auch noch in verschiedenem Niveau sich bewegten. Es wurde also nur ein Auge zur Perception verwendet und wie die Beobachtung des Verhaltens des Kindes am Fenster bewies, war das percipirende Auge (also das „fixirende") eben das stärker zitternde Auge.

Bei Spasmus nutans tritt gelegentlich neben dem Nystagmus, durch

[1] Wissensch. Zusammenkunft Deutscher Aerzte in New York vom 27. Mai 1904. (N. Y. Med. Monatsschr., October 1904, S. 451.)

Krampf eines geraden oder schiefen Bulbusmuskels ein transitorischer Strabismus ein. Am nächsten liegend ist es, diesen Muskelkrampf als eine, keiner weitern Regel unterworfene „Mitbewegung“ anzusehen. Ich kann aber nicht umhin, zu bemerken, dass dort, wo der binoculäre Sehact aufgehoben ist und seine Wiederherstellung zur Zeit etwa auch nicht wünschenswerth wäre, eine strabotische Ablenkung einen gewissen Zweck erfüllen kann, indem bei dieser Stellung des Augapfels eine etwa aufkeimende Tendenz zur Wiederherstellung des binoculären Sehacts leichter unterdrückt werden kann.

Von mehreren Beobachtern wird angegeben, dass beim Festhalten des Kopfes der Nystagmus an Intensität zunimmt. Um dies zu erklären, kann man annehmen, dass das vorhin genannte Centrum für labile excentrische Fixation zwei Untercentren hat, eines für die Kopf- und das andere für die Augenschwingungen, welche beide zusammen ein gewisses Maass von Winkelbewegung der Sehaxe auszulösen haben. Kann das eine Untercentrum aus irgend welchem Grunde seine Quote nicht liefern, so tritt das andere durch erhöhte Thätigkeit vicariirend ein. Wer diese Erklärung als zu phantastisch ablehnt, den möchte ich hiermit aufgefordert haben, eine andere Erklärung, etwa auf Grund der Annahme der Ermüdung des Blickrichtapparates aufzustellen.

Für den aufmerksamen Leser wohl überflüssig, möchte ich am Schlusse dieser Skizze doch nicht unterlassen, zu betonen, dass wo in den voranstehenden Zeilen von Nystagmus die Rede war, es sich immer nur um den den Spasmus nutans begleitenden Nystagmus handelte, nicht um den Nystagmus im Allgemeinen.

Unser Büchertisch.

Neue Bücher.

*1. u. 2. Graefe-Saemisch, A) 92. bis 96. Lieferung: Pathologie und Therapie des Linsensystems, von C. Hess, Prof. in Würzburg.

B) 97. bis 99. Lieferung: Geschichte der Augenheilkunde bei den Arabern, von J. Hirschberg, Prof. in Berlin.

3. Geschichte der Augenheilkunde, von C. Horstmann in Berlin. (Sonder-Abdruck aus dem Handbuch der Geschichte d. Med., herausg. von M. Neuburger und J. Pagel). „Die meisten Daten vorstehender Arbeit“, sagt Verf., „sind dem vorzüglichen Werke von A. Hirsch (Leipzig 1877) entnommen.“ Von Interesse sind die Lebensbeschreibungen etlicher Fachgenossen aus der zweiten Hälfte des verflossenen Jahrhunderts.

4. Bilder für stereoskopische Uebungen zum Gebrauch für Schielende, von Dr. med. C. Dahlfeld, Augenarzt in Riga. 28 Tafeln. 5. Auflage. Stuttgart. Verlag von Ferdinand Enke, 1905. Dass das Schielen der Kinder durch Einübung des Gradsehens behandelt werden müsse, wussten

schon die Alten, die Griechen wie die Araber. „Diese Behandlung durch Kunstgriffe ist nicht leicht zu nehmen; man hat auch Erfolge damit," — so heisst es bei Ṭabarī (2. Hälfte des X. Jahrh. u. Z.) in den hippokratischen Behandlungen, IV c. 28. Aber erst das Stereoskop hat sich uns als passendes Werkzeug für diese Behandlung bewährt. Von allen Tafeln, die zu stereoskopischen Uebungen hergestellt worden sind, gehören die von Dahlfeld mit zu den brauchbarsten, durch Genauigkeit der Ausführung und Reichhaltigkeit des Stoffs. Das weiss Jeder, der verschiedene versucht hat.

5. Tafeln zur Untersuchung des Gesichtsfeld-Centrums vermittelst des Stereoskops, von Ernst Haitz, Augenarzt in Mainz. Wiesbaden, J. F. Bergmann, 1905.

Das zweite Auge, welches natürlich genügende Sehschärfe haben muss, wird zum Fixiren benutzt; mit kleinen Marken wird das Skotom (im Bereich von 0—10°) genau festgestellt. Der Apparat ist recht nützlich. Dass aber die bisherigen Resultate „äusserst mangelhaft" gewesen, und dass man „bei progressiver Natur des Leidens verschiedene, zeitlich nur wenig auseinander liegende Aufnahmen mit Sicherheit nicht vergleichen konnte", vermag ich auf Grund meiner recht zahlreichen Erfahrungen nicht zu bestätigen.

6. Encyklopädie der Augenheilkunde, herausg. von Prof. Dr. O. Schwarz in Leipzig. Leipzig, F. C. W. Vogel. 12. Lieferung. Von Limbus bis Nachstar-Operation.

*7. Contribution à l'étude des lésions oculaires dans les malformations craniennes specialement dans l'oxycephalie, par André Patry, Docteur en médecine. Avec sept figures et huit planches. Paris, G. Jacques, 1905 (133 S.).

8. The ophthalmic Year-Book f. 1905, by Edward Jackson, A. M., M. D., and George de Schweinitz, A. M., M. D., of Philadelphia, Pa. Denver, 1905. (319 S.)

Dieses Werk müssen wir mit Freuden begrüssen. Es ist das einzige, das in englischer Sprache erscheint und wird hoffentlich die Literatur-Unkenntniss, die wir in manchen englischen Veröffentlichungen beklagen, allmählich aus der Welt schaffen. Aber auch für uns, die wir des Nagel-v. Michel'schen Jahresberichts uns erfreuen, ist das Jahrbuch werthvoll: es ist vollständig, geordnet, gerecht.

9) Leitfaden zum Augenspiegelkurs, von Dr. Fritz Salzer, Privatdocent an der Universität München. München 1905, J. F. Lehmann's Verlag. (107 S.) Verf. hat sich bemüht, diejenigen Thatsachen möglichst knapp zusammenzustellen, deren Kenntniss dem Studirenden zur richtigen Ausnützung des Augenspiegels nöthig ist. „Mathematische Formeln bedeuten nur für den, der damit zu arbeiten gewohnt ist, eine Erleichterung." Aber hier gilt das alte Wort des Eukleides.[1]

*10. Tumors of the cerebellum, by Charles K. Mills, Charles H. Frazier, George de Schweinitz, T. H. Weisenburg, Edward Lodholz. Reprinted from the New York med. Journ. and Philadelphia med. Journ. Febr. 11 u. 18, 1902. New York 1905. (179 S.)

Auf diese interessante Zusammenstellung werden wir noch zurückkommen.

---

[1] *Μὴ εἶναι βασιλικὴν ἀτραπὸν ἐπὶ γεωμετρίαν.* Es giebt keine Heerstrasse zur Geometrie.

*11. Das Schularztwesen in Deutschland. Bericht über die Ergebnisse einer Umfrage bei den grösseren Städten des deutschen Reiches, von Hofrath Dr. med. Paul Schubert in Nürnberg. Hamburg und Leipzig, Leopold Voss, 1905. (168 S) — Sein Schwanenlied!

12. Verhandlungen der Berliner ophthalmologischen Gesellschaft in den Jahren 1893—1904. Herausgegeben von dem Vorstand der Gesellschaft. Mit zahlreichen Figuren. Leipzig, Verlag von Veit & Comp., 1905.

Diese Verhandlungen sind im Centralbl. f. Augenheilk. erschienen. Die Zusammenstellung ist von Interesse. Einige nachträgliche Zusätze sind hinzugefügt.

13. Die arabischen Augenärzte, nach den Quellen bearbeitet von J. Hirschberg, J. Lippert und E. Mittwoch. Zweiter Theil. ʿAmmār, Ḫalīfa, Ṣalāḥ ad-dīn, aus arabischen Handschriften, übersetzt und erläutert von J. Hirschberg, J. Lippert und E. Mittwoch. Leipzig, Veit & Comp., 1905. (262 S., Schluss des Werks.)

*14. Ophthalmic Neuro-Myology, by C. G. Savage, M. D., Nashville Te., Prof. of Ophth. in Vanderbilt Un., 1905, 221 S.

Auf dieses bemerkenswerthe Buch werden wir noch zurückkommen.

Gesellschaftsberichte.

Ophthalmologische Gesellschaft in Wien. Bericht von Prof. Elschnig.

Sitzung vom 5. April 1905.

1) Topolansky stellt einen Fall von angeblich vorher totalem Symblepharon des rechten Auges nach Kalkverätzung vor, den er nach Operation gleichartiger Verhältnisse am linken Auge am 10. November 1903 in der ophthalmologischen Gesellschaft gezeigt hatte. (Siehe Bericht dieses Centralblattes März 1904.) Das Symblepharon war durch L. Müller am rechten Auge gelöst und vom Vortr. eine Prothese (Stens Composition) eingelegt worden. Oberer Bindehaut-Sack wie vor der Operation, frei, unterer an der inneren Extremität zum kleinen Theil hergestellt.

Meller hat einige Patienten nach der Topolansky'schen Methode operiert, niemals weder bei vorhandenem Bulbus noch nach Enucleation irgend einen Dauererfolg erzielt.

Tertsch führt an, dass er durch die Topolansky'sche Prothese bei frischen Kalkverätzungen gute Resultate erzielt habe.

2) Tertsch demonstrirt eine Patientin aus der Klinik Fuchs', welche wegen schwerer tuberculöser Iridocyclitis des rechten Auges mit Knötchenbildung zuerst auf andre Weise vergeblich behandelt worden war, dann mit kleinen Tuberkulin-Injectionen vollständig zur Heilung gekommen.

Hanke hat gleichfalls an der Klinik Fuchs' zwei Fälle von Iristuberculose unter Tuberkulin-Injectionen heilen gesehen.

Klein kann sich der Meinung nicht verschliessen, dass man vielleicht wegen des „post hoc ergo propter hoc" den Tuberkulin-Injectionen in diesen Fällen Heilkraft beimesse.

3) Meissner demonstrirt aus der Poliklinik von Prof. Klein eine 37jähr. Patientin, bei welcher es in Folge von Nebenhöhlen-Erkrankung zu schweren

Sehstörungen (Neuritis retrobulbaris) kam, welche auf Behandlung des Grundleidens schliesslich vollständig zurückging.

Ueber eine Bemerkung in der Demonstration, dass zuerst nur bei stark nach rechts gewendetem Blick Formensehen bestand, entspinnt sich eine rege Discussion, an der Sachs, Meller, Klein, Hanke, Gesang, Salzmann, Müller und Elschnig teilnehmen.

4. Meller demonstrirt einen Fall von schwerster, einem alten Trachom ähnlicher Bindehaut-Entzündung mit einem eigenthümlichen, neugebildetem Pannus ähnlichen Gewebe an der Hornhaut-Oberfläche bei einem an Leukämie lymphatica leidenden Manne. Im Secrete Bacterium coli in Reinkulturen; ebenso in einem Stückchen Gewebe.

Müller hält den Fall für ein schweres altes Trachom, wogegen Meller einwendet, dass keine Spur von Narbenbildung vorhanden sei.

5. v. Reuss hält den angekündigten Vortrag über Flimmer-Skotom. (Erscheint demnächst ausführlich).

Elschnig bemerkt, dass nach seiner Beobachtung an zwei Anfällen von hemianopischem Flimmer-Skotom, welche er selbst erlitten, die subjectiven Gesichts-Wahrnehmungen so ungeheuer variabel und dabei der Zustand so quälend sei, dass von einer genauen Beobachtung während des Anfalles wohl nicht die Rede sein könne. Nach Elschnig's Beobachtung wird Flimmer-Skotom offenbar bei hierzu disponirten Personen durch Blendung häufig hervorgerufen, sogar hemianopisches Flimmer-Skotom jener Seite, von welcher grelles Licht eingefallen. Verdauungs-Störungen, insbesonders Obstipation, scheinen in der Aetiologie eine grosse Rolle zu spielen.

Sitzung vom 10. Mai 1905.

1) v. Reuss ergänzt seine Mitteilungen über das Flimmer-Skotom (vorige Sitzung) durch Beobachtungen über subjective Gesichts-Wahrnehmungen (Phosphene) im farbigen Gesichtsfelde.

2. Klein demonstrirt einen vor 2 Jahren am rechten Auge von ihm an Cataracta senilis operierten Kranken, der dieses Auge an Iridocyclitis suppurativa verloren, und innerhalb von 2 Monaten am linken Auge an sympathischer Iridocyclitis erkrankt war. Nach Ausbruch derselben Enucleation des rechten blinden Auges. Die sympathische Iridocyclitis heilte mit recht gutem Sehvermögen, doch besteht neuritische Atrophie der Sehnerven, nach Ansicht des Vortr. beginnendes Glaucom. Vortr. schliesst, dass diese vielen Seiten als werthlos angegebene Enucleation des sympathisirenden Auges nach Ausbruch der sympathischen Entzündung am andern Auge doch noch von grossem Werthe sei.

3. Elschnig hält seinen angekündigten Vortrag: „Ueber die elastischen Fasern in der Sklera myopischer Augen."

Lange hat (Graefe, Archiv LX. 1 p. 120) auf Grund der Untersuchung der Sklera einiger weniger myopischer Augen und einiger emetropischer Augen die Hypothese aufgestellt, dass die Myopie durch ein angeborenes Fehlen der elastischen Fasern in der Sklera bedingt sei. Elschnig hat auf Grund dessen seine Praeparate myopischer Bulbi, bei deren histologischer Untersuchung er fast immer eine grosse Anzahl von Schnitten auf elastische Fasern gefärbt hatte, revidirt. Es lagen ihm vor: 20 Augen mit intra vitam bestimmter Myopie von 2 bis über 30 D, zwei hochgradig myopisch

geformte Bulbi unbekannter Refraktion, 7 Bulbi mit myopischer Refraktion und Kolobombildung am Sehnerveneintritt und unregelmässiger staphylomartiger Ektasie nach oben, nach unten oder innen vom Sehnerven. Zum Vergleich zog er die Schnitte von 20 emetropischen und hypermetropischen Augen heran. Daraus ergiebt sich Folgendes.

Die elastischen Fasern in denselben folgen in ihrer Anordnung immer der Anordnung der Bindegewebs-Bündel. Die Sklera des normalen Auges zeigt häufig nur in einzelnen Theilen ausgesprochen lamelläre Structur, während gewöhnlich eine strohmattenartige Durchflechtung der Bindegewebs-Bündel vorherrscht. Nur in letzteren Fällen ist die Zahl der auch bei flüchtiger Beobachtung sichtbaren elastischen Fasern eine sehr reichliche. Bei lamellärer Structur erscheinen sie vorerst enorm spärlich und sind erst bei bestimmter Beleuchtung u. dergl. deutlicher in grösserer Zahl wahrnehmbar. Die Sklera des myopischen Auges zeigt ausserordentlich häufig lamelläre Structur, obwohl man bei genauerer Untersuchung in sehr vielen solchen Fällen sieht, dass de facto Strohmattentypus mit besondrer Streckung der meridionalen und besondrer Verdünnung der quer und schräg verlaufenden Bündel vorliegt. Auf den ersten Blick kann man also leicht der Täuschung unterliegen, als ob die Sklera arm an elastischen Fasern wäre. Bei genauerer Untersuchung konnte Elschnig aber feststellen, dass in jedem der untersuchten myopischen Bulbi elastische Fasern in der Sklera sowohl in den am wenigsten als in den am stärksten verdünnten Parthieen nachweisbar sind, dass ihre Zahl an einigen auch hochgradigst myopischen Bulbis eine ausserordentlich reichliche ist, und niemals wesentlich hinter den faserärmeren Skleren emetropischer Augen zurücksteht. Speciell auch im Bereiche um den Sehnerveneintritt, wo normaliter die Zahl und Dicke der elastischen Fasern eine besonders grosse ist, wurden auch in jenen Fällen, in denen die den Zwischenscheidenraum abschliessenden Skeralparthieen ganz enorm verdünnt waren, ebenso zahlreiche und dicke elastische Fasern vorgefunden, wie am normalen Auge. Lange's Hypothese ist somit unhaltbar geworden.

8. Zum Schlusse projicirt Elschnig eine Serie von Diapositiven nach mikrophotographischen Aufnahmen verschiedenster Praeparate zur normalen und pathologischen Histologie des Auges, deren Katalog nunmehr bei der Firma Lechner, Wien am Graben 33, zu beziehen ist.

Sitzung vom 7. Juni 1905.

I. D. Barany (Klinik Hofrath Pollitzer) hält den angekündigten Vortrag über den vom Ohre ausgelösten Nystagmus. Verf. hat an über 100 Personen, normal Hörenden, Ohrenkranken, Taubstummen, durch Ausspritzen des äusseren Gehörganges mit Wasser Nystagmus hervorgerufen, und ist hierbei zu folgenden Resultaten gekommen.

1. Bei Benützung von Wasser unter der Körpertemparatur tritt ein nach der Gegenseite gerichteter, fast rein rotatorischer Nystagmus auf, am stärksten beim Blick nach der nicht ausgespritzten Seite; bei Benützung von Wasser über Körpertemperatur fast rein rotatorischer Nystagmus, der zur ausgespritzten Seite gerichtet ist und beim Blick dahin am stärksten ist. Dies findet nur statt, wenn Patient den Kopf aufrecht hält.

Neigt man den Kopf des Patienten auf die nicht ausgespritzte Seite, so tritt im ersten Falle ein zur ausgespritzten Seite gerichteter horizontaler Nystagmus, im letzteren Falle ein zur nicht ausgespritzten Seite gerichteter

horizontaler Nystagmus auf, der erst beim Aufrichten des Kopfes oder Neigung auf die ausgespritzte Seite dem vorher beschriebenen rotatorischen Nystagmus Platz macht.

2. Bei Verwendung von körperwarmem Wasser tritt kein Nystagmus auf.

3. Der sub 1 beschriebene Nystagmus lässt sich von jedem Ohre aus, dessen Bogengänge intact sind, auslösen; jedoch ist bei intactem Trommelfell die Latenzzeit eine grössere und sind grössere Temperatur-Unterschiede nöthig. Bei freiliegender Labyrinthwand tritt Nystagmus schon bei geringen Temperaturdifferenzen — in einzelnen Fällen schon 1 Grad — und nach Latenzzeit von 5—10″ auf. Mit 12 und 50 Grad ist Verf. aber immer ausgekommen. Dauer des Nystagmus 2—3 Minuten.

4. Bei zerstörtem Bogengangsapparat lässt sich von dem betreffenden Ohre kein Nystagmus auslösen, wohl aber in vorher beschriebener Weise vom gesunden Ohre aus.

5. Der Nystagmus ist gewöhnlich mit Schwindel und Gleichgewichtsstörungen verbunden, mitunter auch mit Uebelkeiten, Ohnmacht, Erbrechen. All dies kann aber auch fehlen.

6. Bei ausgesprochener Gleichsgewichts-Störung fallen die Patienten um, die Fallrichtung ist ganz bestimmt, und stimmt im Allgemeinen mit den bei Erkrankungen des Vestibular-Apparates beobachteten überein.

Bezüglich der Erklärung der Phänomene hält Verf. es für wahrscheinlich, dass die Erwärmung bezw. Abkühlung des Labyrinth-Inhaltes als Reiz auf die Nervenendstellen wirkt.

Elschnig fragt, ob es geprüft worden sei, wie sich der Nystagmus bei Verschluss eines Auges verhalte. Es sei ja sehr bekannt, dass in vielen Fällen bei Nystagmus beider Augen derselbe an einem Auge sofort sistire, sobald das zweite Auge bedeckt gehalten werde, und dass andererseits oft nur Nystagmus an einem Auge auftrete, wenn das zweite bedeckt werde.

v. Frankl-Hochwart weist darauf hin, dass auch beim Menière'schen Symptomencomplex starke Temperaturreize die Anfälle auslösen können.

II. F. Zimmermann berichtet über sechs Fälle von bitemporaler Hemianopie bei Kranken mit tabischen Symptomen. In zwei Fällen nur war Tabes zweifelhaft. In sämmtlichen Fällen war der Spiegelbefund von dem der typischen tabischen Atrophie abweichend, ebenso der Krankheitsverlauf. Der Vortragende bezeichnet diese Fälle als Abweichungen des Bildes der tabischen Sehnerven-Atrophie, deren er mehrere speciell aufzählt; darunter neuritische Atrophie, retrobulbäre Neuritis, Central-Scotom, bitemporale Hemianopie u. s. w. Die Kenntniss dieser Fälle sei besonders therapeutisch von Wichtigkeit.

A. Schüler berichtet anschliessend über den in der December-Sitzung 1903 demonstrirten Fall von bitemporaler Hemianopie. Die Röntgen-Untersuchung ergiebt jetzt eine hochgradige Verbreiterung und Vertiefung der Sella turcica, also wohl Tumor in der Hypophysengegend.

v. Frankl-Hochwart berichtet über einen Fall von homonymer Hemianopie bei einem Tabiker, wahrscheinlich Combination luetischer Affection mit Tabes.

Combinationen von luetischen Nerven-Symptomen mit tabetischen (metaluetischen) seien nicht selten.

Elschnig constatirt, dass es wohl allgemein bekannt sei, dass bei Tabes

ausser dem typischen Bilde der typisch verlaufenden tabischen Sehnerven-Atrophie Sehnerven-Erkrankungen andrer Art, so neuritische Atrophie, retrobulbäre Neuritis u. s. f. vorkommen, die natürlich therapeutisch und besonders prognostisch scharf von der erstgenannten Form von Sehnerven-Erkrankung zu trennen seien. Insofern müsse man also den Ausführungen des Vortr. zustimmen. Es gehe aber keineswegs an, diese Formen von Sehnerven-Erkrankungen als Abweichungen der tabischen Sehnerven-Atrophie zu bezeichnen, wie dies Zimmermann eingangs seines Vortrages gethan.

H. Lauber meint, dass es sich bei den vorgezeichneten Gesichtsfeldern überhaupt nicht um Hemianopie, sondern um unregelmässig confluirende sectorenförmige Defecte handle, wie sie bei Sehnerven-Atrophie verschiedenster Ursache vorkommen.

L. Müller bezweifelt überdies bei mehreren Patienten die Diagnose Tabes.

Sitzung vom 5. Juli 1905.

H. Lauber demonstrirt zwei Fälle gelungener Extraction von Kupfersplittern aus dem Glaskörper (aus der Klinik Schnabel).

H. Leopold Müller demonstrirt: 1. Ein Kind im Alter von 2 Jahren mit congenitaler Ptosis. Rechts ist die Ptosis unvollständig. Es wird eine Vorlagerung des Levator vorgenommen werden. Links war die Ptosis eine vollständige. Es wurde folgende Operation ausgeführt:

Die Haut des oberen Lides wurde durch einen horizontalen Schnitt durchtrennt, der so lang ist wie die Lidspalte. Er liegt ungefähr in der Mitte zwischen Augenbraue und Lidrand. Sodann wurde von diesem Schnitt aus, in gleicher Weise wie bei Panas' Ptosisoperation, die Haut bis in die Gegend der Augenbraue unterminirt, sodann ein Hautschnitt von gleicher Länge durch die Augenbraue gemacht. Ebenso wird aussen und innen von den beiden Enden des ersten Schnittes je ein verticaler Schnitt abwärts gemacht und die Haut des Lides so weit nach unten zu einem Lappen abpräparirt, bis sich der obere Rand des Lappens in den Schnitt in der Augenbraue hineinziehen lässt. Dort wird er durch Nähte so befestigt, dass man den Hautschnitt darüber wieder vereinigen kann. Es ist jetzt die Lidhaut verkürzt und ein grosser Theil dieser Lidhaut von einer Brücke gedeckt. Das Folgende ist nun das Wesentliche: Gegenüber dem unteren Rand der Brücke wird an 3 bis 4 Stellen die Lidhaut in der Ausdehnung von etwa 1 mm eingeschnitten. In Folge der Spannung der Haut entstehen so 3 bis 4 kleine Defecte in der Lidhaut. Mit diesen Defecten werden die gegenüber liegenden Stellen des Randes der Hautbrücke vernäht.

Der Vortheil dieser Vernähung ist folgender: Im Laufe der Zeit dehnt sich die verkürzte Lidhaut aus. Die Brücke dagegen verkürzt sich nach und nach durch die auf der Hinterfläche entstehende Narbe. — In Folge der Vernähung zieht dann die Brücke den Lidrand um das hinauf, um was er durch Dehnung der Lidhaut herunterdrückt.

Auf diese Weise ist der Nachtheil der Panas'schen Operation ausgeglichen, darin bestehend, dass der Erfolg kurz nach der Operation ausgezeichnet ist, während nach Jahren nur noch eine nabelförmige Einziehung der Haut unter der Mitte der Augenbraue von der verschwundenen Pracht zeugt.

Müller betont, dass erst 4 Monate seit der Operation verflossen sind, weshalb er den Patienten nach einem Jahre wieder vorstellen will. Er bittet,

es mögen dann die Anwesenden, die über vor langer Zeit operirte Ptosisfälle verfügen, sie dann ebenfalls vorzustellen, damit man zur Wahl einer Methode aus eigener Anschauung gelangen könne.

2. demonstrirt Dr. Müller einen Patienten, der einen hochgradigen Keratoconus rechts hatte. Visus war mit —12 D $^{6}/_{60}$. Müller hat eine einzige Einspritzung von etwa $^{1}/_{2}$ Tropfen einer Sublimatlösung 1 : 1000 in die Spitze des Keratoconus gemacht und diese genügte zur vollständigen Heilung. Bevor die Einspritzung gemacht wurde, wurde (nach Elschnig) mit der Glühschlinge eine Furche vom äusseren, unteren Limbus bis nahe zur Hornhautmitte gebrannt, um der Gefässentwicklung eine bestimmte Bahn anzuweisen. Sodann wurde die Mitte der Hornhaut tätowirt. Um einen scharfen Rand der tätowirten Stelle zu erzielen, benutzt Müller einen einfachen Trepan ohne Uhrwerk, mit dem er, bevor er tätowirt, einen ringförmigen Schnitt in die Hornhaut oberflächlich anlegt. Zum Schlusse wurde Patient nach innen iridectomirt. Patient hat jetzt, mit dem Ophthalmometer gemessen, einen Astigmatismus von 3 D nach der Regel, gar keinen unregelmässigen Astigmatismus und sieht mit dem Cylinderglas $^{6}/_{18}$. Die Narbe hat wohl sehr grosse Festigkeit.

Auf eine Anfrage des Dr. Heller, wann man erkenne, ob genug eingespritzt ist, sagt Dr. Müller, dass man dies sofort sehe, weil das Gebiet, in welches das Sublimat dringt; sofort trüb wird. Man dürfe nicht weiter spritzen, als man undurchsichtig zu machen beabsichtigt. Natürlich genüge nicht immer bloss eine Injection.

3. stellt Dr. Müller 3 Patienten vor, die wegen Netzhaut-Abhebung bei hochgradiger Myopie von ihm nach seiner Methode (Excision eines halbmondförmigen Sklerallappens) operirt wurden. Auch liest er den Bericht eines Arztes über einen vierten von ihm operirten Fall vor.

Da hierüber eine ausführliche Mittheilung demnächst erfolgt, soll nur ganz kurz referirt werden:

I. Patient operirt vor 2 Jahren. Vor der Operation Lichtempfindung. Alter der Abhebung 8 Jahre. Jetzt Fingerzählen in 4 m, Gesichtsfeld normal. Abhebung vollständig geheilt.

II. Patientin operirt vor 2 Jahren. Rechts Amaurose. Links Cataracta complicata seit einem Jahre. Netzhaut-Abhebung. Projection nach unten.

Zuerst wurde die Cataracta operirt. Nach der Cataracta-Operation Fingerzählen nach unten. Abhebung mit dem Spiegel nachzuweisen. Sodann wurde die Resection der Sklera gemacht. Jetzt weist die Netzhaut fortschreitende Degeneration auf, liegt aber an, bis auf eine kleine Blase, die kaum $^{1}/_{3}$ der Papille gross ist, und eine zweite Stelle unten in der Gegend der Ora serrata, die mehr einer Falte überschüssiger Netzhaut gleicht. Nur Lichtschein und normale Projection. Finger werden nicht gezählt.

III. Ein Patient operirt rechts vor 2 Jahren. Links Amaurose nach Abhebung. Vor der Operation rechts Fingerzählen in 1 m. Jetzt bei 3 D Hm Fingerzählen in 3 m. Glaskörpertrübungen. Netzhaut liegt überall an. Gesichtsfeld normal.

Müller betont, dass er gar keinen Grund habe, an der Operation etwas zu ändern. Nie ist ihm auch nur der geringste Zufall zugestossen. Der Verlauf der Operation war in allen Fällen typisch. Trotzdem hat er, damit mehr Augenärzte die Operation ausführen als bisher, die Operation vereinfachen wollen. Dies ist möglich, wenn man die Sklera nicht resecirt,

sondern nur einen Skleralschnitt macht und die Ränder übereinander schiebt.

Der IV. Patient wurde so vor 4 Monaten operirt. Starke, intrabulbäre Blutung. Vor der Operation Projection von Licht ganz unsicher. Jetzt Fingerzählen in 1 m. Netzhaut liegt überall an. Gesichtsfeld normal. Ueberall im Glaskörper noch viel Blut, das sich jetzt eben langsam resorbirt.

Ein V. Fall wurde ebenso mit Verschiebung der Wundränder vor zwei Monaten operirt. Jetzt ist der Glaskörper mit Blut erfüllt wie im Falle 4, aber die Projection, die früher mangelhaft war, ist jetzt schon normal. Dieser Fall scheint ganz wie der vorhergehende zu verlaufen. Die Spannung aller operirten Augen ist normal.

III. Groyer hält seinen angekündigten Vortrag: Zur Anatomie des M. levator palpeprae superioris des Menschen.

Der M. levator palp. sup. besteht aus quergestreifter und glatter Muskulatur. Der grössere Antheil des Muskels besteht aus quergestreifter Muskulatur, der vordere glatte Antheil des Levator ist der bis nun als selbständig beschriebene M. tarsalis superior. In der vorderen Hälfte des quergestreiften Levatorantheils kommen zwischen feinen Muskelbündeln fibröse Fasern hervor, die gegen das Lid zu dichter werden und eine zusammenhängende Bindegewebslamelle, die Sehne des M. levator palpebrae sup., bilden. Die histologische Beschaffenheit der Levatorsehne entspricht keineswegs der anderer Muskelsehne. Bei dem M. levator gehen nur wenige Fasern der oberflächlichen Muskelschichte in die Sehne über; diese selbst setzt sich aus mehr locker aneinandergereihten Bindegewebsbündel zusammen; zwischen diesen sieht man sogar an Stellen, denen die sehnige Beschaffenheit nicht abzusprechen ist, z. B. in der Gegend zwischen Fornix und oberen Rand des Tarsus, isolirt stehende quergestreifte Muskelfasern.

Im Lide vereinigt sich die Levatorsehne 8—10 mm vom Lidrande entfernt mit der Fascia palpebralis (tarso-orbitalis). Die Bindegewebslamellen beider setzen sich innig miteinander verschlungen zwischen dem M. orbicularis oculi und dem Tarsus superior bis zum Lidrande fort. Beide breiten sich im Lide vom medialen bis zum lateralen Augen-Winkel aus. Es ist unmöglich im Tarsaltheile des Lides zu entscheiden, welche von den Bindegewebsbündeln der vereinigten Levatorsehne und Fascia palpebralis zu ersterer oder zu letztrer zu rechnen sind. Die Ausläufer der Bindegewebsbündel der Levatorsehne und der Fascia palpebralis durchdringen einerseits nach vorne und unten die Bündel des M. orbicularis palp. oculi und verlieren sich im subcutanen Gewebe des Lides, andrerseits gehen sie an der ganzen Vorderfläche des Tarsus, ohne bestimmte Regel und ohne sich an einen bestimmten Punkt oder Linie der Vorderfläche des Tarsus zu halten, in das Gewebe desselben über.

Der Uebergang der quergestreiften in die glatte Muskulatur erfolgt über und etwas hinter dem Fornix conjunctivae, indem zwischen den quergestreiften Muskelfasern allmählich Gruppen von glatter Muskulatur auftreten. Diese sind im weiteren Verlaufe in das Lid in mehreren Schichten angeordnet; aus der oberflächlichsten dieser Schichten bezieht die Sehne des Levator fortwährend neue Sehnenfasern. Die glatte Muskulatur des Levator inserirt im obern Rand des Tarsus mittelst fibroelastischer Sehnen.

Die Sehne des M. levator palp. sup. breitet sich vom medialen bis zum

lateralen Augen-Winkel aus und nimmt an diesen Stellen theil an der Bildung der Fascienzipfel des M. rectus medialis und M. rectus lateralis.

Ebenso wie die Sehne des M. levator breitet sich auch sein glatter Antheil vom medialen bis zum lateralen Augen-Winkel aus, indem es daselbst einerseits in den M. palpebralis medialis, andrerseits in den M. palpebralis lateralis übergeht. In der Umgebung der accessorischen Thränendrüse sendet der glatte Muskel-Theil des Levator starke Muskel-Bündel auch hinter dem Fornix in die Conjunctiva bulbi und hüllt daher die accessorische Thränen-Drüse von vorn und hinten her ein.

Königstein weist darauf hin, dass die interessanten Untersuchungen Groyer's besondre Beachtung verdienen, und dass auch er schon vor mehreren Jahren betont habe, dass der Levator keine distinkte Sehneninsertion am Tarsus besitze.

Elschnig führt, um die Beweiskraft der Untersuchungen des Vortr. zu stützen, an, dass diese Untersuchungen schon vor mehreren Jahren, als es noch keinen Streit Wolff contra Elschnig gab, im anatomischen Institute des Hofrath Toldt ausgeführt worden sind, und dass er erst nachträglich hiervon Kenntniss bekommen habe.

Referate, Uebersetzungen, Auszüge.

1) **Abriss der augenärztlichen Therapie,** von Scrini. Mit einem Vorwort von Prof. de Lapersonne. (Paris, G. Steinheil. 1904.)

Das Buch ist dem Andenken von Photinos Panas gewidmet, der dem Verf. besonders zugethan war. Es giebt einen klaren und erschöpfenden Ueberblick über die an der Augenklinik des Hôtel Dieu geübte Behandlungsart, zu der Panas den Grundstein legte, wie denn der Geist des verstorbenen Meisters auch lebhaft aus diesem trefflichen Buche zu uns spricht. Es herrscht im Hôtel Dieu, wie Ref. aus eigener Anschauung erfahren, eine Exactheit, Sauberkeit und Gewissenhaftigkeit, wie wir sie nur bewundern können. Der deutsche Leser wird in Verf.'s Buch wesentlich Neues nicht finden. Immerhin ist es ausserordentlich anregend und interessant nachzuforschen, worin die französischen Fachgenossen anders oder ebenso denken wie ihre östlichen Nachbarn. Puncto Asepsie und Antisepsis sind wir einer Anschauung. Verf. hat 1898 die ölige Lösung der Tropfwässer vorgeschlagen, die er natürlich in seinem Buche lebhaft vertheidigt. Als bestes Desinficiens empfiehlt er Hydrargyrum bijodatum 1,0 : 20000,0 (Panas); dem Liter werden 20,0 g 90 % Alkohol zugesetzt. Das beste Mittel zur allgemeinen Narkose ist Chloroform, das er auch zur Magnetoperation gebraucht, ebenso wie zur Iridektomie bei Glaucoma acutum, zur Enucleation, Schieloperation u. s. w. Die Schädigung des Hornhautepithels bei Cocain-Anästhesie beruht, wie Verf. mit Berger annimmt, auf einer durch Aufhebung des Lidreflexes beruhenden Austrocknung. Keins der Ersatzmittel des Cocain ist diesem gleichwerthig, am nächsten kommt ihm noch das Holocain und Akoin, vielleicht auch das jüngste Anästheticum: Stovain. Sublimat-Pinselung (1 : 500—200) ist in der Trachombehandlung erfolgreich, ebenso Ichthyolsalbe. Naphthol β (0,1—0,5 : 1000,0) wird gegen eiternde Bindehaut-Entzündungen benutzt. Arg.

nitr. ist in jeder Hinsicht dem Protargol überlegen, il est le médicament de choix, . . . c'est à lui que l'on a et que l'on doit avoir recours. Die Jequirity-Therapie verwirft der nunmehrige Landsmann Weckers nicht ohne Weiteres. Kein Mydriaticum kommt dem Atropin gleich, Eserin-Miosis macht es verschwinden, aber das Umgekehrte ist nicht der Fall. Oelige Eserin-Lösungen geben zur Bildung von Rubreserin keinen Anlass. Subconjunctivale NaCl-Einspritzungen sind von vorzüglichem Erfolge bei Netzhautablösung. Den skrupellosen Adrenalin-Gebrauch verwirft Verf. Dionin löst sich nach seinen Versuchen nicht in Oel. Die sog. offene Wundbehandlung nach Operationen empfiehlt der französische Fachgenosse nicht.

Es braucht nicht hervorgehoben zu werden, dass Verf. die therapeutischen Neuerungen auch der letzten Zeit in den Kreis seiner so lehrreichen Betrachtungen zieht. Kurt Steindorff.

---

2) **Ueber die Beziehungen zwischen Augenleiden und Erkrankungen der weiblichen Geschlechtsorgane**, von E. Berger und R. Loewy. (Paris, Felix Alcan. 1905.)

Das Buch ist von Werth sowohl für den Augenarzt wie auch für den Frauenarzt. Unter thunlichst lückenloser Benutzung der umfangreichen Literatur und mit Heranziehung zahlreicher eigener Beobachtungen geben die Verff. ein anschauliches Bild von dem oft unterschätzten und doch so häufigen Zusammenhang zwischen Frauenleiden und Augenerkrankungen. Nicht nur krankhafte Processe können zwischen Geschlechtsorganen und Auge des Weibes Beziehungen herstellen, auch die normale Menstruation, die zufallsfreie Schwangerschaft, die ohne Kunsthülfe beendete Entbindung, das Geschäft des Stillens, — kurz alle doch in physiologische Breiten fallenden Functionen des weiblichen Geschlechts-Apparates können auf alle Theile des Sehorgans zurückwirken. Mehr oder weniger ernste Folgen sind das Resultat dieser genital bedingten Augenkrankheiten. Die Verff. gehen vielleicht vielfach in der Deutung der Fälle zu weit, die sie auf organische Frauenleiden zurückführen, während es sich um hysterische Augenaffectionen handelt. Sie stehen auf sehr modernem Standpunkt, wenn sie eine grosse Anzahl der hierher gehörigen Affectionen dadurch auf die genitale Genese zurückzuführen suchen, dass sie Toxinwirkungen annehmen; die Erscheinungen der Menstruationen sind Erscheinungen einer Auto-Intoxication; die Neuritis optica mit centralem Scotom, so ähnlich der bei Alkohol- und Nicotinvergiftung auftretenden Entzündung des Sehnerven, beweist diese Behauptung ebenso wie die häufigen menstruellen Lähmungen des Oculomotorius, Facialis u. s. w., oder die retinalen Blutungen während der Periode. Auch die Sehnerven-Entzündung während des Stillens ist toxischer Natur, ebenso kommt für eine Reihe von Sehstörungen nach Gebärmutter-Blutungen diese Entstehung in Betracht. Der Abschnitt über „die Gefahren der Entbindung für das Auge des Kindes" ist etwas stiefmütterlich behandelt worden; dieses Thema hat B. Wolff in der Festschrift für J. Hirschberg ungleich besser bearbeitet. Dieser Mangel verkleinert aber kaum den Werth des vorliegendes Buches, von dem, wie verlautet, eine deutsche Ausgabe vorbereitet wird. Kurt Steindorff.

Journal-Uebersicht.

I. A. v. Graefe's Archiv für Ophthalmologie. LX. 2.

1) Die Pathogenese der Cataracta senilis vom Standpunkt der Serumforschung.

I. Der Altersstar als Cytotoxinwirkung und das Gesetz der Cytotoxinretention durch die sekretorischen Apparate des Auges.

II. Die Ernährung der Linse nach der Receptoren-Theorie und der Nachweis des Receptoren-Aufbaues des Linsen-Protoplasmas, von Dr. Paul Römer, Privatdocent und I. Assistent der Universitäts-Augenklinik zu Würzburg. (Aus der genannten Klinik.)

Nach einem eingehenden Ueberblick über die bisherigen Anschauungen entwickelt Verf. seine Hypothese über die Entstehung und das Wesen der Cataracta senilis. Bei der grossen Verschiedenheit der einzelnen Starformen muss mit der Möglichkeit einer verschiedenen Aetiologie gerechnet werden. Verf. betont, dass seine Hypothese sich nur auf die Cataracta senilis und zwar auf den subkapsulären Rindenstar bezieht. Diese Form zeigt eine gewisse Aehnlichkeit mit der Massage-, Naphthalin- und Blitzcataract, bei denen, wie Hess vermuthet, das Absterben der Linsen-Epithelien die Trübung verursacht. Junge Rindenfasern sind ja nichts anderes als wachsende kernhaltige Zellen. Daher hat Hess darauf hingewiesen, dass bei dem subkapsulären Rindenstar vielleicht Schädlichkeiten im Spiele sind, welche von aussen in die Linse eindringen und die Epithelien der Vorderkapsel zum Absterben bringen, worauf dann die Trübung der Fasern erfolgt. Welcher Art sind die Schädlichkeiten? „Wenn man die Ergebnisse der Immunitätsforschung beherrscht und dann offenen Auges die Erscheinung der Cataracta senilis verfolgt, so muss man unwillkürlich auf den Gedanken kommen, dass es sich bei den Veränderungen am Linsenepithel und an den Linsenfasern um cytotoxische Processe handeln könnte.“ In der Einwirkung eines Protoplasmagiftes auf die Linse ist die Ursache der Cataract zu erblicken.

Die allerverschiedensten cytotoxischen Substanzen können, wie wir wissen, im menschlichen Organismus neugebildet und in vermehrter Weise im Serum angehäuft sein. Es ist daher sehr wohl möglich, dass bei der regressiven Metamorphose des Organismus im Alter Antikörper im Blute frei werden, welche zu einem wichtigen Bestandtheile des Linsen-Protoplasmas eine specifische Affinität besitzen und durch Verbindung mit den entsprechenden Receptoren des Linsen-Protoplasmas die Linsenzellen ebenso schädigen wie die Verankerung der specifischen Cytotoxine die Blutzelle. Erforderlich ist, dass die Antikörper von den Secretions-Organen nicht zurückgehalten werden.

Die Theorie wird gestützt durch die Thatsache, dass das Blutserum specifische Zellgifte gegen Zellen der eigenen Species enthalten kann, und dass solche Isocytotoxine auch im menschlichen Serum nachgewiesen sind. Im Allgemeinen findet dieser Vorgang zweckmässiger Weise nicht statt, doch können die Regulierungs-Vorrichtungen gegen die Antikörper-Bildung bei Resorption des eigenen Zellmaterials versagen.

Bei der Entstehung der Cataract muss es sich um lentotoxische Stoffe im Serum handeln.

Die Cytotoxine werden möglichst lange von Linse und Glaskörper ferngehalten; sie vermögen die secretorischen Gefässwandungen und Epithellager für gewöhnlich nicht zu durchdringen, und erst, wenn diese im alternden

Auge durchgängig geworden sind, ist der Zutritt der Cytotoxine zur Linse möglich.

Soll eine specifische Cytotoxinwirkung in der Linse eintreten, so müssen correspondirende Receptoren im Protoplasma-Molekül vorhanden sein.

Da alle diese Bedingungen erfüllt sein müssen, so erklärt sich, dass nur ein Bruchtheil der Menschen an Cataract erkrankt.

Die Störung der osmotischen Verhältnisse tritt erst secundär ein, das Primäre ist die Verankerung der complexen Cytotoxine.

Verf. verweist dann auf bekannte klinische Erscheinungen und auf eine Reihe von experimentell gefundenen Thatsachen, welche beide die neue Theorie zu stützen geeignet sind.

Alle Körper vom Amboceptorenbau mit 2 functionell verschiedenen Haptophoren Gruppen werden unter physiologischen Verhältnissen nicht durch die Gefässwand und das Epithellager der Ciliarfortsätze hindurchgelassen. In den Eiweisskörpern des normalen Kammerwassers fehlen daher die Receptoren dritter Ordnung und die auf sie eingestellten Complemente, während nicht cytotoxische Stoffe, wie Receptoren zweiter Ordnung in Gestalt von Agglutininen vorhanden sein können.

Die neue Hypothese kann nur zutreffend sein, wenn sicher nachgewiesen ist, dass die Bestandtheile der Linse principiell einer Antikörperwirkung zugänglich sind. Der Beweis ist erbracht, wenn es gelingt, Antikörper bindende Receptoren in der Linse nachzuweisen. In der That ergaben die eingehend mitgetheilten Versuche des Verf.'s, dass für einfache Toxine specifische bindende Receptoren in der Linse vorhanden sind und dass das Linsen-Protoplasma zugleich eine starke Affinität für die eventuell im Serum enthaltenen Stoffe besitzt, deren Wirkung in der Complement-Function bei der Hämolyse als toxische erkennbar ist.

Diese experimentellen Thatsachen ermöglichen uns die Vorstellung, dass es nur geringer Veränderungen in dem die Linse umgebenden Serum bedarf, um eventuell eine toxische Wirkung auf das Linsenprotoplasma auszulösen, und eröffnen zugleich die Aussicht auf eine tiefere Kenntniss der Vorgänge, welche bei der Ernährung der Linse eine Rolle spielen.

2) **Ueber der Mikro- und Makrogyrie des Gehirns analoge Entwicklungsstörungen der Retina; mit Besprechung der Epithelrosetten und der Pathogenese des Glioms**, von Dr. Eugen Wehrli, Augenarzt in Frauenfeld.

Bei einem 2jährigen Kinde, welches an akuter Gastro-Enteritis starb, fand sich im linken Bulbus nach unten von der Papille, diese etwas deckend, eine $1^1/_4$ P. D. grosse runde Geschwulst, welche in vivo als silbergraue Hervorwölbung sichtbar gewesen war. Sie hatte ihren Sitz in der abnorm dünnen Netzhaut und bestand aus marklosen Nervenfasern, sowie aus eigenartigen der Netzhaut sonst fremden Zellen von gestrecktem Bau mit ovalen Kernen. Im Gehirn fanden sich gewissermaassen als Analogon zu der theils verdünnten, theils in der Nervenfaserschicht verdickten Retina mikrogyrische Windungen und makrogyrisch prominente Theile.

Das Kind war ein Zwillingskind, das zweite Kind ganz gesund. Verf. glaubt, dass bei der geringen Fruchtwassermenge, welche festgestellt war, und der Zwillings-Schwangerschaft die Halsgefässe des Fötus comprimirt wurden, und dass dadurch eine Art von Unter-Ernährung zu Stande kam.

Möglicherweise können die hin und wieder intra partum erfolgenden

Verletzungen und Blutungen der Retina zur Gliombildung Veranlassung geben. Neuroglioma retinae traumaticum wäre ein passender Name.

Die bekannten Rosetten entstehen bei Mikrophthalmus durch Faltung der Netzhaut; man sieht sie auch bei Netzhaut-Ablösung, Retinitis proliferans, Chorioidea-Retinitis. Wirkliche Gliomrosetten können dadurch zu Stande kommen, dass Gliomzellen wieder epithelialen Charakter annehmen.

---

3) **Ueber Pigmentirung und Wucherung der Netzhaut-Neuroglia,** von Prof. Dr. E. Krückmann, I. Assistent an der Universitäts-Augenklinik in Leipzig. (Aus der genannten Klinik.)

„Die normale retinale Neuroglia stellt im Allgemeinen ein grossfiguriges, scharf umrissenes Bild dar, als dessen Hauptmerkmal das Vorhandensein von flächenhaften gliösen Gefässverkleidungen — perivasculären Grenzhäuten — hervortritt, welche sowohl mit den Spinnzellen, als auch mit den Müller'schen Stützfasern, und daher untereinander, sowie mit der Limitans interna und der Membrana reticularis (Limitans externa) in allerengster Verbindung stehen. Es stellt also das gesammte retinale Neurogliagewebe eine einheitlich zusammenhängende Masse dar." Näheres und Zeichnungen siehe Original.

---

4) **Ueber die Verwendung photographisch verkleinerter Leseproben zur Bestimmung der Sehschärfe in der Nähe,** von Dr. med. K. Bjerke, Augenarzt in Linköping.

Nur wenn man auch die Refraction bestimmen will, ist eine grössere Entfernung der Probebuchstaben erforderlich, dagegen kann die Bestimmung der absoluten Sehschärfe ebenso gut in kleiner, wie in grösserer Entfernung geschehen. Verf. stellte für den Zweck photographisch verkleinerte Optotypen-Skalen her, mit denen auch eine Sehschärfe, die kleiner als $^1/_{10}$ ist, gemessen werden kann.

Sehr brauchbar sind auch leicht herstellbare stereoskopische Lesestücke, in deren beiden Hälften einzelne Buchstaben oder Buchstabengruppen fehlen, so dass die Worte erst nach binocularer Verschmelzung der beiden Bilder vollständig erscheinen. Ist die optische Einstellung des Stereoskops variabel und fallen die Gläser mit dem vorderen Brennpunkt der Augen zusammen, so kann der Apparat für die Bestimmung der Refraction und der Sehschärfe dienen und zugleich auch für die Entlarvung von Simulation. Scheer.

II. Zehender's Klinische Monatsblätter für Augenheilkunde. 1905. Mai.

1) **Ein Beitrag zur Kenntniss der Diplobacillen-Geschwüre der Cornea nebst Untersuchungen über die Widerstandsfähigkeit der Diplobacillen gegen Austrocknung in Secreten,** von Paul Erdmann.

Unter 342 Fällen von Diplobacillen-Conjunctivitis der Rostocker Klinik beobachtete Verf. 30 Hornhaut-Affectionen. Hiervon wurden 18 einer eingehenden bakteriologischen Untersuchung unterworfen. Es zeigte sich hierbei mehrfach, dass die oberflächlichen Geschwürslagen vollkommen frei von Bakterien waren, und dass ihr Nachweis nur nach Herausbeförderung der tiefsten Schichten des Ulcus gelang. Unter den untersuchten Fällen fanden sich acht mit kleineren und grösseren Randgeschwüren der Cornea, in welchen sechs Mal typische Diplobacillen nachgewiesen werden konnten bei gleichzeitigem Vorhandensein dieser Bacillen im Conjunctivalsack. In acht weiteren Fällen lagen mehr oder weniger bösartige, mit Hypopyon und Iritis einhergehende

Geschwüre vor, welche zum Theil Aussehen und Charakter des Ulcus serpens zeigten und eine entsprechende Therapie erforderten. Hierbei wurden die Morax-Axenfeld'schen Diplobacillen 7 Mal in Reinkultur gefunden.

In den meisten Fällen kam hierbei die Uebertragung durch Finger oder Gebrauchsgegenstände in Frage. Ausserdem liess sich aber nachweisen, dass die Diplobacillen im eingetrockneten Conjunctivalsecret bis 14 Tage keimfähig bleiben konnten. Auch im Nasenschleim waren häufig Diplobacillen nachweisbar. Dieselben können leicht durch Taschentücher, Finger u. s. w. beim Auswischen der Augen direct in den Bindehautsack gebracht werden. Demnach ist anzunehmen, dass die Diplobacillen gelegentlich im Conjunctivalsack als harmlose Schmarotzer leben und nur bei bestehender Disposition eine Entzündung auslösen.

---

2) **Ein Beitrag zur Kenntniss optico-ciliarer Gefässe,** von Braune.

Es fand sich ein von der Papille zur Macula-Seite hinziehendes, ungefähr $1^1/_2$ Venen breites Gefäss von hellerer Farbe als die Retinalvenen, etwas dunkler als die Retinalarterien. Dasselbe tauchte am temporalen Rande der Papille scharf aus der Tiefe hervor und ergoss sein Blut in die Vena centralis retinae.

---

3) **Beitrag zur Pathologie und Pathogenese der Stauungspapille,** von Kampherstein. (Fortsetzung.)

Unter den 200 Stauungspapillen wurde die Diagnose 9 Mal auf Tuberculose des Gehirns gestellt und zwar 8 Mal auf Solitärtuberkel und 1 Mal auf Meningitis tuberculosa chronica, 7 Mal auf Gehirnabscess, 2 Mal Meningitis serosa und Hydrocephalie, 3 Mal auf Nephritis, 2 Mal auf Anämie, 2 Mal auf Cysticercus cerebri und 2 Mal auf Sinusthrombose. (Schluss folgt.)

---

4) **Beitrag zur Lehre von der bitemporalen Hemianopsie,** von Pankstat.

Bericht über 3 Fälle. In einem Falle war die Ursache eine Cyste, im zweiten wahrscheinlich ein Gliom.

---

5) **Zur Pathogenese der Cataract,** von A. Peters.

Entgegnung auf die Einwände von Leber. (Vgl. Aprilheft.)

---

6) **Trauma als Veranlassung einer constitutionellen Augen-Erkrankung,** von Guillery.

Im Anschluss an die Erwähnung eines Falles, wo nach einem Trauma eine parenchymatöse Keratitis auftrat, ist Verf. der Ansicht, dass ein Zusammenhang zwischen einem Trauma und einer nachfolgenden constitutionellen Augen-Erkrankung möglich ist, sogar in dem Sinne, dass nicht nur das verletzte, sondern auch das andre Auge in Mitleidenschaft gezogen werden kann.

---

7) **Intrasklerale Nervenschleifen,** von Groenouw.

Verf. fand eine Schleifenbildung eines Nerven in der Sklera; es handelte sich nicht um einen die Lederhaut von aussen perforirenden Nerven, sondern um einen Ciliarnerven.

8) **Ueber einen Fall von Gummigeschwulst des Opticus hinter der Papille und von Chorioiditis gummosa,** von Stock.
Beschreibung eines Falles.

9) **Benignes, stationäres, tumorartiges Gebilde des Augengrundes,** von J. Mauch.
Es handelt sich um einen 18jährigen Patienten, der seit 7 Jahren beobachtet wurde. Auf der sonst normalen Papille fand sich eine bläulichweisse, glänzende Bindegewebs-Auflagerung, in der Maculagegend ein intensiv schwarzer, rundlicher Herd, welcher von einem verwaschenen, ungleichmässig helleren Hofe und einzelnen feineren Pigmentirungen umgeben war; 3 Papillendurchmesser temporal hiervon ein tumorartiges Gebilde, das horizontal fortziehend bis an die Grenze des sichtbaren Augenhintergrundes reichte. Dasselbe war von grau-weisser Farbe, erschien durchaus solide und unbeweglich, war von Netzhaut bedeckt und mit mehr oder weniger starken schwarzen Pigmentirungen, sowie einzelnen weissen, atrophischen Fleckchen versehen. Im Wesentlichen ist der Befund im Laufe von 7 Jahren derselbe geblieben. Vermuthlich hat der Process in der Aderhaut seinen Anfang genommen und hat die Netzhaut erst secundär in Mitleidenschaft gezogen.

10) **Kasuistischer Beitrag zur Wirkung des Druckverbandes bei Netzhaut-Ablösung,** von Karl Wessely.
Verf. berichtet über einen Fall von sog. myopischer Netzhaut-Ablösung, die ungefähr $^2/_3$ des ganzen Augen-Hintergrundes einnahm und eine 42jähr. Dame betraf, dieselbe wurde durch wiederholte Anwendung eines festen Druckverbandes dauernd geheilt.

11) **Ein Fall von Iridocyclitis während eines Keuchhustens,** von Panos D. Chronis.
Bei einem $^3/_4$ Jahre alten Müllerskind, das an starkem Keuchhusten litt, trat eine heftige Iridocyclitis des rechten Auges auf, in Folge deren dasselbe erblindete. Verf. ist der Ansicht, dass der Process durch eine Embolie der Capillaren hervorgerufen wurde, die durch Keuchhustengift oder durch andre Mikroorganismen entstanden war.

12) **Zur Vorlagerung bei paralytischem Schielen,** von Ohm.
Es handelte sich um 3 Fälle von Lähmung des Rectus externus, wo durch Vorlagerung des gelähmten Muskels Heilung erzielt wurde. In einem Falle von partieller Oculomotorius-Lähmung wurde der Internus vorgelagert, und in einem Falle von isolirter Lähmung des Rectus superior dieser Muskel. Auch bei diesen Fällen war der Erfolg ein zufriedenstellender.

III. Archiv für Augenheilkunde. LI, 1905. Heft 3.

16) **Weitere Untersuchungen zur Physiologie des Formensinnes,** von Dr. Guillery, Oberstabsarzt in Köln.
An einer grossen Reihe von Beispielen zeigt Verf., dass verschiedene Momente für die richtige Deutung der Netzhautbilder nicht weniger in Betracht kommen, als ihre Dimensionen. Er macht auf regelmässig wiederkehrende Verhältnisse aufmerksam, welche die Deutung von Formen erleichtern. Die praktische Bedeutung der Untersuchungen liege in der Verwerfung der

Snellen'schen Sehproben zur Prüfung des Sehvermögens, da der Formensinn bei der Erkennung eine grosse Rolle spielt. Die Messung der Sehkraft durch Erkennen von Punkten ist solchen Nebeneinflüssen nicht ausgesetzt.

---

17) **Ueber die pathologisch-anatomischen Veränderungen der Zonula Zinnii,** von Doc. Dr. A. Bednarski. (Univ.-Augenklinik in Lemberg.)

Verf. stellt Literatur zusammen und bringt einige Untersuchungen. Er findet, dass in pathologischen Zuständen die einzelnen Zonulafasern dicker werden, sich schwächer färben, hyalin entarten. Daneben findet sich Verflüssigung der Fasern in serösem Exsudate. Bei Staphylomen entspricht die Atrophie der Zonula der Atrophie des Ciliarkörpers.

---

18) **Ein Fall von Ulcus corneae durch Infection mit Bacillus pyocyaneus,** von Dr. Szczybalski. (Univ.-Augenklinik in Würzburg.)

Der Verlauf war, im Gegensatz zu den bekannten Fällen, nach Kauterisation gut.

---

19) **Die Histologie der Caruncula lacrymalis des Menschen,** von Dr. Enslin. (Univ.-Augenklinik in Erlangen.)

Verf. beschäftigt sich hauptsächlich mit dem Befunde von primitiven alveolären Schleimdrüsen des Epithels, die er für ein Charakteristicum der normalen Caruncula lacrymalis erklärt.

---

20) u. 21) **Das mortale Pupillenphänomen nebst weiteren Beobachtungen über Veränderungen am menschlichen und thierischen Leichenauge.** Eine forensisch-oculistische Studie, von Dr. Albrand. (Irrenanstalt Sachsenberg.)

Beim Menschen findet eine prämortale Pupillen-Erweiterung statt, die durch die plötzliche Blut-Entleerung aus den Irisgefässen bei der Erlahmung des Herzens zu erklären ist. Unmittelbar nach dem Tode beginnt fast immer eine Pupillen-Verengerung durch die Todtenstarre des Sphinkters. Das Phänomen verläuft unabhängig von der Todesursache und ist deshalb forensisch nicht zu verwerthen. Verf. geht dann auf Veränderungen der einzelnen Augentheile nach dem Tode ein. Erwähnenswerth ist, dass er im Gegensatze zu Merkel fand, dass in situ nach dem Tode die Linse sich zunächst am Rande trübt, später erst der Kern.

Beobachtungen am Thiere, die ähnliche Ergebnisse wie beim Menschen hatten, sind angeschlossen.

---

22) **Ueber eine bisher nicht beschriebene Missbildung der Iris (Entropion iridis),** von Dr. Enslin. (Univ.-Augenklinik in Erlangen.)

Das untersuchte Auge wies neben andren angeborenen Veränderungen eine Einstülpung der Iris auf, die Verf. auf Entzündungsvorgänge in der Fötalzeit zurückführt.

---

23) **Hämolysin-Injection bei recidivirender Glaskörper-Blutung,** von Prof. Elschnig in Wien.

Bericht über einen Fall von Glaskörper-Blutung, bei dem Hämolysin (Römer) angewendet wurde. Der Erfolg war schlecht. Als Nebenwirkung sah Verf. Drucksteigerung, plastische Iridocyclitis, Nekrose des Glaskörpers

und der Netzhaut. Er empfiehlt trotzdem weitere Versuche mit stark verdünnten (1 : 10) Lösungen.

24) **Vergleichende Messungen der Weite der direct und der consensuell reagirenden Pupille,** von Priv.-Doc. Dr. Abelsdorff und Dr. H. Piper. (Physiol. Institut in Berlin.)

Verff. photographirten die ungleich beleuchteten Pupillen mit einer für stereoskopische Aufnahmen construirten Camera. Es ergab sich mit Sicherheit, dass Pupillen, die bei gleicher Belichtung oder Verdunkelung gleich weit waren, bei einseitiger Belichtung ungleiche Weite annehmen, indem die belichtete Pupille die engere wird. Demnach ist die Verknüpfung der Functionen beider Pupillen durch die nervösen Bahnen keine ganz feste, es hat jede Iris etwas Spielraum zu selbständiger Bewegung. Bei Diagnosen pathologischer Pupillendifferenz muss stets eine ungleiche Belichtung ausgeschlossen werden können.

25) **Ueber Linsenbildchen, die durch Spiegelung am Kerne der normalen Linse entstehen,** von Prof. Hess in Würzburg.

Es wurde bisher angenommen, dass im normalen Auge der Brechungsindex der Linse von der Rinde nach dem Centrum ganz allmählich zunehme. Verf. fand, dass für gesunde Augen jenseits des 20.—25. Jahres das nicht zutrifft. Vielmehr erfolgt der Uebergang vom Rinden- zum Kern-Index mehr sprungweise, so dass an der normalen Kernperipherie deutlich sichtbare Spiegelbilder entstehen. Verf. nennt diese Bilder „Kernbildchen". Er zeigt, wie das erste und zweite Purkinje'sche Bild bei näher erörterter Versuchsanordnung in je ein Rindenbild und Kernbild zerfallen.

Die auf der bisherigen Anschauung fussenden Ansichten über erworbene Alters-Hypermetropie müssen geändert werden.

26) **Bemerkungen zur Untersuchung auf centrales Skotom,** von Prof. Dr. Hess in Würzburg.

Polemische Erörterung, in der Einwendungen, die gegen die Methode vom Verf. wiederholt waren, zurückgewiesen werden.

27) **Sitzungsberichte der Ophthalmologischen Section der British Medical Association zu Oxford. Juli 1904.** Spiro.

IV. Zeitschrift für Augenheilkunde. 1905. Bd. XII, Heft 5.

1) **Ein Beitrag zu den dem Diphtheriebacillus ähnlichen Stäbchen des Conjunctivalsackes,** von Dr. Rud. Tertsch in Wien. (Aus dem k. k. Serotherap. Institut in Wien.)

Bei den Versuchen, echte Diphtheriebacillen und Pseudo-Diphtheriebacillen zu unterscheiden, hatte man geglaubt, in der Agglutination ein sicheres Mittel zur Differentialdiagnose zu besitzen, da ein durch Immunisirung mittels Diphtheriebacillen gewonnenes Serum und Diphtheriebacillen in hohen Werthen agglutiniren sollte. Verf. fand diese Agglutination bei 5 von 23 diphtherieähnlichen Stämmen, die aus normaler Conjunctiva gezüchtet waren. Er sieht diese als echte, aber ungiftige Diphtheriebacillen an. Sie wachsen etwas schwächer, als der virulente Bacillus, geben einen theilweise positiven Ausfall der Neisser'schen Doppelfärbung und produciren in ge-

ringerem Grade Säure als die echten Diphtheriestämme. Ob diese ungiftigen Bacillen giftig werden können, also eine Diphtherie ohne Infection von aussen entstehen kann, bleibt eine offene Frage.

---

2) **Pupillenverhältnisse beim Neugeborenen,** von Dr. Bartels, Assist. der Univ.-Augenklinik in Marburg.

Bei 26 männlichen, 13 weiblichen Säuglingen bis zum Alter von 10 Tagen fand Verf. die mittlere Pupillenweite bei heller Gasglühlampe 2,5 bis 3,25 mm, meist etwas unter 3 mm. Die grösste Verengung betrug 1,5 mm, die maximale Weite 5 mm. Die Reaction erfolgte prompt. Bei Atropin betrug die maximale Weite 5,5 mm.

---

3) **Ueber die Abnahme der Pupillarreflex-Empfindlichkeit der Netzhaut vom Centrum nach der Peripherie,** von Dr. Hugo Wolff in Berlin.

Polemische Erörterung, in der die Priorität für das Erkennen der Abnahme der Pupillarreflex-Empfindlichkeit vom Centrum nach der Peripherie in Anspruch genommen wird.

---

4) **Zur Sideroskopie,** von Dr. Perlmann. (Augenklinik von Dr. Gutmann.)

Vorrichtung, das Sideroskop von Asmus zur Ablesung mit unbewaffnetem Auge zu benutzen.

Heft 6.

1) **Das Verhalten der Pupillen bei der Convergenz und Accommodation,** von Prof. Dr. Bach in Marburg.

Bei Personen unter 25 Jahren trat die Pupillenverengerung bei Annähung des Fixationsobjectes auf 40 cm ein. Bei älteren erst bei 30 cm. Die Verengerung nahm bis zur Annäherung auf 10 cm zu. Die Amplitude schwankte zwischen $^1/_4$ und $^3/_4$ mm. Eine relativ grosse Amplitude beobachtete Verf. häufig bei der reflectorischen Pupillenstarre, bis 2,5 mm mit prompten Einsetzen und Ablaufen.

Verf. wird weitere Beobachtungen auf breiterer Basis veröffentlichen.

---

2) **Ueber Ergebnisse von Augenspiegel-Untersuchungen an Geisteskranken mit besonderer Berücksichtigung der congenitalen Anomalien,** von Dr. A. Pilcz, Vorstand der k. k. psychiatr. Klinik in Wien und Prof. Dr. Wintersteiner.

An einem Material von 717 Fällen von Geistesstörungen überprüften die Verff. die bisherigen Veröffentlichungen. Im Allgemeinen ergab sich eine gute Uebereinstimmung zwischen Augenbefund und Psychosen in der Richtung, dass bei den Psychosen, welche auf Degeneration beruhen, bezw. bei erblich belasteten Individuen sich vornehmlich zu entwickeln pflegen, sich auch im Augenhintergrunde relativ viel häufiger angeborene Anomalien fanden, von denen die Mehrzahl als Degenerationszeichen gedeutet werden kann, als bei den andren Geisteskrankheiten, bei welchen Heredität keine Rolle spielt.

Die an sich interessanten Einzelbefunde, die sich naturgemäss nicht scharf gliedern und mit bestimmten Krankheitsbildern in Verbindung bringen lassen, sind eingehend besprochen und statistisch zusammengestellt.

---

3) **Ueber das Sehenlernen blindgeborener und später mit Erfolg operirter Menschen,** von Dr. Fritz Schanz in Dresden.

Bei einem 6jährigen Patienten, dessen Cataracta membranacea vom Verf. durchschnitten wurde, konnte der allmähliche Uebergang der Erkennung der Gegenstände vom Tastsinn auf das Gesicht verfolgt werden. Verf. erzählt Einzelheiten. Die auffallende Verstandesbesserung ist vielmehr auf die achtsamere Umgebung, als auf das Sehenlernen zurückzuführen.

4) **Erfahrungen aus dem Gebiete der Chirurgie der oberen Nebenhöhlen der Nase mit besonderer Berücksichtigung der postoperativen Augenmuskelstörungen,** von Prof. K. Grunert. (Univ.-Ohrenklinik in Halle.)

Verf. führt eine Modification der Killian'schen Methode ein. In Uebereinstimmung mit Killian bezweckt er er die Bildung einer einheitlichen grossen Operationshöhle aus den oberen Nasen-Nebenhöhlen. Eine sofortige Verkleinerung der Höhle wird dadurch angestrebt, dass man dem peribulbären Fettgewebe ein Hineindrängen in die grosse Operationshöhle ermöglicht. Auf eine breite Communication nach der Nase hin zwecks Drainage wird gesehen.

Im Gegensatz zu Killian, der aus kosmetischen Gründen den oberen Rand der Orbita stehen lässt, entfernt Verf. auch diesen, selbst noch die vordere Hälfte der medialen Orbitalwand. Es zeigte sich, dass das radicalere Vorgehen bessere kosmetische Erfolge zeitigt.

Es folgen Krankengeschichten der sieben operirten Fälle von schwerer Sinuitis frontalis chronica exulcerans atque abscedens, die sämmtlich guten Erfolg hatten.

Ergänzungsheft.

1) **Zur intraocularen Desinfection mit besonderer Berücksichtigung des Jodoforms,** von Priv.-Doc. Dr. Kraus in Marburg.

Von verschiedenen Seiten war die Einführung von Jodoform in Form von Pulver, Stäbchen, Plättchen in das Auge zur intraocularen Desinfection mit dem Ueberschwang, der die Anpreisung neuer medikamentöser Vorgehen meist begleitet, empfohlen worden. Verf. weist zunächst darauf hin, dass der Glaube an die desinficirende Kraft des Jodoforms an sich ins Wanken gekommen ist. Er experimentirte an Kaninchen und Hunden und kommt zu dem Ergebniss: Die intraoculare Jodoform-Desinfection bringt keinen Nutzen, kann aber schaden. Auf tuberculöse Infection hatte das Jodoform keinen günstigen Einfluss. Nutzen verspricht bei Augen-Infection Einführung grosser Mengen von Jod und Quecksilber in den Körper. Verf. empfiehlt wiederholte Punction der Vorderkammer angelegentlich. Ist die Panophthalmie ausgebrochen, so bleibt neben ausgedehnten Incisionen in den Bulbus nur die Exenteratio bulbi.

2) **Pathologie der Cilien** (Abschnitt II), von Priv.-Doc. Dr. Herzog. (Univ.-Augenklinik in Berlin.)

Die Arbeit geht in erschöpfender Weise auf Details bei Erkrankungen der Cilien ein. Interessant sind Vermuthungen, die Verf. aus einer kleinen Zahl von Untersuchungen bei Trachom gewinnt. Die chronische Entzündung der Conjunctiva verursacht hier eine chronische Hyperämie des ganzen Lides und in deren Folge eine Erweichung der Hornschichten der Oberhaut auch in der Gegend der Follikelmündungen. Durch den verringerten Widerstand

erfolgt eine massenhafte Einwanderung von Haarbalgmilben in die Follikel der Cilien. In die dadurch erweiterten Haarspalten dringen die Trachomerreger und bewirken Entzündungen, die denen der Conjunctiva gleichen.

Die Distichiasis bei Trachom beruht auf einer abnorm starken Epithelproliferation und hieraus resultirender primärer Neubildung von Haarfollikeln.

---

3) **Die bei Erkrankungen der Meningen beobachteten Erscheinungen mit specieller Berücksichtigung der ocularen Symptome,** von A. Nacht. (Univ.-Augenklinik in Marburg.)

In Verfolg der von Bach inaugurirten Arbeiten beschäftigt sich Verf. zunächst mit der Cerebrospinal-Meningitis. Von den ocularen Symptomen bei der Meningitis cerebrospinalis epidemica verzeichnet er als häufigstes Iridochorioiditis; ausnahmsweise tritt Pantophthalmie ein. Das Verhalten der Pupillen ist wechselnd. Neuritis optica ist selten. Muskellähmungen sind selten. Bei der einfachen eitrigen Meningitis sind Muskellähmungen häufig, ebenso Pupillenstörungen, die aber nichts Einheitliches haben. Ueber die Häufigkeit der Betheiligung des Sehnerven sind die Anschauungen verschieden. Bei Meningitis serosa und verwandten Zuständen lässt sich ebenfalls kein bestimmter Typus des Pupillenverhaltens aufstellen, Abducenslähmungen sind häufig, Augenhintergrunds-Veränderungen häufiger als bei allen andren meningealen Erkrankungen.

Bei der Meningitis tuberculosa werden oft zu Beginn Differenzen der Pupillen beobachtet; die letzteren werden im Verlaufe gewöhnlich mydriatisch und starr. Augenmuskel-Lähmungen sind öfter beobachtet und zwar mehr Oculomotorius- als Abducenslähmungen.

Im Augenhintergrund sind Tuberkel der Chorioidea selten, ebenso Neuritis optica, Stauungspapillen, Atrophie.

Bei Meningitis syphilitica sind die Pupillen-Erscheinungen ungleich, Augenmuskel-Lähmungen, und zwar ganz überwiegend Oculomotorius-Lähmungen, sehr häufig, ebenso Erkrankungen des Sehnerven.

Wenig ausgesprochene Symptome finden sich bei Pachymeningitis hämorrhagica interna.

Verf. lenkt die Aufmerksamkeit auf diffuse Neubildungen an den Hirnhäuten, die sich von den eigentlichen Hirngeschwülsten unterscheiden. Die ocularen Symptome sind verschieden.

---

4) **Keratitis punctata und Glaucom,** von Dr. B. May. (Augenklinik des Geheimrath Hirschberg.)

Verf. bespricht eine eigenartige Glaucomform, die bisher nur von Hirschberg mitgetheilt ist. Es handelt sich um ein chronisch-entzündliches Glaucom, das von seröser Iritis oder Irido-Cyclitis eingeleitet und begleitet wird. Die Symptome dieser serösen Entzündung sind meist nur Punctirung der Hornhaut.

In dem Material Geheimrath Hirschberg's — 250000 Patienten — fanden sich nur 9 solche Fälle, sämmtlich Frauen. Verf. geht auf die Formen der Keratitis punctata ein, wie sie Hirschberg in seiner „Einführung in die Augenheilkunde" festgelegt hat. Es können danach die Fälle unterschieden werden als Keratitis punctata profunda und Glaucom (Keratoiritis glaucomatosa) und als Descemet-Beschläge und Glaucom (Cyclitis glaucomatosa). Beide Gruppen beginnen im Gegensatz zur Iritis glaucomatosa mit nur geringen Reiz-Erscheinungen. Die Gefässhaut-Entzündung, die nur

so geringe Symptome macht, kann nicht der alleinige Grund des Glaucoms sein, das bald in den Vordergrund tritt. Es muss vielmehr angenommen werden, dass ein und dieselbe Ursache die Blutcirculation beeinflusst und zu Entzündung des Ciliarkörpers wie zum Glaucom führt. Die Behandlung richtet sich nach der Schwere des Auftretens des Glaucoms. Meist genügen Miotica, die Prognose wird durch das Alter der Patienten, Widerstandsfähigkeit des Organismus beeinflusst. Spiro.

Bibliographie.

1) Ueber die Wichtigkeit der Erkennung von Augenkrankheiten, von X. Galezowski. (Le progrès med., XVIII, 50.) Vorlesung zum Beginn des Semesters, die zu emsigem Studium der Ophthalmologie wegen der Bedeutung der Disciplin für die allgemeine Medicin ermahnt.

2) Weitere Mittheilungen über Bindehaut-Transplantation, von Hartmann. (Inaug.-Diss. Tübingen 1904.) „Eine grosse Anzahl von Augen verdankt der Anwendung des in Rede stehenden Verfahrens nicht bloss die Erhaltung der Form, sondern auch in vielen Fällen die Erhaltung eines erheblichen Theiles der Function". Verf. berichtet über 25 complicirte durchbohrende Verletzungen. Peinlichst genaue Entfernung aller zwischen den Wundlippen eingeklemmten Gewebstheile und etwa eingedrungener Fremdkörper hat der Kuhnt'schen Operation stets vorauszugehen; auch in Bezug auf die etwa mitverletzte Linse ist nach den üblichen Grundsätzen zu verfahren. Auf Hornhautnähte wird stets verzichtet, dagegen ist oberflächliches Vernähen der Lederhaut-Wunden oft nicht zu umgehen. Je früher nach der Verletzung die Kranken zur Operation kommen, um so besser ist das Resultat. Von den 25 kamen 11 Fälle schon inficirt, von denen 2 noch zu retten waren.

3) Impfungen mit Cytorhyctes luis an Kaninchenaugen, von Walter Schulze. (Med. Klinik. 1905. Nr. 19.) Die Impfungen geschahen in die Iris hinein, das Impfmaterial entstammte Primär-Sklerosen, der Nierensubstanz von an der Iris geimpften Kaninchen und dem Blute von Patienten mit florider Syphilis. Ein Theil der Thiere starb; stets fand sich in ihrem Blute, in Nieren oder Milz der durch John Siegel's Arbeiten bekannte Parasit. In der Iris kam es bei den Impfthieren an der Impfstelle zu knötchenförmigen Verdickungen; der Cytorhyctes luis liess sich mikroskopisch in allen Fällen nachweisen.

4) Iridochorioiditis gonorrhoica, von X. Galezowski. (Le progrès méd. 7. Jan. 1905.) Ausgehend von dem Falle eines 37 Jahre alten Patienten, der 3 Mal theils mit Orchi-Epididymitis und Polyarthritis complicirten, theils uncomplicirten Tripper hatte und beim 3. Anfall eine schwere Iritis bekam, bespricht Verf. die im Verlaufe der Gonorrhoe auftretenden Augenstörungen: Iritis, Iridocyclitis, Iridochorioiditis, Neuritis optica, Neuroretinitis. Weder das Krankheitsbild, noch der Verlauf oder die Prognose bieten etwas für die gonorrhoische Herkunft dieser Erkrankungen Typisches, sie sind aber nicht gar so selten und bei jedem schweren, mit Gelenk-Entzündungen complicirten Tripper zu fürchten. Es bleibt unentschieden, ob derartige Fälle auf besonders grosse Virulenz der Pilze oder eine durch schlechten Allgemeinzustand erleichterte Ueberschwemmung des Organismus mit den Bakterien oder ihren Giften zurückzuführen ist.

5) Ueber den Einfluss von Temperatur und Jahreszeit auf den Ausbruch des akuten primären Glaucom-Anfalls (nach dem Material der Klinik), von Bauer. (Inaug.-Diss. Tübingen.) Bauer, der für seine Untersuchungen unter 446 an entzündlichem Glaucom Erkrankten 162 Personen mit 186 Anfällen verwendete, kommt zu demselben Ergebniss wie Ref. in seiner dasselbe Thema behandelnden Arbeit aus Prof. Hirschberg's Klinik (vgl. Deutsche med. Wochenschr. 1902. Nr. 14): der akute Anfall des Glaucoma inflammatorium ist eine vornehmlich in Winter auftretende Krankheit. In Tübingen vertheilten sich die Anfälle folgendermaassen auf die einzelnen Monate:

Januar	23	Juli	13
Februar	18	August	13
März	19	September	10
April	10	October	21
Mai	11	November	18
Juni	9	December	21

Summa: 186.

Also auch dieser Beobachter findet das Maximum im Januar, das Minimum im Juni. Für 133 Fälle konnte Verf. das Datum des Anfallstages zweifellos festhalten. Einzelheiten über das Verhalten der Temperatur des Anfallstages zum Monatsmittel, zur Temperatur des vorhergehenden Tages u. s. w. sind im Original nachzulesen. Verf. kommt zu dem Resultat: „Die Annahme Steindorff's eines unmittelbaren directen Einflusses der Temperatur scheint mir so lange nicht gerechtfertigt, als nicht andre Beziehungen des häufigeren Auftretens des akuten Glaucomanfalls in der kälteren Jahreszeit, speciell zu der Morbidität überhaupt, klargelegt sind.

6) Ueber den Einfluss der Jahreszeit und Wärme auf die Anfälle von entzündlichem Glaucom, von Knop. (Aus der böhmischen Augenklinik der Abtheilung des Prof. Dr. Deyl.) Verf. geht auf die Arbeit des Ref. zurück, in der Ref. die Häufigkeit akuter primärer Glaucomanfälle in der kalten und ihre Seltenheit in der warmen Jahreszeit nachgewiesen und den Versuch gemacht hatte, diese seltsame Thatsache auf meteorologische und dadurch bedingte somatische Einflüsse (Blutdruck) zurückzuführen. In der Klinik von Prof. Deyl wurden von 1895 bis 1904 im Ganzen 75012 Fälle behandelt, darunter 57 primäre, acute, inflammatorische Glaucome, und zwar im

Januar	8 = 14,03 %	Juli	0 = 0 %
Februar	7 = 12,28 „	August	3 = 5,26 „
März	7 = 12,28 „	September	4 = 7,01 „
April	5 = 10,52 „	October	5 = 10,52 „
Mai	4 = 7,01 „	November	5 = 10,26 „
Juni	1 = 1,75 „	December	8 = 14,03 „

Genauere meteorologische Feststellungen hat Verf. nicht vorgenommen, da es ihm anscheinend nicht möglich war, die Anfallstage genau zu bestimmen.

Verf. weist in einer zweiten Tabelle nach, dass das Glaucom eine Krankheit der späteren Lebensjahre und bei Frauen viel häufiger ist als bei Männern (40 : 17).

7) Retinitis pigmentosa und Glaucom, von Schmidhäuser. (Inaug.-Diss. Tübingen 1904.) Von 180 Patienten mit typischer Pigment-

Entartung der Netzhaut erkrankten 5 = 28 % an Glaucom; die Zahl der bisher veröffentlichten Fälle erhöht sich damit auf 20. Bei 16 liess sich das Geschlecht feststellen: es waren 10 Männer (62,5 %) und 6 Frauen (37,5 %). Während Glaucom vor dem 41. Jahre nur in 12,34 % aller Fälle in Tübingen beobachtet wird, erkrankten von den zugleich an Retinitis pigmentosa Leidenden 6 = 37,5 % vor dem 41. Jahre an Glaucom. An akuter Drucksteigerung litten 2, an entzündlichem Gl. 4, 6 an Gl. simplex, 4 an chronischem Glaucom; bei 4 Kranken fehlen nähere Angaben. Ein Mal waren die Eltern blutsverwandt, 6 Mal litten die Geschwister an Retinitis pigmentosa; bei einer Familie hatten alle 5 Kinder die Entartung der Retina, 2 gleichzeitig Glaucoma inflammatorium. Retinitis pigmentosa disponirt zu Glaucom, zwischen beiden Krankheiten besteht ein innerer, aber noch nicht näher bekannter Zusammenhang.

8) Die Messung der Pupillengrösse und Zeit-Bestimmung der Licht-Reaktion der Pupillen bei einzelnen Psychosen und Nerven-Krankheiten, von Alfred Fuchs. (Jahrbücher für Psychiatrie und Neurologie, Bd. XXIV. Leipzig und Wien, Franz Deuticke, 1904.) Eine kritische Würdigung der bisher geübten Methoden der Pupillometrie und der Zeit-Bestimmung der Licht-Reaktion hat Verf. zu der Ueberzeugung gebracht, dass die Photographie die relativ konstantesten Werthe ergibt. Nach seiner eignen Methode betreffs deren Einzelheiten im Uebrigen auf das Original verwiesen werden muss, hat Verf. 93 Fälle verschiedener Psychosen und Nerven-Krankheiten untersucht; die Photogramme sind in der Monographie reproducirt. Bei Amentia, acuten Psychosen, Hallucinationszuständen, Degeneration und psychischer Minderwerthigkeit liess sich ein gesetzmässiges Verhalten der Pupille nicht nachweisen. Bei Manie scheint die Reaktion etwas träge zu sein, bei Melancholie wechselt sie. Im Gegensatz zu Neurasthenischen und Epileptikern haben Hysterische langsamere, trägere Pupillen-Reaktion, eine Thatsache, die differential-diagnostisch von Werth sein dürfte. Reflectorische Starre im hysterischen Anfall konnte Verf. nicht konstatiren. Neurastheniker haben sehr schnelle, prompte Reaktion; die sog. Unruhe-Bewegungen (Laquer) sind durch genaue Adaptation und sorgfältige Controle der Fixation fast ganz auszuschalten. Epileptiker fallen sowohl durch besonders grosse Lebhaftigkeit wie auch durch bedeutende Exkursionsweite auf. Säufer haben Pupillen von mittlerer Grösse und subnormale Geschwindigkeit der Reaktion. Am bedeutendsten ist die Verlangsamung bei Tabes und progressiver Paralyse; wirkliche paradoxe Licht-Reaktion ist ungemein selten. Den Beschluss der Arbeit machen Untersuchungen über einige centrale Nervenleiden, über multiple Sklerose, Tetanie und Morphinismus und ihr Verhältniss zu Umfang und Dauer des Pupillenspiels.

9) Untersuchungen über Betheiligung der Netzhaut und andrer Organe bei Retinitis albuminurica, von Opin und Rochon-Duvigneaud. (Journ. de Physiol. et de Pathol. gén. Nov. 1903). An der Hand von 5 genauen makroskopischen und mikroskopischen Untersuchungen kommen die Verff. zu der Ansicht, dass die Bedeutung von Gefässveränderungen für das Zustandekommen der Retinitis albuminurica durchaus unsicher ist, dass es sich vielmehr um eine toxische Affektion, als um eine Ernährungs-Störung handelt. Trotz ihrer verschiednen Erscheinungsformen ist aber die Erkrankung als eine einheitliche aufzufassen.

10) Die Pathogenese der Retinitis albuminurica, von Opin und Rochon-Duvigneaud. (Ebenda). Nephritis und Retinitis albuminu-

rica sind nicht koordinirte, auf eine gemeinsame Ursache zurückzuführende Erkrankungen, vielmehr ist die Retinitis abhängig vom Erkrankungsprocess in den Nieren.

11) Ueber direkte Verletzung des Opticus durch Querschüsse der Orbita, von Günzler. (Inaug.-Diss., Tübingen 1904.) Sechs Fälle, ausnahmslos Selbstmörder, von denen keiner starb, einer beiderseits völlig, 2 beinah und 3 einseitig erblindeten. Verf. fügt noch 22 einschlägige Fälle aus der Literatur an. Da er diese aber unvollständig studirt zu haben scheint, hat seine Zusammenstellung nur geringen Werth.

12) Zur Kasuistik der indirekten Verletzung des Sehnerven, von Hoffmann. (Inaug.-Diss., Tübingen, 1904.) Zusammenstellung von 15 Fällen, von denen 10 durch Kopf-Verletzungen entstanden waren; alle Fälle betrafen Männer. Mit einer Ausnahme kam es stets zu Atrophie des Sehnerven, die Amblyopie oder noch öfter Amaurose im Gefolge hatte; bei einem Patienten wurde das eine Auge durch Sehnerven-Atrophie blind, auf dem andern trat temporale Hemianopsie auf, also handelte es sich um ein Trauma des Chiasma mit alleiniger Erhaltung des einen ungekreuzten Bündels. Intervaginale Blutungen sind anzunehmen in 3 Fällen, von denen der eine das Bild doppelseitiger Stauungspapille (Heilung!), die beiden andern einen an Embolia A. centr. ret. erinnernden Befund boten. Einmal machte sich die Abblassung der Papille schon nach 6 Tagen ophthalmoskopisch geltend. Drei Mal wird Exophthalmus, 1 Mal Enophthalmus erwähnt.

13) Beitrag zur Kasuistik und Statistik der Augenschuss-Verletzungen, von Otto Peiper. (Inaug.-Diss. Berlin 1905.) Die Dissertation bringt die vom 1. Juli 1902 in der Berliner Kgl. Universitätsaugenklinik beobachteten Schussverletzungen des Auges, die in 4 Gruppen geordnet sind: Schrotkugel-Schüsse, Explosion von Zündhütchen, Patronen u. s. w. und Explosion von Pulver und Dynamit. Verf. betont den Werth des Röntgenbildes bei Kugelschüssen, das oft ausschlaggebend wird für Diagnose und Therapie.

14) Ueber die im Baugewerbe vorkommenden Augen-Verletzungen, von Pfannmüller. (Inaug.-Diss., Giessen 1904.) Verf. hat die vom 1. April 1890 bis 1. März 1904 in der Giessener Universitäts-Augen-Klinik klinisch und poliklinisch beobachteten 540 Fälle von Augen-Verletzungen im Bau-Gewerbe bearbeitet, dabei aber die Schlosser nicht berücksichtigt. Die meisten Verletzten standen im 20.—30. Lebensjahre (150 = 27,8 %). Steinstücke und Stahlsplitter verletzten 209 Kranke (= 38,7 %). Mörtel und Kalk 153 (= 28,3 %), dagegen treten die andern Ursachen erheblich zurück. Maurer und Steinhauer (228 = 42,2 % bez. 101 = 18,7 %) sind vornehmlich gefährdet. Das Vorwiegen der rechts- oder linksseitigen Verletzung ist bei verschiedenen Berufen verschieden. Verletzungen durch Fremdkörper (249 = 46,1 %) und Kalk-Verätzungen (153 = 28,3 %) sind die häufigsten. 32 % der (stationären) Patienten hatten S = $< {}^1/_{10}$. Unter 70 klinisch behandelten Fällen von Fremdkörper-Verletzungen waren 26 mit Perforation, 2 Splitter (Stein und Eisen) sassen im Glaskörper und vernichteten das Auge, 2 in der Retina ebenfalls, (ein eiserner, erfolgloser Magnetversuch,) die Hälfte der 26 Perforationen waren durch Wundstar komplicirt. Verloren gingen 5 = 23,1 % und 6 = 23,1 % behielten S = $< {}^1/_{10}$. Von 20 Contusionen waren 6 mit Ruptur verbunden (davon 4 Enukleationen = 66,7 %), von 12 Explosions-Traumen kam es bei 7 zur

Perforation. Von 50 verätzten Augen behielten 20% S nur $< {}^1/_{10}$, S = $^1/_3$—1 = 16 Fälle. Ulcus serpens (30 Fälle) beeinträchtigt die Sehschärfe immer mehr oder minder.

15) Erfolgreiche Extraction von Kupfersplittern aus dem Auge, von Brekle. (Kasuistische Mittheilungen aus dem Material der Klinik. Inaug.-Diss., Tübingen 1904.) Unter 44 durch Zündhütchen verletzten Augen (42 Männer, 2 Frauen; 12 im ersten, 9 im zweiten Lebensjahrzehnt) wurden 7 durch Extraction der Fremdkörper gerettet. Sie sassen theils in der Hornhaut, so dass sie in die vordere Kammer hineinragten, theils in der Iris, der Linse oder dem Glaskörper. Die beiden Fälle in denen der Splitter aus dem Glaskörper durch Meridionalschnitt entfernt wurde, sind lesenswerth; ein Mal hinterblieb eine befriedigende S, das andere Mal trat Netzhaut-Ablösung ein, aber es gelang wenigstens, die Form des Bulbus dauernd zu erhalten. Eine Entfernung der Splitter unter Controle mit dem Augen-Spiegel misslang.

16) Zur Siderosis bulbi nebst Bericht über 38 Magnet-Operationen, von Andressen. (Inaug.-Diss., Giessen 1903.) Die 38 Operationen fallen in die Jahre 1891—1903. Die ersten 9 verliefen erfolglos, weil mit unzulänglichen Instrumenten gearbeitet werden musste. Von 29 mit Hirschberg's Magneten Operirten hatten 6 den Splitter im vorderen Bulbus-Abschnitt, 23 im Glaskörper. Was die ersteren angeht, so misslang die Operation nur 1 Mal, weil es sich um einen Steinsplitter handelte! Die Giessener Klinik besass leider kein Sideroskop. Von den 23 Glaskörperfällen wurden 12 von dem Splitter befreit und zwar waren 2 darunter mit bereits eingetretener Verrostung, bei denen jedoch nach der Magnet-Operation S sich besserte. Den ausserordentlichen Werth der Sideroskopie beweisen die erfolglosen Operationen. Es wurde eben vielfach eingegangen, ohne dass man sicher war, einen intraocularen Fremdkörper oder gar einen solchen aus Eisen vor sich zu haben. Der Mangel dieses Instrumentes erklärt auch den Zweifel, der bei einem Falle darüber herrschte, ob ein eingedrungener Splitter sich in dem verrosteten Bulbus nicht völlig aufgelöst habe. Ein Mal lag ein kupferner, 1 Mal gar kein Fremdkörper vor. Von 21 Operationen also gelangen 12 = 57,1%. Die S war im Allgemeinen recht befriedigend, nur einmal trat Netzhautabhebung ein; man brauchte keinen Bulbus zu entfernen, und nie wurde eine dem Hirschberg'schen Magneten oft fälschlich vorgeworfene Spätinfektion beobachtet. Verf. kommt zu dem Schlusse, „nach den in der Giessener Klinik gemachten Erfahrungen ist die Magnet-Operation geeignet, eine grosse Zahl von verletzten Augen zu retten, deren Erhaltung mit keinem andern Instrumente möglich gewesen wäre, während die totalen Misserfolge sich grösstentheils aus den begleitenden Neben-Umständen selbst erklären." Ein Vergleich der mit Hirschberg's und der mit Haab-Schlössers Methode operirten Fälle scheine zu Gunsten der letztern zu sprechen, doch sei, wie Verf. mit Recht betont, eine endgiltige Beantwortung der Frage noch unmöglich. Die Richtigkeit der Behauptung Haab's, sein Instrument fördere auch Splitter mit unbekanntem Sitze zu Tage, bestreitet Verf. entschieden. Von 346 aus der Literatur gesammelten Fällen, die nach Hirschberg operirt wurden, hatten 224 = 64,7% Erfolg und zwar 79 davon = 35,2% mit S = 1 — $^1/_{10}$, mässige S hatten 15,6%, 20,9% (46 Kranke) behielten einen äusserlich normalen Bulbus, 57 Augen (25,4%) gingen zu Grunde. Chloroform-Narcose hält Verf. nicht für nöthig, locale Anaesthesie genügt meistentheils. In den weit-

aus meisten Fällen führt die Hirschberg'sche Operation zu günstigen Ergebnissen; dagegen scheint nach des Verf. Meinung Haabs Verfahren nicht werthlos. Die überaus fleissige Arbeit verdient jedenfalls den Preis, mit dem sie gekrönt worden ist.

17) Die Augen-Verletzungen in der Tübinger Klinik in den Jahren 1901 und 1902, von Schüz. (Inaug.-Diss. Tübingen 1903.) Die Arbeit schliesst sich den entsprechenden Berichten von Rosenberg über die Jahre 1896 bis 1899, und von Hartmann über das Jahr 1900 an (vgl. Centralbl. für prakt. Augenheilk. XXVI, S. 352). Unter den von 1901 bis 1902 behandelten Personen waren 1151 = 11,05 % frisch Verletzte: 85,23 % Männer (981) und 14,77 % (170) Frauen; die meisten Männer wurden im dritten Lebensjahrzehnt, die meisten Frauen im zweiten verletzt. Angehörige der landwirthschaftlichen Berufe leiden ebenso wie Steinhauer und Steinklopfer viel an Ulcus corneae serpens, Schlosser und Metallarbeiter kommen zumeist mit Hornhautfremdkörpern. Aus dem casuistischen Theile der Arbeit sei Folgendes erwähnt: lag bei Ulcus corn. serp. gleichzeitig Dacryocysto-Blennorrhoe vor, so wurde der Thränensack entfernt; Kalt'sche Spülungen thaten gute Dienste bei der Therapie des Hornhautgeschwürs. Auffallend häufig kommen in der Tübinger Klinik Verletzungen durch Kuhhornstoss zur Beobachtung (21, davon 13 Erblindungen). Intraoculare Fremdkörper werden 41 aufgeführt, davon waren 34 hinter der Linse, und zwar 21 eiserne. Magneterfolg 6 Mal, 5 Mal Verlust des Auges trotz erfolgreicher Entfernung des Splitters; 4 Mal bestand bereits Verrostung, so dass man das Auge nicht operirte; 3 erfolglose Magnetversuche; 3 septische Infectionen, durch den Splitter bedingt.

18) Bericht über die Wirksamkeit der Universitäts-Augenklinik in Tübingen in der Zeit vom 1. Januar bis zum 31. December 1903, von Lonhard. (Inaug.-Diss. Tübingen 1904.) Verf. setzt die Berichte von Brüning (1876 bis 1901, vgl. Centralbl. für Augenheilk., 1903, S. 126), Haussmann (1901) und Hoegg (1902, vgl. Centralbl. für Augenheilk., 1904, S. 319) fort. Das verarbeitete Material bezieht sich auf 5298 Augenkranke (3202 = 60,44 % Männer und 2906 = 39,56 % Frauen), von denen 1203 stationär zur Neuaufnahme kamen. Die grösste Krankenzahl, was das Alter angeht, hat das Lustrum vom 16 bis 20. Lebensjahre, und zwar für beide Geschlechter, die geringste das vom 46. bis 50 Jahre reichende. Aus den Angaben über die Morbidität in der stationären Klinik ergiebt sich die überwiegende Häufigkeit der Erkrankungen des Linsen-Systems (19,87 %, 323 Operationen) und der Cornea (17,18 %); Glaucom und Erkrankungen der Iris betreffen Frauen häufiger als Männer, besonders trifft dies aber für die Bindehautleiden zu. Ambulant wurden 2530 Männer (61,78 % und 1565 (38,22 %) Frauen behandelt.

19) Zur Casuistik des Nystagmus, von Brinitzer. (Inaug.-Diss. Leipzig 1904.) Unter Leitung von Hermann Cohn hat Verf. 120 Zöglinge und Hospitanten der Breslauer Provinzial-Blinden-Unterrichtsanstalt untersucht. Er unterscheidet drei Nystagmusformen: a) langsame, ungleichartige Bewegungen; b) nystagmusähnliche Zuckungen und c) eigentlichen Nystagmus bezw. Nystagmus im engeren Sinne. Nur 30 von den 120 Fällen hatten gar keine unwillkürlichen Augenbewegungen, 25 davon waren zu einer Zeit erblindet, wo sie schon zu fixiren geübt waren; aber Verf. fand 10 Patienten, die, obwohl sie im späteren Alter beiderseits erblindeten, dennoch Nystagmus aufwiesen, oder wenigstens unwillkürliche Zuckungen. Weder

Graefe noch Leber erwähnen, dass Nystagmus bei Pigmententartung der Netzhaut vorkommt. Verf. berichtet über 9 derartige Fälle. Von den 33 früh erblindeten mit echtem Augenzittern sind 15 (= 50 %) Blennorrhoiker, die alle nicht besonders lebhafte Schwingungen aufwiesen, 12 hatten unwillkürliche Augenbewegungen. Bemerkenswerth sind 2 Fälle von Mikrophthalmus congenitus (bezw. Anophthalmus) und ein Fall von einseitigem Nystagmus, der aus Cohn's Privatpraxis mitgetheilt wird.

20) Die Jod-Oele in der Augenheilkunde, von Terlinck. (Brüssel 1904.) Die beste Art der Darreichung von Jod-Präparaten ist die subcutane Einspritzung von Jod-Oelen (Jodipin und Lipiodol). Spritzt man nicht mehr als 5 ccm ein, so tritt kein nennenswerther Schmerz danach auf. Das Jod wird im Urin ausgeschieden und zwar vom 2. bis 5. Tage an, in schnell steigendem, dann aber monatelang gleichem Verhältniss. Ernstere Vergiftungs-Erscheinungen treten nicht auf. Indicirt ist diese Medication bei tertiärer, langsam sich entwickelnder und bei angeborener Syphilis, bei Scrophulose und bei Arteriosklerose; bei Fällen von Syphilis im primären und secundären Stadium ist die subcutane Darreichung der Jod-Oele erfolglos. Für subconjunctivale Einspritzung eignen sich Jod-Oele ihrer schwereren Resorption wegen weniger, obwohl sie derartig gegeben bei verschiedenen Krankheits-Processen gut wirkten. Man giebt in 5 bis 10 Sitzungen im Ganzen 25 bis 30 g. Ihrer guten therapeutischen Erfolge halber sind die Jod-Oele nicht allein dann angezeigt, wenn gegen Jod bei der üblichen Darreichung sich eine Idiosyncrasie herausstellte.

21) Ein Beitrag zur intraocularen Anwendung des Jodoforms bei intraocularen Eiterungen, von Frank. (Inaug.-Diss. Giessen 1904). Von 7 in den Jahren 1901—1904 derartig behandelten Augen-Verletzungen sind 3 Fälle, bei denen der Glaskörper primär verletzt worden war, erfolglos geblieben: wegen drohender sympathischer Augen-Entzündung ohne Panophthalmie musste die Enucleation bez. Exenteration vorgenommen werden. Bei den 3 andren Fällen, in denen die intraoculare Eiterung nach Hornhaut-Verletzungen eintrat (der 4. Fall war zur Zeit der Publication der Arbeit noch in Behandlung), wurde 1 Mal das Auge mit S = $^1/_{\infty}$ erhalten, 1 Mal erblindete es mit erhaltener Arbeitsfähigkeit des Kranken, 1 Mal war man zur Exenteration wegen drohender Panophthalmie gezwungen.

Kurt Steindorff.

22) Die Einführung der Leseproben in die Augenheilkunde von Dr. Ed. Pergens in Maeseyck (Belgien). (Janus, August 1905, S. 419—437.) Eine sehr interessante Studie, welche u. A. die von mir im Centralbl. f. Augenheilk. 1894, S. 320, erwähnten, so selten gewordenen Schriftproben von H. Küchler (Darmstadt 1893) in extenso wiedergiebt.

23) Samuel Sharp, der erste Wundarzt, der den Schnitt zur Star-Ausziehung mit einem einzigen Messer ausführte. Eine Biographie und geschichtliche Skizze von Alwin A. Hubbel, M. D., Ph. D., Buffalo. (Medical Libr. et hist. April 1904.) Dr. Faye hat ein solches Messer 1752 ersonnen, am 11. Juni 1753 damit operirt. Sharp hat mit dem von ihm erfundenen Messer am 7. April 1753 seine erste Operation ausgeführt. H.

Um Einsendung von Separatabdrücken wird gebeten (Berlin NW. 26 Schiffbauerdamm).

Verlag von Veit & Comp. in Leipzig. — Druck von Metzger & Wittig in Leipzig.

Centralblatt

für praktische

AUGENHEILKUNDE.

Herausgegeben von

Prof. Dr. J. Hirschberg, Geh. Med.-Rath, in Berlin.

Unter ständiger Mitwirkung der Herren Dr. Ancke in München, Dr. Berger in Paris, Prof. Dr. Birnbacher in Graz, Dr. Brailey in London, Dr. Bruns in Steglitz, Geh. Med.-Rath Prof. Dr. H. Cohn in Breslau, Doc. Dr. Cl. du Bois-Reymond in Berlin, Dr. Czellitzer in Berlin, Prof. Dr. E. Emmert in Bern, Prof. Dr. C. Gallenga in Parma, Dr. Ginsberg in Berlin, Prof. Dr. Goldzieher in Budapest, Dr. Gordon Norrie in Kopenhagen, Dr. Hamburger in Berlin, Prof. Dr. Horstmann in Berlin, Dr. Isigonis in Smyrna, Prof. H. Knapp in New York, Prof. Dr. Krückow in Moskau, Dr. Lorser in Berlin, Prof. Dr. Magnus in Breslau, Major F. P. Maynard, I. M. S. Calcutta, Dr. F. Mendel in Berlin, Dr. Moll in Berlin, Dr. Neuburger in Nürnberg, Dr. Pergens in Maeseyck, Prof. Dr. Peschel in Frankfurt a. M., Dr. Purtscher in Klagenfurt, Dr. M. Reich in Petersburg, Med.-Rath Dr. Scheer in Oldenburg, Prof. Dr. Schenkl in Prag, Prof. Dr. Schwarz in Leipzig, Dr. Spiro in Berlin, Dr. Stiel in Köln.

Monatlich ein Heft. Preis des Jahrganges 12 Mark. Zu beziehen durch alle Buchhandlungen des In- und Auslandes und die Postanstalten des Deutschen Reiches.

1905. **Neunundzwanzigster Jahrgang.** **September.**

Inhalt: **Nekrologe:** Carl Schweigger und Joseph Brettauer.

Original-Mittheilung. Die Magnet-Operation bei Kindern. Von **J. Hirschberg.**

Klinische Beobachtung. Ein Fall von traumatischem Glaucom. Von Dr. Emil Brand in Augsburg.

Neue Instrumente, Medicamente u. s. w. Doppel-Linse. Nach Dr. Koerber.

Neue Bücher.

Journal-Uebersicht. I. Zeitschrift für Augenheilkunde. 1905. Bd. XIII, Heft 1—4. — II. Die Ophthalmologische Klinik. 1905. Nr. 3—8. — III. Recueil d'ophtalmologie. 1905. Februar—April. — IV. Revue générale d'ophtalmologie. 1905. Januar—April. — V. Archives d'ophtalmologie. 1905. Januar—April.

Vermischtes. Nr. 1—3.

Bibliographie. Nr. 1—11.

Carl Schweigger,

geboren zu Halle a. S. am 29. October 1830,
gestorben zu Berlin am 24. August 1905.

Joseph Brettauer,

geboren zu Ancona am 8. December 1835,
gestorben zu Triest am 11. Juni 1905.

Carl Schweigger.

ALBRECHT v. GRAEFE, der Begründer der modernen Augenheilkunde, hatte einerseits, wie König Artus, seine Tafelrunde, an welcher er seinen Jugendfreunden (WALDAU, EWERS, ARNDT, MICHAELIS) bequeme Sitze einräumte; andrerseits suchte und fand er solche Gehilfen, welche an dem Ausbau der Fachwissenschaft rüstig mitzuarbeiten entschlossen und befähigt waren, wie R. LIEBREICH, ZEHENDER, ALBRECHT GRAEFE, HORNER, SCHWEIGGER, LEBER u. A.

CARL SCHWEIGGER, der, als Sohn des bekannten Prof. der Physik JOHANN SALOMON CHRISTOPH SCHWEIGGER in Halle, eine gründliche Vorbildung genossen, in Erlangen und Halle studirt, an letztgenannter Universität von 1852—1855 als Assistent des berühmten KRUKENBERG Kurse in der Auskultation und Perkussion ertheilt, dann zu Würzburg unter H. MÜLLER mit dem Studium der mikroskopischen Anatomie des Auges sich beschäftigt hatte, wurde 1857 von A. v. GRAEFE als Assistent in seiner Klinik angestellt. Wenn wir A. v. GRAEFE's grosse Begeisterung[1] für die mikroskopische und pathologische Forschung berücksichtigen, so werden wir es wohl begreifen, dass er gern die Gelegenheit ergriff, die klinische Beobachtung, in der er selber Meister war, mit Hilfe eines so vorgebildeten Assistenten, wie CARL SCHWEIGGER, durch die mikroskopische Forschung aufzuklären und die neue Welt, welche der Augenspiegel von H. HELMHOLTZ uns erschlossen, durch unermüdliche Forschung der Wissenschaft zu unterwerfen.

Als Frucht der gemeinschaftlichen Arbeit von A. v. GRAEFE und C. SCHWEIGGER begrüssen wir die Beiträge zur anatomischen Klinik der Augenkrankheiten[2], welche einerseits für den weiteren Fortschritt der Wissenschaft vorbildlich geworden, andrerseits noch heute[3] für den wissenschaftlichen Arzt höchst lehrreiche Thatsachen enthalten. Die behandelten Gegenstände sind die folgenden: 1. Verletzung-Star aus chronischer Aderhaut-Entzündung durch Metall-Splitter in der Linse. 2. Eitrige Iridochorioïditis nach Verletzung. 3. Ektatische Chorioïditis mit Skleral-Staphylom und Aus-

[1] A. v. GRAEFE gehörte 1858, als Professor, zu den eifrigsten Hörern von R. VIRCHOW. Der letztere hat uns (in seiner Cellularpathologie, IV. Aufl., 1871, S. 379) mitgetheilt, wie überrascht und gerührt er selber gewesen, als er in einem Exemplar der Cellularpathologie aus v. GRAEFE's Nachlass die von dessen Hand geschriebenen Notizen fand, in denen er den Gang von VIRCHOW's Vorträgen für sich verzeichnet hatte.

[2] Archiv für Ophthalmologie, VI, 1, 116—169 und VI, 2, 254–294, 1860.

[3] Aber wie wird diese klassische Literatur vernachlässigt! Beispiele an dieser Stelle anzuführen, muss ich mir versagen.

höhlung des Sehnerven-Eintritts. 4. Glaucoma absolutum. 5. Pantophthalmie. 6. Eitrige Iridochorioïditis mit sympathischer Iritis des andren Auges. 7. Netzhaut-Entartung in Folge von diffuser Nieren-Entzündung.

Die anatomischen Untersuchungen, welche C. Schweigger aus dem Material der v. Graefe'schen Klinik selbständig veröffentlicht hat[1], betreffen die folgenden Gegenstände: 8. Untersuchungen über pigmentirte Netzhaut. 9. Vorläufige Bemerkungen über den anatomischen Befund bei Aderhaut-Entzündung. 10. Eitrige Iridochorioïditis, totale Netzhautablösung, Star- und Kapselstar-Bildung. 11. Abgelaufenes Glaukom, Pigmentirung der Netzhaut. 12. Ueber die Amblyopie bei Nierenleiden. 13. Ueber die Ganglienzellen und blassen Nerven der Aderhaut. 14. Fall von intraocularer Geschwulst durch Netzhaut-Entartung. 15. Ueber die Entstehung des Kapsel-Stares. 16. Zur pathologischen Anatomie der Aderhaut. Neben der grossen Fülle des Stoffes müssen wir die Nüchternheit der Beobachtung, die Klarheit der Darstellung und die — Kürze[2] bewundern.

Die zweite Art der Thätigkeit, welche C. Schweigger in A. v. Graefe's Klinik zufiel, war die Durchführung der Augenspiegelkurse, — damals weit schwieriger wegen der Neuheit des Gegenstandes, als heute, wo wir dreissig bis vierzig Jahre lang fast täglich die Handhabung des Spiegels geübt, und die Jüngeren auf unsren Schultern stehen; damals auch weit gewichtiger, als heute, weil in Deutschland Professuren für Augenheilkunde noch nicht gegründet waren, und neben den deutschen Aerzten auch die ausländischen zum Studium der neuen Lehre nach Berlin zusammenströmten. Der Lehrer der Augenspiegelkunst konnte am Ende der fünfziger und im Anfang der sechziger Jahre des vorigen Jahrhunderts auf ein brauchbares Lehrbuch sich nicht gut stützen, viel weniger ein solches seinen Schülern zum Nachstudium empfehlen. Die bahnbrechende Arbeit von Helmholtz aus dem Jahre 1851 musste er ja gründlich studiren, ebenso die Zusatzschriften von Rüte und Coccius aus dem Jahre 1852 und 54, die Tafeln von Ed. Jäger aus dem Jahre 1855 und 56, die einzelnen Archiv-Artikel, den ersten Versuch einer systematischen Darstellung, den R. Liebreich 1856 und 57 in der französischen Ausgabe von Mackenzie's Lehrbuch veröffentlicht hatte, und das Buch von Adolf Zander über den Augenspiegel, namentlich die 2. Auflage vom Jahre 1862.[3]

Aber im Wesentlichen musste er selber an das Natur-Object herantreten und den spröden Stoff bemeistern lernen, bis er Klarheit gewonnen

---

[1] Archiv für Ophthalmologie, V, 1, 96—111, 1859; V, 2, 216—240, 1859; VI, 2, 295—319, 1860; VI, 2, 310—323, 1860; VI, 2, 324—333, 1860; VIII, 1, 227—238, 1861; IX, 1, 192—206, 1863.

[2] Manche jüngere Forscher glauben für die Darstellung einer Untersuchung, die sie für neu halten, mit weniger als 200 Druckseiten nicht auskommen zu können.

[3] Die Artikel von Ryba und Bader, die Bücher von Schauenburg (van Trigt) aus dem Jahre 1859 und von Follin (1858 und 1863) konnte er nur wenig brauchen.

und eine fassliche Darstellung, einen bündigen Lehrvortrag sich angeeignet. So erwuchsen die Vorlesungen über den Gebrauch des Augenspiegels von Dr. C. SCHWEIGGER, Privatdozent in Berlin, die 1864 erschienen sind und uns allen, die wir noch leben und thätig sind, die erste Grundlage in dieser schwierigen Kunst gegeben haben. Das Buch enthält nur 141 Seiten, lediglich optische und anatomische Figuren, keine Augenspiegelbilder; ist aber doch sehr gehaltreich. Nach 30 Jahren (1895) hat auf des Verfassers Wunsch sein Schüler R. GREEFF dasselbe wieder herausgegeben und zu dem neueren Standpunkt des Wissens fortgeführt. Durch SCHWEIGGER's Arbeit sind die späteren Lehrbücher (von MAUTHNER 1868, von DIMMER 1887, von LORING 1886), Grundrisse, Einführungen, Atlanten ganz wesentlich erleichtert worden.

Auf die Lehr- folgten die Wanderjahre. Im Jahre 1864 verliess SCHWEIGGER die Klinik A. v. GRAEFE's mit dem Professor-Titel und unternahm grössere wissenschaftliche Reisen nach Utrecht und nach London; von da ging er nach New-York[1], gab aber den Plan, sich dort eine Praxis zu gründen, bald wieder auf und kehrte nach Berlin zurück, wo er sich als praktischer Augenarzt bethätigte. Aber schon im Jahre 1868 wurde er als ausserordentlicher Professor der Augenheilkunde nach Göttingen berufen und im Jahre 1871 als Nachfolger seines Lehrers A. v. GRAEFE zurückgeholt, zuerst als ausserordentlicher Professor, vom Jahre 1873 ab als ordentlicher; 1885 wurde er durch den Titel eines Geheimen Medicinalrathes ausgezeichnet.

Zunächst musste er sich allerdings mit der Charité-Abtheilung, die A. v. GRAEFE neben seiner weit grösseren Privatklinik verwaltet hatte, und einer davon getrennten Poliklinik begnügen. Erst 1881 wurde in dem neugebauten Klinikum der Ziegelstrasse eine selbständige Universitäts-Augenklinik mit Poliklinik für ihn eingerichtet, während die Charité-Abtheilung für den Universitäts-Unterricht geschlossen ward.[2]

Dort in der Ziegelstrasse wirkte C. SCHWEIGGER als Arzt, Wundarzt und Lehrer nahezu zwanzig Jahre, bis zunehmende Kränklichkeit ihn zwang, im Anfang des Jahres 1900 in den Ruhestand zu treten.

Seine Meisterjahre umfassen also die Zeit eines Lebensalters, von 1868—1900; sie sind dadurch gekennzeichnet, dass an Stelle der anatomischen Untersuchungen, die wir erwähnt, und der optischen (über den Augenspiegel,

---

[1] Seine Fahrt über den Ozean ist verewigt in den Transactions of the American Ophthalmological Society, die bis zum heutigen Tage unter den Ehrenmitgliedern der Gesellschaft führen: Dr. C. SCHWEIGGER, Berlin, Prussia. Die Gründung des Deutschen Reiches ist spurlos an dieser Liste vorübergegangen.

[2] Die Gründung einer zweiten Universitäts-Augenklinik in der Charité wurde bereits 1881 von einigen der hervorragendsten Mitglieder der Facultät in Aussicht genommen; sie stiess aber auf Hindernisse, bis man 20 Jahre später endlich einsah, dass Berlin auf diesem Gebiet nicht länger hinter Wien zurückstehen dürfe.

über Astigmatismus)[1] Veröffentlichungen über praktische Augenheilkunde traten. Seine wichtigste Leistung ist das Handbuch der Augenheilkunde, das 1871 erschien und später bis 1885 noch fünf Auflagen erlebt hat.

Dieses, eines der ersten Lehrbücher der modernen Augenheilkunde, entsprach einem wahren Bedürfniss. Wir müssen uns daran erinnern, dass ALBRECHT v. GRAEFE in seinem so unermüdlichen Streben nach weiterem Ausbau der Wissenschaft sich nie zur Abfassung eines Lehrbuches der Augenheilkunde entschliessen konnte, und dass ein trauriges Verhängniss den Einzigen schon im 43. Lebensjahre dahinraffte. Während unsrer Studienzeit hatten wir kein brauchbares Lehrbuch der Augenheilkunde. Die trefflichen vorophthalmoskopischen Werke, das von ARLT (1851 bis 1856) und die französische Ausgabe von MACKENZIE (1856—1857), waren für Anfänger nicht verwerthbar, so lehrreich sie auch noch heute dem Fortgeschrittenen erscheinen. Mit einem aus Wehmuth und Theilnahme gemischten Gefühl durchblättere ich noch manchmal die Ophthalmiatrik von SCHAUENBURG aus dem Jahre 1865, die ich als Student, und das Lehrbuch der Augenheilkunde von STELLWAG in Wien aus dem Jahre 1867, das ich als Assistent zu benutzen pflegte, die ich beide mit sehr zahlreichen Frage- und Ausrufungszeichen sowie mit vielen, mitunter nicht sehr schmeichelhaften Randbemerkungen geziert habe. (Grösseren Nutzen zog ich allerdings aus Wecker's Traité des maladies des yeux, II. Ausg., Paris 1867; sowie aus SOELBERG WELLS' Treatise on the diseases of the eye, London 1869. Beide Werke sind A. v. GRAEFE gewidmet. Aber für die Mehrzahl der deutschen Studenten und Aerzte waren beide nicht geeignet).

Da trat SCHWEIGGER mit seinem Werke in die Lücke und gab mit der ihm eigenen Klarheit und Bündigkeit eine Uebersicht dessen, was die neue Forschung geleistet. Ich will übrigens offen gestehen (oder wiederholen), — denn den Todten sind wir Wahrheit schuldig, wie den Lebenden und uns selber[2], — dass die Therapie in diesem Buche etwas zu kurz gekommen ist und dass auf diesem Gebiete die heutigen Lehrbücher von SCHMIDT-RIMPLER und FUCHS u. A.[3] grundsätzlich dem von SCHWEIGGER vorzuziehen sind.

Von andren selbständigen Veröffentlichungen SCHWEIGGER's seien noch die folgenden erwähnt:

---

[1] Arch. f. Ophth., IX, 1, 178—191, 1863.

[2] Das ist mein Grundsatz. Die alte Regel „de mortuis nil nisi bene", die übrigens meist falsch übersetzt wird, denn sie geht zurück auf Solon's Gesetz κωλύων τὸν τεθνηκότα κακῶς ἀγορεύειν, genügt ebenso wenig, wie VOLTAIRE's Höflichkeit: „On doit des égards aux vivants, on ne doit aux morts que la vérité."

[3] Das grosse Handbuch von GRAEFE-SAEMISCH, die gemeinsame Arbeit eines ganzen Kollegium deutscher Fachgenossen, soll nur ergänzend hier genannt werden.

III., Ueber Glaukom, 1878; IV. Klinische Untersuchungen über das Schielen 1881; V. Rede zur Enthüllung des Graefe-Denkmals am 22. Mai 1882.

Bezüglich der letzteren möchte ich hervorheben: Schweigger gehörte nicht zu denjenigen, die auf die Worte des Meisters schwören. Eher möchte ich meinen, dass er seinem grossen Vorgänger nicht immer völlig gerecht geworden.

Ferner gehören hierher:

VI. Ueber den Zusammenhang der Augenheilkunde mit den andren Gebieten der Medicin, 1885; VII. Glaukom und Sehnervenleiden, 1891; VIII. Sehproben, 1895; IX. Die Erfolge der Schieloperation, 1895.

In die Redaction der deutschen Ausgabe von Knapp's Archiv der Augenheilkunde, dem ich 1879—1881 die jetzige Form gegeben, trat C. Schweigger 1882 ein und veröffentlichte darin die folgenden Arbeiten: 17 und 18). Zur Embolie der Arteria centralis retinae, XI, 4, 444—447, 1882 (vergl. XLIII, 3, 1901); 19) Beobachtungen über Netzhautablösung XII, 1, 52—61, 1883; 20 und 21) Mittheilungen aus der Praxis, XIII, 2/3, 244—249 (Erschütterung der Sehnerven, Blasenbildung auf der Bindehaut); 22) Ueber Resection des Sehnerven, XV, 1, 50—68, 1885. Die zur Vermeidung der Enukleation eines schwerverletzten und zerstörten Augapfels ersonnene Methode der Durchschneidung des Sehnerven hinter dem Augapfel suchte Schweigger durch ausgiebige Ausschneidung des Sehnerven zu verbessern. Aber beide Verfahren sind wieder aufgegeben worden, da zur Vermeidung der sympathischen Augen-Entzündung und Erblindung lediglich die rechtzeitige Entfernung des durch Verletzung zerstörten Augapfels ein sicheres Verfahren darstellt.

Zu Schweigger's wichtigsten Arbeiten gehören noch: 23, 24) Ueber Star und Nachstar-Operationen, die Rückkehr zum Lappenschnitt (Archiv f. Augenheilk., XVII, 2, 125—157 und XVIII, 2, 143—152, 1887 und 1888). Hieran schliesst sich 25) Schweigger: Referat über Star-Operation, auf dem 7. internationalen Ophthalmologenkongress. Heidelberg 1881.[1]

Auf diesem Gebiet ist dem Verewigten ein grosses Verdienst zuzusprechen: er hat, im Gegensatze zu manchen deutschen Professoren, welche niemals von Graefe's, mit Iridektomie kombinirter Alterstar-Ausziehung abzuweichen wagten, kühn und erfolgreich den Weg zum klassischen Lappenschnitt zurückgewiesen, womit ich selber für alle reinen und einfachen Fälle stets vollkommen einverstanden gewesen.

Gedenken wir noch der folgenden im A. f. A. veröffentlichten Arbeiten: 26) Vordere Synechie ohne Perforation der Hornhaut, XVII, 4, 403—406; 27) Ein handliches Perimeter, XIX, 4, 469—471; 28) Ueber die Refractionsbestimmung durch die Beleuchtungsprobe, XX, 4, 442—447, 1890. In

[1] Bericht, S. 135—152.

der Berliner klinischen Wochenschrift bezw. in den Verh. d. Berl. med. Gesellschaft[1] hat SCHWEIGGER die folgenden Vorträge veröffentlicht: 29) Das Gesetz der identischen Netzhautpunkte und die Lehre vom Schielen, II, 1, 18; 30) Demonstration eines neuen Perimeters, IV, 2, 158; 31) Ueber Aethernarkose, V, 1, 18; 32) Ueber Iridotomie, VI, 1, 36; 33) Ueber Glaukom, IX, 1, 29; 34) Cocain bei Augenoperationen, XVI, 1, 50; 2, 17; 35) Ueber Enucleation und Exenteration, XVII, 1, 172; 2, 222; 36) Ueber Extraction unreifer Stare, XXI, 1, 148; 37) Ueber operative Beseitigung hochgradiger Kurzsichtigkeit, XXIV, 1, 110, 1893.

So hat SCHWEIGGER bis in sein Greisenalter unermüdlich und erfolgreich in der Wissenschaft weitergearbeitet. Unter allgemeiner Betheiligung der Aerzte wurde in der neu eingerichteten Augenklinik das Freudenfest der Aufstellung seiner Bronzebüste und der seines Vorgängers A. v. GRAEFE gefeiert, und das ernste Trauerfest seiner Bestattung[2] am 28. August d. J.

CARL SCHWEIGGER war in seiner Blütezeit ein ganz ausgezeichneter Operateur. Das habe ich in zahlreichen Fällen selber beobachtet. Das schilderte mir einst O. BECKER, als er aus der Ziegelstrasse zu mir kam, mit den Worten: „Ich wünschte wohl, die Operation der Sehnervenausschneidung so schnell und so elegant ausführen zu können, als ich sie soeben von SCHWEIGGER gesehen."

SCHWEIGGER war auch ein guter Lehrer und hat Schule gebildet. HORSTMANN, SILEX, GREEFF, ABELSDORFF, seine früheren Assistenten, nennen sich mit Stolz seine Schüler. Sein Vortrag war klar und beredt. Allerdings den Zauber der Rede, der seinem Vorgänger A. v. GRAEFE eigen gewesen, vermochte er nicht zu erreichen.

„Denn wer wagte mit Göttern den Kampf? und wer mit dem Einen?
Doch Homeride zu sein, auch nur als letzter, ist schön."

CARL SCHWEIGGER war ein Schüler v. GRAEFE's, und gewiss nicht der letzte. Sein Andenken wird in der Geschichte der Wissenschaft fortleben.

J. HIRSCHBERG.

Joseph Brettauer

ist in Ancona als Sohn eines aus Vorarlberg (Hohenems) eingewanderten Kaufmanns am 8. Dezember 1835 geboren. Seine Mittelschulbildung erwarb er sich in St. Gallen und Feldkirch. Die medicinischen Studien machte er in Prag und Wien. Er war ein Lieblingsschüler ARLT's. Nach der

[1] Gegenüber der Berliner ophth. Gesellschaft, die 1893 von Prof. BURCHARDT begründet worden, hat er sich ablehnend verhalten.

[2] Dass aber von den Tausenden, denen er durch Operation das Licht wiedergegeben, kein Einziger in der Trauerkapelle zu sehen war, ist eine betrübende Thatsache, die allerdings den gereiften Arzt in seiner Pflichterfüllung nicht irre machen kann.

Promotion ging er nach Berlin zu v. Graefe, dann einige Zeit nach Utrecht (zu Donders) und nach Paris. Ueberall widmete er sich ausschliesslich der Ophthalmologie, am längsten war er bei v. Graefe. Unterdessen waren seine Eltern und seine Schwester nach Triest übersiedelt. Das veranlasste ihn, sich gleichfalls in Triest niederzulassen (1861). Er lebte daselbst in gemeinschaftlichem Haushalt mit seinen Eltern und dann, seit 1884, mit seiner Schwester und deren Gatten. Kurze Zeit nach seiner Niederlassung wurde er mit der vorläufigen Leitung der Augenabtheilung des städtischen Krankenhauses betraut und zwei Jahre darauf zum Primararzt ernannt. Er hat die Augenabtheilung und später als langjähriger Präsident des Aerzte-Collegiums das grosse städtische Krankenhaus vollständig und mustergültig neu reorganisirt. Er wurde bald von der Regierung in den k. k. küstenländischen Sanitätsrath berufen und verblieb in demselben bis zu seinem Tode. Vor etwa 10 Jahren wurde er zum Vicepräsidenten desselben ernannt. Er gründete die Triester Aerztegesellschaft und war ihr langjähriger Vorsitzender. Als er vor einem Jahre seine Stelle als Primararzt niederlegte, wurde er zum Ehrenmitglied der Aerztegesellschaft gewählt.

Brettauer hat sich nach seiner 1857 mit Steinach angefertigten Untersuchung über die Epithelialzellen des Dünndarms (Sitzungs-Berichte der k. k. Acad.) litterarisch leider kaum bethätigt. Seine Krankenhausberichte, die er eingeführt, sind allerdings hervorragende statistische Arbeiten. Er war ein ausgezeichneter Diagnostiker und operirte bis zuletzt mit besonderer Sicherheit und Eleganz. Seine Erfolge waren ausgezeichnete. Von seiner umfassenden, gründlichen Litteraturkenntniss, seiner scharfen und gesunden Kritik hat er auf den Congressen, die er regelmässig besuchte, genügende Proben gegeben.

In den letzten 20 Jahren seines Lebens hat er, ohne die Ophthalmologie mit ihren Fortschritten im Geringsten zu vernachlässigen, auch künstlerische Neigungen gepflegt. Seine Sammlungen medicinischer Stiche und Medaillen gehören zu den besten und vollständigsten: die mit soviel Liebe und Arbeit gesammelten Schätze werden als Ganzes erhalten bleiben. Die Heidelberger augenärztliche Gesellschaft, für die er so viel gethan, hat ihn dauernd durch Wahl in den Vorstand geehrt.

Diejenigen, welche das Glück hatten, diesen edlen und hochbedeutenden Mann, der Schärfe des Verstandes mit Wärme des Herzens in glücklichster Mischung vereinigte, näher kennen zu lernen, werden ihm stets ein ehrenvolles Gedenken bewahren. Mir war er ein Freund, länger als ein Menschenalter; ich verdanke ihm viel! Nicht bloss gerechte Anerkennung, sondern auch gedeihlichen Rath verstand er zu spenden. J. Hirschberg.

Die Magnet-Operation bei Kindern.

Von **J. Hirschberg.**

Das älteste Kapitel über Augenkrankheiten der Kinder, von Rāzī[1], hat für uns zwar nur noch geschichtlichen Werth; aber es enthält doch einen recht brauchbaren Satz: „Wenn den Kindern etwas von den gewöhnlichen Augenleiden zustösst, ... so wird es mit den dafür allgemein empfohlenen Mitteln, jedoch in gemilderter Gabe behandelt."

Unser Kanon für dieses Gebiet „die Krankheiten des Auges im Kindes-Alter von Fr. Horner und J. von Michel"[2], erwähnt ganz richtig die Thatsache, dass einem Kinde, welches beim Schmieden zusieht, Eisensplitter in's Augen-Innere eindringen können, bis in den Glaskörper oder bis in die Netzhaut. Aber Einzelbeobachtungen werden nicht angeführt, über Behandlung wird nichts mitgetheilt, — wohl in richtiger Würdigung des von uns an die Spitze gestellten Grundsatzes.

Die casuistische Literatur über Magnet-Operation enthält nur wenige Fälle[3], welche Kinder betreffen. Ich selber habe in den letzten acht Jahren fünf Fälle der Art operirt und bei diesen doch einige Besonderheiten bezüglich der Diagnose und Behandlung beobachtet, welche natürlich in dem Charakter des Kindes wurzeln und wohl eine kurze Erwähnung verdienen, damit derjenige, welcher einen solchen seltenen Fall beobachtet, rascher und bequemer mit demselben fertig werden kann.

1) Am 3. Januar 1904 flog dem 9jähr. Pförtner-Sohn O. S. von den beiden Hämmern, mit denen sein Bruder spielte, ein Splitter in sein linkes Auge. Dieses entzündete sich danach.

Am 6. Januar 1904 wurde der Knabe von seinem Vater in eine Augenklinik gebracht, am 11. und am 12. Januar wurden daselbst Magnetversuche vorgenommen, die jedoch wegen der grossen Unruhe des kleinen Burschen erfolglos blieben.

Am 13. Januar 1904, Nachmittags $2^1/_2$ Uhr, also elf Tage nach der Verletzung, wurde mir der Knabe von seinem Vater gebracht. Das rechte Auge ist gesund. Das linke zeigt Reizung, sowie Röthung rings um die Hornhaut; besitzt aber noch ziemlich gute Sehkraft (fast $^5/_{15}$). In der Hornhaut sitzt, nahe dem Nasenrande derselben, eine schräg gerichtete Narbe von $2^1/_2$ mm Länge, dahinter ein Riss im Schliessmuskel der Regenbogenhaut, ein Trübungs-Schlauch, welcher die Linse durchsetzt; dazu kommt dichte bläuliche Trübung im Glaskörper. Fibrin-Fäden sind in der

---

[1] Geschichte der Augenheilkunde bei den Arabern, S. 188. (Graefe-Saemisch II. Aufl., Bd. XIII.)

[2] Handb. der Kinderkrankheiten von C. Gerhardt, V, 2, 1889, S. 631.

[3] Krückow, Wjestnik Ophth. December 1884. (Vgl. Elektromagnet in der Augenheilkunde, 1885, S. 143.) Schmidt-Rimpler hat auch einige Fälle veröffentlicht.

Pupille sichtbar. Sideroskopie positiv. Aber Localisirung ist unmöglich, da der Knabe sich wie eine Wildkatze gebärdet. Dies macht auch eine genauere Spiegelung unmöglich. Es muss unentschieden bleiben, ob der Splitter, den ich nicht zu sehen bekomme, unten im Glaskörper sitzt oder in der Netzhaut haftet.

Sofort schreite ich zur Operation, da ohne diese das Auge verloren ist. Besteht bereits exudative Iritis, so ist Aufschub, selbst um einen Tag, nicht unbedenklich. Aber zunächst scheint die Operation unmöglich. Drei Männer vermögen den Kopf des Knaben nicht zu fixiren. Sogleich wird die Allgemein-Betäubung durch Billroth's Mischung eingeleitet. Hierbei erfolgt heftiges Erbrechen, da der Knabe zu Mittag gegessen. Nachdem wir dieses überstanden, und die Betäubung hinreichend tief geworden; wird die Spitze des Riesenmagneten an die Hornhaut-Narbe gebracht, — vergeblich; an den unteren Lederhautsaum und von da ein wenig gegen den Aequator hin, — vergeblich. Jetzt wird die Spitze aussen-unten an den Lederhautsaum gelegt: sofort hüpft der Splitter um die Regenbogenhaut herum und fällt nach aussen-unten in die Kammerbucht.

Nunmehr wird die Betäubung vertieft, am unteren Rande der Hornhaut ein Lanzenschnitt angelegt, der kleine Handmagnet mit kleiner Spitze eingeführt, — der Splitter folgt sofort.

Derselbe ist 2 mm lang, 1,5 mm breit und wiegt 5 mg.

Am folgenden Tage, 14. Januar 1904, ist das Auge nicht gereizt, aber noch weich; Vorderkammer gebildet; Pupille mittelweit und rund, gut durchleuchtbar. Aber nach unten zu ist noch der bläuliche Reflex sichtbar.

Am 25. Januar 1904 ist der letztere erheblich vermindert. Am 14. Februar 1904 hat das operirte Auge mit + 1 Di schon wieder $S = {}^{5}/_{15}$. Trübungschlauch der Linse unverändert. Glaskörper rein. Innen unten in der Peripherie des Augengrundes ist eine zarte Herd-Erkrankung sichtbar. Am 16. Februar 1904 wird der verletzte Knabe aus der Anstalt entlassen.

Am 20. April 1904 sieht man innen-unten im Augengrund einen scheckigen Herd, dessen Grenze nicht zu erreichen ist. Ist es der frühere Fremdkörper-Sitz oder eine Prall-Stelle? Ich glaube, das letztere ist anzunehmen, da die Einwirkung auf den äusseren-unteren Hornhautrand den Fremdkörper gefördert hat. Am 6. Februar 1905, also etwa ein Jahr nach der Operation, hat das verletzte Auge mit + 1 Di cyl. → $S = {}^{5}/_{5}$, bei normalem Gesichtsfeld. Die kleine keilförmige Linsentrübung, welche der durchfliegende Splitter erzeugte, hat keine Fortschritte gemacht. Die Herd-Erkrankung des Augengrundes ist unverändert.

Das Bemerkenswerthe an diesem Fall ist die zwingende Nothwendigkeit der Allgemein-Betäubung.

2) Der 9jähr. H. J. hielt am 25. Juni 1897 eine aufrecht stehende Kiste, die ein Mann nagelte: plötzlich, als dieser zuschlug, fühlte der Knabe, dass etwas in sein rechtes Auge flog, und dass die Sehkraft dieses Auges fort war. Erst nach drei Tagen, am 28. Juni, brachte der Vater seinen Sohn zu einem Augenarzt, der jenen sofort zu mir sendete.

Das verletzte Auge, das noch $S \leq {}^5/_{30}$ besitzt, ist reizlos, zeigt eine kleine, kaum über 1,5 mm lange Narbe in der Hornhaut, nahe ihrer Mitte, jedoch etwas schläfenwärts und oben, dahinter einen Riss im Schliessmuskel der Regenbogenhaut, daneben eine Synechie; ferner eine lange dreieckige Wunde der vorderen Linsenkapsel und schon ziemlich vorgeschrittene Linsentrübung, so dass der Einblick in's Augen-Innere uns versagt blieb. Merkwürdiger Weise war die Sideroskopie negativ; doch war der Junge nicht ordentlich an die Magnet-Nadel heranzubringen.

Sofort Operation, unter Cocaïn-Einträufelung. Die Spitze des Riesen-Magneten wurde zunächst innen-unten auf die Lederhaut gesetzt, da in dem entsprechenden Quadranten des Augapfels der Splitter zu sitzen schien, — vergeblich. Sofort wurde die Spitze aussen-unten an die Lederhaut gelegt. Jetzt trat Schmerz auf. Die Spitze wurde gegen den Hornhaut-Rand vorgeschoben: man bemerkte Vorwölbung der Regenbogenhaut an der entsprechenden Stelle. Die Spitze wurde endlich dem oberen Hornhaut-Rande genähert: der Splitter schoss in die Vorderkammer und fiel auf ihren Boden. Jetzt Lanzenschnitt am äusseren-unteren Hornhaut-Rande und Eingehen mit dem mittleren, gekrümmten Ansatz des Hand-Magneten, welcher den Splitter sofort herausbrachte. Der letztere gehört zu den kleinen, ist rundlich, etwa ${}^5/_4$ mm gross und 2,1 mg schwer. Der 9jähr. Junge war vernünftig und hielt besser, als mancher Erwachsene. Die einzige Abweichung hatte also darin bestanden, dass bei dem Kinde der Versuch der Sideroskopie erfolglos gewesen, während sie bei einem Erwachsenen unter gleichen Umständen einen Ausschlag geliefert hätte. Aber das ganze klinische Bild sprach so deutlich für Anwesenheit von Eisen im Augen-Innern, dass man sofort zur Operation schreiten konnte.

Die Wunde heilte reizlos. Langsam erfolgte pilzförmige Vorquellung der vom Fremdkörper durchschlagenen Linse in die Vorderkammer hinein. Atropin wurde nur mässig eingeträufelt, Pupille mittelweit.

Am 14. Juli war das Auge noch reizlos, Befinden gut. Am 15. Juli Morgens klagte der Knabe über Uebelkeit und Kopfschmerz; der Augapfel ist steinhart.

Unter Chloroform-Betäubung (5 g, Tropfen-Verfahren) wird die gequollene Linse mittels eines Lanzenschnitts herausgezogen.

Reizlose Heilung. Da die Aufsaugung der Linsen-Reste stockt, wird 2. August 1897 noch, unter Cocaïn-Einträufelung, eine Discission nachgeschickt. Die Pupille wird bald klar. Das Auge erlangt (mit + 10 Di $\supset$ + 2 Di cyl. 75° t.) $S = {}^5/_6$. Aussen-unten in der Peripherie des

Augengrundes ist ein pigmentirter Herd sichtbar, der als Fremdkörper-Sitz oder Prall-Stelle aufgefasst werden muss.

Am 3. December 1899, also nach mehr als zwei Jahren, habe ich den Jungen zum letzten Mal gesehen und dauernde Heilung festgestellt.

3) Der 15jährige Real-Schüler P. H. aus einem Vorort bearbeitete am 31. August 1900 einen eisernen Tonnen-Reifen mit dem Hammer, um sich das Spielzeug einer Wasserkunst zu bauen, als er plötzlich eine Verletzung des linken Auges verspürte. Zuerst schenkte er derselben keine Beachtung; als er aber bald merkte, dass die Sehkraft des verletzten Auges abnahm, fuhr er zu einem Berliner Augenarzt, der ihn sofort in meine Anstalt sandte, woselbst P. H. 2 Stunden nach der Verletzung eintraf.

Ich selber war gerade zum internationalen Congress nach Paris verreist. Mein erster Assistent, Herr Dr. Fehr, vollführte sogleich die Operation.

Das linke Auge war geröthet, aber noch sehkräftig. ($S = {}^4/_{50}$.) Am nasalen Lederhautsaum sitzt eine kleine, aber klaffende Wunde, halb in der Leder-, halb in der Hornhaut, mit einer Glaskörper-Perle. In der Iris-Wurzel ein rundliches Loch von 2 mm Durchmesser. Auf der Hinterfläche der Hornhaut daselbst eine zarte Blutschicht, auf der Iris einige Blutflöckchen. Pupille längsoval und etwas grösser, als links. Blutflöckchen im Glaskörper, Augengrund etwas verschleiert. Ungefähr 5 P (= 7,5 mm) schläfenwärts vom Rande des Sehnerven-Eintritts und etwa 3 P (= 4,5 mm) tiefer sitzt eine wagrechte, langgestreckte, dicke Blutung auf der Netzhaut und lässt einen weissbläulichen Körper durchschimmern.

Sideroskopie giebt mässigen Ausschlag an der Eingangspforte, aussen und aussen-unten überall maximalen.

Da unser Schlösser'scher Magnet gerade zur Umarbeitung behufs Anschlusses an die städtische Leitung bei Herrn Hirschmann sich befindet, müssen wir bei diesem mit seinem Riesen-Magneten operiren. Es wird geplant, den Splitter durch die noch offene Verletzungswunde herauszuleiten. Die Türck'sche Hülse wird auf den Pol des Riesen-Magneten aufgeschraubt und ihr andres Ende auf die Eingangspforte aufgesetzt. Dieser Apparat erweist sich als ganz unpraktisch. Der Verletzte giebt Schmerz an, aus der Wunde kommt blutige Flüssigkeit, in der Vorderkammer bildet sich ein kleines Hyphaema; aber der Fremdkörper wird nicht gefördert. Jetzt wird der Pol des mit halber Kraft geladenen Riesen-Magneten der Wunde genähert. Sofort wölbt sich die Iris unten vor; langsam wird der Splitter über den Pupillen-Rand in die Vorderkammer geleitet und fällt auf ihren Boden herab, sowie das Auge von dem Magneten entfernt wird. Jetzt Lanzenschnitt am unteren Hornhaut-Rande und Einführung des Handmagneten, welcher den Splitter sogleich herausbefördert. Die Iris, welche vorgetreten war, wird mit dem Spatel zurückgebracht. Nach Einträufelung von Physostigmin-Lösung und Reibung mit dem unteren Lid wird die

Pupille eng und central. Das Auge wird verbunden, der Verletzte in die Anstalt gefahren, zu Bett gebracht und frisch verbunden. Der Splitter misst 4 × 2 × 2 mm und wiegt 12 mg, gehört also schon zu den mittelgrossen.

Die Heilung erfolgte reizlos, aber die von dem eindringenden Splitter durchschlagene Linse beginnt sich zu trüben und zu quellen.

Am 18. September 1900 entfernte ich, unter Cocaïn-Einträufelung, aus einem Lanzenschnitt die gequollene Linse, und zwar mit grösster Vorsicht, da ja der Fremdkörper die hintere Linsenkapsel durchschlagen hatte. Operation regelmässig, Heilung reizlos. Am 23. October 1900 wurde der Kranke in befriedigendem Zustand entlassen. Das verletzte Auge hatte am 3. November 1900 mit + 7 Di s. ⊃ + 2 D cyl. → S = $^5/_{20}$ und am 5. Januar 1901 mit + 9 Di s. bereits S = $^5/_7$. An der Stelle des Fremdkörpersitzes ist ein umschriebener pigmentirter Herd sichtbar.

Am 18. December 1901 klagte der Verletzte, dass er am Abend zuvor nach einem dreistündigen Spaziergang Rothsehen mit dem linken Auge bemerkte. Diese Erscheinung schwand bald.

Aber allmählich nahm das Sehen des linken Auges etwas ab, am 7. Juli 1903 auf $^1/_3$, am 4. April 1904 sogar auf $^1/_6$, durch Bildung eines feinen Nachstars.

Deshalb 6. April 1904 Discission. Danach wurde S = $^5/_5$ mit + 9 Di. (Das rechte Auge hat die gleiche Sehschärfe, mit — 4,5 Di.)

Der frühere Sitz des Splitters stellt jetzt einen länglich-ovalen, hellrosa gefärbten Herd mit einzelnen Pigment-Pünktchen dar.

Dieser Fall weicht in seinem Verlauf kaum ab von denjenigen, die wir bei jugendlichen Arbeitern beobachten. Aber immerhin handelt es sich um einen Schüler, der bei einem Spielwerk sein Auge verletzt hat.

4) Am Sonntag Vormittag, den 5. Februar 1905, wird die 10jährige M. H. gebracht, die 2 Tage zuvor in der Werkstatt eines Klempners beim Zusehen eine Verletzung des linken Auges erlitten.

Das Auge ist bis auf Lichtschein erblindet. Eine wagrechte, verharschte Hornhaut-Wunde sitzt vor dem unteren Theil des mittelweiten Pupillen-Gebietes. Die Linse ist getrübt, namentlich in der hinteren Rinde, während die Kern-Gegend noch durchscheinend geblieben. Hinter der Linse sieht man (vom blossen Auge schon) im Glaskörper einen mittelgrossen Splitter, der, was ja die Regel bildet, messinggelb erscheint; es ist aber Eisen, wie die Magnet-Nadel nachweist.

Sofort, nachdem der Vater herbeigeholt worden und seine Einwilligung gegeben, wird zur Operation geschritten. Dieselbe ist durch die Unruhe des Kindes recht erschwert und wird ganz und gar mit dem Handmagneten vollendet.

Nach Cocaïn-Einträufelung und Einlegen eines kleinen (für Kinder bestimmten) Sperrers wird mein grösserer Handmagnet mit dickstem An-

satz an die Wunde gelegt. Nach etwa 2 Minuten schiesst der Splitter durch die Linse in die Vorderkammer hinein. Eine kleine Lanze mit abgerundeter Spitze war zur Erweiterung der Wunde hergerichtet worden; doch wirkte dieses Instrument wegen Schlaffheit des Augapfels nicht befriedigend, so dass ein kleiner Scheerenschnitt nothwendig wurde. Das kleine Ende des Hand-Magneten holte den Splitter sofort. Die Wunde klaffte ein wenig, doch trat kein Glaskörper aus.

Der Splitter mass 2,5 × 1,5 × 1,5 mm und wog 3 mg.

Die Heilung erfolgte reizlos, allerdings mit Anlöthung der Iris; die Linse löste sich allmählich. Am 8. April 1905 war S = $^5/_{25}$ mit + 12 D. (Lösung der vorderen Verwachsung und vielleicht auch Discission ist angezeigt und verspricht noch weitere Verbesserung der Sehkraft.)

5) Am 6. September 1899 wurde mir der 9jährige B. R. aus der Provinz von seinem Vater gebracht. Vor 2 Jahren hatte er beim Hämmern eine Verletzung seines rechten Auges erlitten. Er wurde in seiner Vaterstadt 3 Mal operirt; in einer andren Stadt 6 Mal. Ueber die Art dieser neun Operationen konnte ich nichts genaueres erfahren; doch schienen mir Narben von einem oder mehreren Lederhautschnitten vorhanden zu sein. Das Auge ist blind und seit 3 Wochen gereizt und schmerzhaft.

Das Auge zeigt einen dicken Nachstar in Gestalt eines ausgespannten Felles. Noch Spur rothen Reflexes. Doch ist nur noch schläfenwärts schwacher Lichtschein nachweisbar. Keine Verrostung.

Das Sideroskop zeigt innen-unten grossen Ausschlag.

Der Vater wünscht dringend Erhaltung des Augapfels. Somit beschliesse ich einen Versuch mit dem Riesen-Magneten. Ein solcher war damals (1899) bei mir noch nicht aufgestellt. Der Knabe wird zu Herrn Hirschmann gebracht. Die Spitze des Riesen-Magneten wird in die richtige Kraft-Linie gebracht, d. h. nach der inneren-unteren Seite des Augapfels, nicht unmittelbar bis an den letzteren. Augenblicklich schreit der Junge auf und bleibt schreiend bis zum Verband. (Leider war es unmöglich in der Werkstatt Chloroform anzuwenden!) Blut erscheint in der Vorderkammer und ein schwarzer Splitter, der sich in der Iris festhakt. Vorsichtiger Hornhautschnitt und Einführung des Hand-Magneten. Der Fremdkörper folgt nicht. Ohne Fixation des Augapfels hebe ich mit der Linken die Lider ab, führe langsam den Augapfel in die Nähe des grossen Magneten: in ziemlicher Entfernung von demselben schiesst der Fremdkörper hervor, an der Spitze einer dreieckigen Iris-Falte. Diese schneide ich mit einem Scheerenschlag hart an der Hornhautwunde ab. Letztere ist glatt.

Keine Spur von Glaskörper sichtbar, nur ein Defect unten in der Regenbogenhaut und ein wenig Blut in der Vorderkammer.

Der Fremdkörper gehört zu den mittelgrossen, er ist schwarz und wiegt 25 mg.

Die Heilung erfolgt reizlos. Die Schmerzen sind wie fortgeblasen. Am 19. November 1899 wird der Verletzte im befriedigenden Zustand entlassen. Natürlich ist das Auge blind, wie es vor der Ausziehung des Splitters gewesen.

Ungefähr zwei Jahre später, am 5. Januar 1902 wird mir der jetzt 12jährige Knabe wieder gebracht, da er öfters an Anfällen von Entzündung des verletzten Auges leidet; doch pflegt unter kühlen Umschlägen die Entzündung binnen zwei Tagen zu schwinden. Ich finde das linke Auge völlig gesund; das rechte blind, aber reizlos, von normaler Spannung. Unten sitzt in der Iris eine weisse Narbe; die Pupille ist durch weisse Trübung verlegt.

Aber am 1. November 1904 trat eine stärkere Entzündung des verletzten Auges auf, mit lebhafteren Schmerzen: weshalb der Kranke am 4. November 1904 mir von dem Vater wieder gebracht wurde. Das linke Auge ist gesund. Das rechte blind, stark gereizt und auch gespannt. Am Boden der Vorderkammer sitzt ein weiss-gelbes Narbengewebe, mit dem die Schenkel des Ausschnitts der atrophischen, schmutzig braunen Iris verwachsen sind. Die kleine, senkrecht ovale Pupille reagirt nur indirect. Hinter der Pupille ist eine gelblich weisse Masse sichtbar. Am 6. November 1904 erfolgte eine kleine Spontan-Blutung auf den Boden der Vorderkammer. Da die Reizung nicht abnahm, wurde am 8. November 1904 die Enucleation des blinden, entarteten Augapfels vorgenommen.

Am 8. December 1904 konnte ich mich überzeugen, dass das linke Auge gesund geblieben. Am 31. August 1905 erhielt ich die schriftliche Nachricht, dass alles in bester Ordnung sei.

Am 9. November 1904 wurde der herausgenommene Augapfel, nachdem er 24^h in Formol gelegen, durch einen Sagittal-Schnitt in zwei Hälften zerlegt. Meinem Assistenten, Herrn Dr. Körber, verdanke ich die beistehende Abbildung. Nach unten (mehr medial) sieht man einen rundlichen, ganz scharf begrenzten Defect der Aderhaut und des Strahlenkörpers: wer die Geschichte unsres Falles nicht kennt, möchte denselben für ein angeborenes Kolobom der Aderhaut halten! Die Netzhaut ist trichterförmig abgelöst und heftet sich mit verschmälertem Halse an den Nachstar.

Herrn Collegen Ginsberg verdanke ich die folgende eingehende Beschreibung des Präparates:

„B. R. Enucleation 8. November 1904. Rechtes Auge. Sagittal durchschnitten, in Formol erhalten:

Netzhaut bis zur Ora in der Weise abgelöst, dass sie als ein mit mehreren bis erbsengrossen, aber länglichen Blasen besetzter Strang vom Sehnerveneintritt gerade nach vorn zieht und hier in die Frontalebene umbiegt. An der Ora ist die Anheftungsstelle von einem etwa 1 mm breiten, tiefschwarzem Saum eingefasst. Im unteren Quadranten findet sich

ein nach hinten bis fast zum Aequator reichender im Ganzen kreisrunder, etwa 7,5 mm Durchmesser haltender Defect der Aderhaut, welcher vorn noch in den Ciliarkörper hinein reicht und sich in der Mitte mit einem kleinen zungenförmigen Fortsatz noch etwas weiter in das Corpus hineinzuschieben scheint. Der Rand des Loches ist nicht mit der Unter-

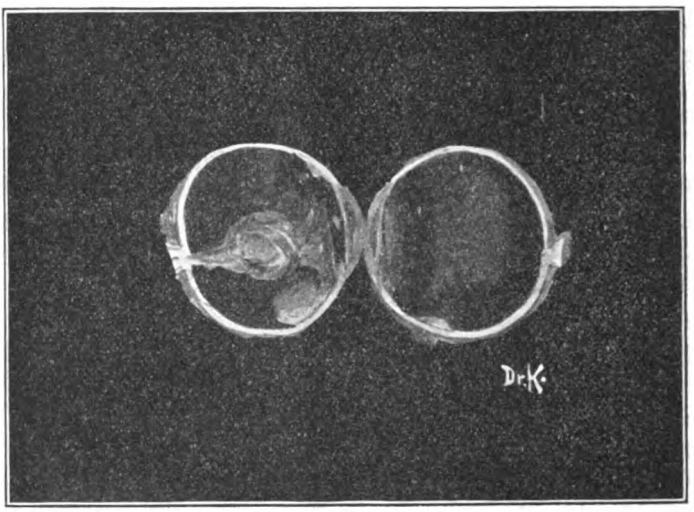

lage verwachsen, steht vielmehr 2—3 mm weit von dieser ab; nur in der Mitte vorn in der Ciliarkörper-Gegend ist von einem solchen Rand nichts zu sehen, hier setzt sich der frontal gelegene Theil der Retina an den Defect an. Der Grund des Defects sieht aus wie Sklera, zeigt aber einige unregelmässige braune Flecke.

Linse nicht zu sehen.

Es zeigen sich nun an drei Stellen des Auges Narben.

1) Eine schief die Cornea vom unteren Limbus her durchziehende, schmale, gradlinige Narbe, deren Ende in der Descemetis etwa $4^3/_4$ mm vor dem Lig. pect. liegt. (Offenbar die Lanzenschnitt-Narbe vom 7. September 1899.)

2) Eine mächtige schwielige Narbenmasse durchsetzt oder vielmehr ersetzt die Sklera am vorderen Theil des runden Loches und über dem Corp. cil. im unteren Quadranten bis zum Lig. pect. hin. Die tiefsten Schichten der Narbe sind stellenweise locker, gefässreich; in dieser Form erstreckt sie sich unter dem deutlich erkennbaren Lig. pect. tief in den Ciliarmuskel hinein, der hier (im unteren Quadranten) sowie die Iris (diese im Kolobomgebiet mit dem stehen gebliebenen Stumpf s. u.) bis auf 4 mm weit mit dem narbigen Gewebe bezw. einer schmalen der Descemetis aufgelagerten Schicht hornhautähnlichen Gewebes verwachsen ist. In dem schwieligen Theil dieser Narbenmasse liegen bis weit nach

hinten über dem Ciliarkörper Theile der Descemetis; ob es sich um ganz abgetrennte Fetzen oder nur um umgeschlagene Ränder eines unregelmässigen Loches handelt, ist nicht sicher zu entscheiden. Auch mitten im Ciliarmuskel liegt ein, hier wohl sicher ganz abgerissener, zusammengerollter Fetzen der Descemetis in dem erwähnten lockeren Bindegewebe. — In der mittleren Partie der derben skleralen Narbenmasse, welche sich durch den ganz unregelmässigen Verlauf der Lamellen vom Lederhautgewebe unterscheidet, findet sich eine etwas verzweigte Epitheleinsel, wohl traumatisch (bezw. operativ) verlagertes Bindehaut-Epithel.

3) Oben-innen findet sich in der Pars plana des Ciliarkörpers eine vollständige, etwa $^3/_4$ mm breite Continuitätstrennung, die durch derbes Narbengewebe ausgefüllt wird; darüber ist die Sklera undeutlich narbig. Mit dieser Schwiele ist die Netzhaut verwachsen. (Eingangspforte des Fremdkörpers?)

Der Grund des Defectes ist von zellarmem, gefässlosem, hier und da pigmentirtem, etwas höckrigem Narbengewebe bedeckt.

Vom hinteren Theil des Ciliarkörpers scheint in der Mitte des unteren Quadranten, entsprechend dem mikroskopisch sichtbaren zungenförmigen Fortsatz des Loches, ein Stück zu fehlen; hier ist das Corp. cil., dessen Structur dabei auffallend wenig verändert ist, zu einem klumpigen Gebilde verzogen und mit der Skleralnarbe verwachsen. Seitlich davon steht dann der hintere Rand des Corpus etwas von der Sklera bezw. der Narbenmasse ab. Die Retina ist unmittelbar hinter dem hinteren Rand der Ciliarkörpermasse mit der Narbenmasse verwachsen.

Eine cyclitische Schwarte ist nicht vorhanden. Nur die Vorderfläche der abgelösten Retina ist von Bindegewebe in den mittleren Theilen überzogen, welches wohl dem veränderten Starkörper entspricht. Zwischen diesem und den Linsenresten (s. u.) etwas homogen geronnene Flüssigkeit. — Das gefärbte und ungefärbte Ciliarepithel ist hochgradig in Strängen gewuchert, so dass ein adenomartiges Bild zu Stande kommt. Der oben erwähnte schwarze Saum ist durch solche pigmentirten Wucherungen entstanden. — Auf dem Ciliarkörper etwas frisches und älteres Blut.

Die Iris ist im Defectgebiet, woselbst nur ein kurzer, plumper, aber den Sphinkter enthaltender Theil steht, sowie seitlich davon mit der narbigen Sklera und der Cornea bis auf fast 4 mm verwachsen, aber nur im unteren Quadranten. Die Verwachsung ist nicht überall gleichmässig fest, zeigt vielmehr eine kleine Spalte, welche von tiefschwarzem Pigment austapezirt wird. — Der Kammerwinkel ist ausserhalb des Coloboms und seiner Umgebung überall frei, der Can.-Schl. meist deutlich. Irisgewebe ziemlich zellreich, stellenweise zellige Neubildung auf der Vorderfläche. Unten nahe der Wurzel Pigmenteinscheidung von Irisgefässen.

Von der Linse finden sich nur Reste zwischen den Kapselblättern,

Bläschenzellen und Epithelwucherungen, wie beim sogen. dünnhäutigen Nachstar. Stellenweise Kalkablagerung.

Retina hochgradig entartet. Die Blasen sind zum Theil aus Faltenverklebungen, theils aus intraretinalen Blutungen entstanden.

Aderhaut im Ganzen atrophisch, mit Drusen. Unbedeutende kleinzellige Infiltration findet sich nur unten am Uebergang in den Ciliarkörper und ganz am vorderen Rande des Defects.

Eisenreaction ist positiv: 1) an der abgelösten Retina;

2) vorn streckenweise am Pigmentepithel;

3) intensiv an den ungefärbten Wucherungen des Ciliarepithels;

4) ebenso an dem die Rückseite des Ciliarkörperstumpfes unten überziehenden Epithel.

Der Sitz des Fremdkörpers ist wohl unten im Corpus ciliare in der Gegend der aus lockerem Bindegewebe bestehenden intramusculären Narbe anzunehmen. Die sklerale Narbenmasse verdankt ihre Entstehung, wie die weit verlagerten mehrfachen Fetzen der Descemetis zeigen, wohl mehrfachen Eingriffen."

Dieser Fall konnte ja, da das verletzte Auge bereits erblindet und in Folge der neun vergeblichen Operationen entartet in meine Behandlung gelangte, keinen wirklichen Erfolg liefern. Der Fremdkörper wurde glücklich herausgezogen; die drohende Enucleation vorläufig verschoben — wenigstens für 5 Jahre, vom 9. bis zum 14. Lebensjahre des Verletzten, so dass die Knochen der Orbita in ihrem Wachsthum nicht gehemmt wurden: aber schliesslich konnte die Enucleation doch nicht vermieden werden.

Höchst beachtenswerth ist die Defectbildung in der Aderhaut, welche der Riesen-Magnet bei eröffnetem Augapfel bewirkt hat. Davon legt die Literatur ja auch sonst Zeugniss ab; besonders bemerkenswerth ist der Fall von Risley, wo die ganze Iris herausgerissen wurde; noch mehr Fälle verdanke ich der mündlichen Unterhaltung mit Collegen aus Europa und Amerika. Jedenfalls habe ich es mir selber zum Grundsatz gemacht und andren anempfohlen, bei eröffnetem Augapfel stets nur den Hand-Magneten zu verwenden.

Werfe ich also einen Rückblick auf die fünf Magnet-Operationen bei Kindern, so ist der Fremdkörper jedes Mal und ohne Schwierigkeit gekommen. Die vier Fälle, welche mit frischer Verletzung in Behandlung gelangten, einige Stunden, einige oder mehrere Tage nach dem Eindringen des Splitters, sind sämmtlich gut geheilt, drei mit fast voller, der vierte mit befriedigender Sehkraft. Dabei war bei drei von den vier Fällen die Linse so schwer verletzt, dass sie sich vollständig trübte und beseitigt, bezw. zur Auflösung gebracht werden musste; nur in einem dieser 4 Fälle ist es bei einem umschriebenen, nicht störenden Trübungschlauch in der Linse verblieben.

Dass in dem fünften und letzten Fall die Magnet-Operation nicht über das Niveau eines gerechtfertigten Versuches sich erheben konnte; dass sie die Enucleation nur für 5 Jahre aufzuschieben, nicht dauernd auszuschliessen im Stande war; das lag an den anatomischen Verhältnissen des in Folge von 9 bereits vorher verrichteten Operationen unheilbar entarteten Augapfels.

Klinische Beobachtungen.

Ein Fall von traumatischem Glaucom.

Von Dr. Emil Brand in Augsburg.

Während entzündliche Zustände der Hornhaut insbesondere mit Bläschenbildung häufiger nach oberflächlichen Verletzungen dieses Gebildes beschrieben werden, gehört das Auftreten eines typischen Glaucoms nach verhältnissmässig unbedeutender Wunde doch zu den Seltenheiten, weshalb ich mich veranlasst sehe, nachstehenden Fall zu veröffentlichen.

Am 28. Mai 1904 stellte sich der 30jährige Former F. mir vor mit der Angabe, „es sei ihm ein Körnchen Gussstaub beim Behauen eines Gussstückes

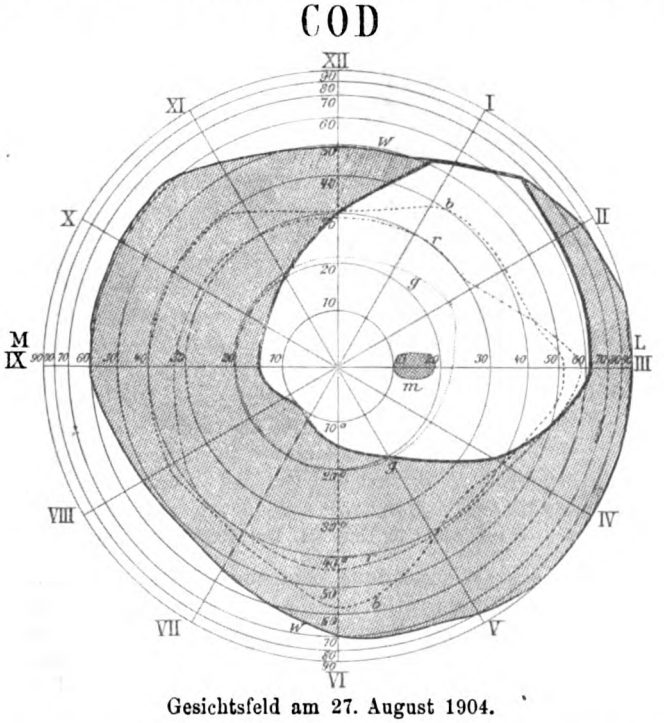

Gesichtsfeld am 27. August 1904.

ins rechte Auge geflogen, in Folge dessen er lebhafte Schmerzen auf diesem Auge empfinde.“

Das rechte Auge zeigte ciliare Injection und im unteren Abschnitte der Hornhaut, ungefähr in der Mitte zwischen Centrum und unterem Rande der-

selben, eine lineare, ca. 2 mm lange, senkrecht stehende, anscheinend nicht perforirende Wunde mit graulich verfärbten Rändern. Mit der Lupe sind einige kleine, schwarze Gussstaubkörnchen in der Wunde sichtbar.

Da auf antiseptische Reinigung der Wunde und Einstreichen einer Sublimatsalbe die lebhafte Reizung des Auges nicht nachliess, wurde am andren Tage ein Tropfen eines Mydriaticums (ob Atropin oder Scopolamin ist mir nicht mehr erinnerlich,) eingeträufelt. Nach anfänglicher Besserung traten jedoch nach einigen Tagen wieder sehr heftige Schmerzen auf und trübte sich unter Auftreten stärkerer ciliarer Injection die ganze Hornhaut des erkrankten Auges mehr und mehr, so dass die Iris gar nicht mehr sichtbar war. Diese Trübung war anscheinend nur auf die Epithelschicht beschränkt und liess sich mittels der Hirschberg'schen Lupe in lauter kleine Bläschen auflösen. Da der Kranke auf die erste Einträufelung wesentliche Linderung

COD

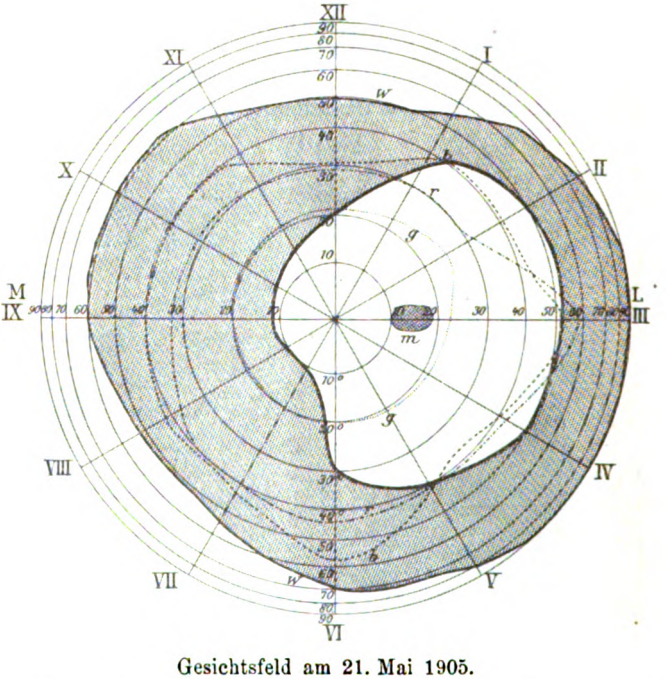

Gesichtsfeld am 21. Mai 1905.

verspürt hatte und eine Wiederholung dringend wünschte, nahm ich keinen Anstand, ihm zu willfahren. Da mir jedoch eine ganz leichte Härte des Augapfels auffiel, träufelte ich diesmal Scopolamin ein, ohne besonderen Erfolg zu erzielen. Die intensiven, gegen die Stirn ausstrahlenden Schmerzen und die Röthung der Conjunctiva nahmen eher zu, als ab und wurden vergeblich durch Phenacetin und feuchtwarme Umschläge bekämpft. Auch eine Auskratzung der Wunde unter möglichster Entfernung der schwarzen Staubkörner war ohne Erfolg. Nur Chininpulver erzielten wesentliche Linderung der Schmerzen.

Nach mehrtägiger Behandlung hellte sich die Hornhaut auf und wurde ganz durchsichtig, die Schmerzen liessen nach und die Pupille war vollständig

erweitert und kreisrund, die schon vorher wahrgenommene Härte des Augapfels hatte jedoch zugenommen und das Gesichtsfeld zeigte sich nasal beschränkt. Auch zeigte der Augenspiegel bei ganz klaren Medien deutliche Excavation mit weisslicher Verfärbung der Pupille. Die Sehschärfe war mit convex 2,5 D = 1 der vorhandenen Hypermetropie entsprechend. Es wurde nun Eserin eingeträufelt, worauf sich die Pupille allmählich verengerte und die Tension nachliess, — kurz das Auge der Heilung entgegenzugehen schien, als Ende Juni die Trübung der Hornhaut unter Zunahme der Schmerzen ganz plötzlich wieder erschien. Diesmal waren in der Umgebung der Narbe der Verletzung grössere Bläschen vorhanden, sonst war das Bild der Hornhauttrübung dasselbe, wie beim ersten Anfall. Unter fortgesetzter Eserinbehandlung besserte sich dieser Rückfall ziemlich rasch und glaubte ich schon den Patienten als geheilt entlassen zu können, als die Pupille unter Zunahme des Augendruckes und der Schmerzen plötzlich wieder stark erweitert und starr erschien und die Hornhaut mit trüber Bläschenschicht überzogen wurde. Derselbe Vorgang wiederholte sich noch zwei Mal, wobei die Excavation der Papille immer gleich blieb, ein Halo glaucomatosus sich entwickelte, das Gesichtsfeld immer kleiner wurde und die Sehschärfe abzunehmen begann.

Ich entschloss mich deshalb zur Iridectomie, nach deren Ausführung am 30. Juli die Rückfälle ausblieben und das Auge allmählich normale Tension annahm, so dass Patient Ende August mit S = $^5/_{15}$ und eingeschränktem Gesichtsfelde entlassen werden konnte.

Eine am 21. Mai 1905 vorgenommene Untersuchung zeigte dieselbe Sehschärfe und ähnliches Gesichtsfeld.

Wenn auch schon einmaliges Einträufeln eines Mydriaticums einen glaucomatösen Anfall auszulösen vermag, so dürfte dies im vorliegenden Falle nicht die Ursache sein, da — abgesehen von dem noch jugendlichen Alter des Patienten — die entzündlichen Erscheinungen schon vor der ersten Anwendung des Mydriaticums vorhanden waren und trotz späteren, länger fortgesetzten Einträufelns von Scopolamin zurückgingen. Die späteren glaucomatösen Anfälle traten sogar auf, nachdem das Auge ganz blass und weich geworden war und fortgesetzt unter Eserinbehandlung stand. Da ich dem Patienten am 8. und 15. Mai je einen Eisensplitter aus der Hornhaut entfernt hatte, ohne dass entzündliche Zufälle eingetreten wären, hätte ich einen zu Glaucom disponirenden Zustand des Auges doch wohl damals erkannt.

Die Druckerscheinungen waren anfänglich ganz minimal ausgesprochen und leicht zu übersehen. Ich möchte deshalb zu bedenken geben, ob nicht bei Bläschenbildung der Hornhaut nach Verletzungen öfters, als angenommen wird, ein leichter glaucomatöser Zustand des Auges zu Grunde liegt.

Neue Instrumente, Medicamente u. s. w.

Doppel-Linse.

Nach Dr. Koerber.

Die Doppel-Linse vereinigt in einer ovalen Fassung die beiden zur seitlichen Beleuchtung des Auges und zur Untersuchung mit dem Augenspiegel im umgekehrten Bilde nöthigen Convexlinsen von 13,0 und 20,0 Dioptrien.

Sie bietet den Vortheil, dass man statt zweier Linsen nur das eine

Instrument nöthig hat. Dadurch wird das Wechseln zwischen beiden lediglich durch eine Verschiebung des Instruments vor dem untersuchten Auge ermöglicht. Das bei Verwendung von zwei gleich oder ähnlich gefassten

Linsengrösse 36 mm oder 40 mm

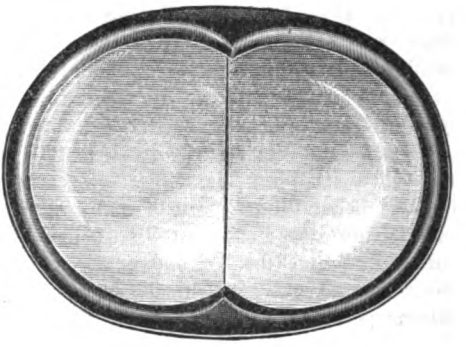

Linsen so häufige Verwechseln und das Weglegen der einen zwecks Ergreifen der anderen fällt durch das neue Instrument fort. Auch das gegenseitige Reiben und Verkratzen von zwei in einer Tasche getragenen Linsen ist hinfort unmöglich, während andrerseits das neue Instrument bequem in jeder Westentasche Platz hat. (Verfertiger: Dörffel und Färber, Berlin.)

Unser Büchertisch.

Neue Bücher.

*1. E. Espéran'dieu, Signacula medicorum ocularium, Paris 1905, E. Leroux.

*2. R. Coulomb, l'oeil artificiel, Paris 1905, J. B. Baillière.

3. Graefe-Saemisch, II, 100. Lieferung. Die augenärztlichen Heilmittel von H. Snellen jun., Prof. in Utrecht.

4. Oogheelkundige Verslagen en bijbladen Nr. 46, Utrecht 1905.

5. Kroll, Die Alterthumswissenschaft, 1905. Griechische Medizin, von Prof. Max Wellmann in Potsdam. (S. 144—153.)

Die Geschichte der Augenheilkunde bei den Griechen muss nothwendiger Weise Philologisches enthalten. Dieses können viele Aerzte nicht selbständig nachprüfen; darum mag ihnen das Urtheil der Philologen von Werth sein. In obigem Werk heisst es: „Dann erschienen fast gleichzeitig[1] zwei grössere Werke, welche ein Specialgebiet, die Geschichte der Augenheilkunde, zum Gegenstand haben: von Magnus und von J. Hirschberg. Das Buch von Magnus[2] kenne ich nicht; die Geschichte der Augenheilkunde von Hirschberg darf als eine abschliessende Leistung bezeichnet werden. Es ist die reife Frucht der ein halbes Menschenalter umfassenden Arbeiten des bekannten Berliner Ophthalmologen, durch tief gegründete Sachkenntniss und

[1] Das Buch von Hirschberg erschien 1899, das von Magnus 1901.

[2] Eine philologische Kritik dieses Werkes hat Prof. Kalbfleisch in den Klin. Mon.-Bl. XL, I, S. 530 geliefert.

liebevolles Versenken in die Schriften der Alten gleich ausgezeichnet; dass der von Hirschberg aus Oribasius, Aetius, Paulus von Aegina reconstruirte Kanon der Augenheilkunde von dem Herophiler Demosthenes (1. Jahrh. n. Chr.) herrührt, hat neuerdings M. Wellmann gezeigt. Die für einen Mediziner ganz ungewöhnliche Beherrschung der griechischen Sprache hat Hirschberg in seiner auf der Editio princeps beruhenden Ausgabe des 7. Buches des Aetius in glänzender Weise bewiesen."

Journal-Uebersicht.

I. Zeitschrift für Augenheilkunde. Band XIII. 1905. Heft 1.

1) **Zur Anatomie des Dilatator pupillae,** von Dr. K. Münch. (Univ.-Augenklinik in Berlin.)

Verf. hat gefunden, dass die verzweigten Pigmentzellen im Stroma der Uvea muskulärer Natur sind, und folgert, dass dieses Netz der Dilatator pupillae ist.

2) **Einige Fälle von Pigment-Neubildung auf der Vorderfläche der Iris,** von Dr. Manzutto in Triest.

Die 4 Fälle des Verf.'s betrafen amaurotische Augen mit herabgesetzter Tension, von denen drei sicher ein Trauma erlitten hatten. Anatomische Befunde fehlen.

3) **Ueber Miss-Erfolge der intraocularen Jodoform-Desinfection,** von Dr. P. Cohn. (Augenklinik von Prof. Dr. Silex.)

Bei zwei Fällen von Infection bei Alterstar-Operation, einem bei Schichtstar-Operation und einem Falle von Infection bei Eisensplitter-Verletzung wurden Jodoformplättchen in die Augen eingeführt. Es ergaben sich nur Miss-Erfolge. Drei Augen mussten enucleirt werden, da sympathische Entzündung eintrat, einmal resultirte Phthisis bulbi. Auch bei einem mit Jodoform intraocular behandelten Falle von Iristuberculose stellte sich kein Erfolg ein.

4) **Traumatische Spät-Ablösung der Netzhaut,** von Dr. Cramer in Cottbus.

Verf. theilt einen Fall mit, bei dem erst 5 Wochen nach Verletzung durch stumpfe Gewalt die Netzhaut-Ablösung subjective Erscheinungen verursachte. Er nimmt einen feinen Netzhautriss an, der erst spät durch einen serösen Erguss erweitert wurde.

Heft 2.

1) **Einiges über den primären Hornhautkegel,** von Prof. Dr. Wicherkiewicz in Krakau.

Verf. glaubt, dass es sich um trophische Störungen handelt, welche gerade die Mitte der Hornhaut, die meist am dünnsten ist, der Veränderung preisgiebt. Meist liegt der Conus neben der Mitte, wofür Verf. eine Erklärung nicht weiss. Therapeutisch spricht er sich für das von Hirschberg eingeführte Anglühen der Kegelspitze bis zur leichten Einziehung mit kleinen Modificationen aus. Es folgt Bericht über 7 Fälle.

2) **Ueber Star-Extraction bei wesentlich eingeengtem Bindehautsacke,** von Prof. Kuhnt in Königsberg.

Verf. operirt bei eingeengtem Bindehautsacke subconjunctival nach unten nach Desmarres und Hasner, sorgt für Ausspülung des Kapselsackes und Wundschutz durch einen kleinen Bindehautlappen.

---

3) **Weitere experimentelle und klinische Untersuchungen über den schädlichen Einfluss von künstlichen Anilinfarben auf das Auge,** von Dr. A. Vogt. (Univ.-Augenklinik in Basel.)

Durch zahlreiche Versuche (70 Farbstoffe) an Kaninchen-Augen fand Verf., dass basische Anilinfarben schädlich auf die Conjunctiva wirken, während die sauren keine oder sehr geringe Reiz-Erscheinungen machen. Der Unterschied in der Wirkung beruht darauf, dass basische Farbstoffe in die Zelle weit leichter eindringen als saure, ferner zu dem Zellkern eine grosse chemische Verwandtschuft besitzen, während dies für die sauren Farbstoffe nicht gilt.

Therapeutische Versuche ergaben am Kaninchenauge, dass durch Spülung des Conjunctivalsackes mit 5—10 % Tanninlösung die Giftigkeit aller Anilinfarben ganz oder zum grössten Theil aufgehoben wird.

---

4) **Zwei Fälle seltener congenitaler Irisanomalien,** von Dr. Gilbert. (Universitäts-Augenklinik in Bonn.)

Ein Fall von einseitiger partieller Irideremie, ein Fall von multiplen Einkerbungen des Pupillarrandes der Iris.

---

5) **Eine Missbildung des Auges, bedingt durch ein amniotisches Band, bei einem menschlichen Embryo aus dem vierten Monat,** von Dr. Matys. (Anatomisches Institut des Prof. Janosik in Prag.)

Heft 3.

1) **Ueber die Beziehungen des Trigeminus zur Pupille und zum Ganglion ciliare,** von Prof. Dr. Bach und Prof. Dr. Meyer in Marburg.

Verff. fanden, dass beim Kaninchen die Fasern des Trigeminus, welche die Pupille zu verengern vermögen, nicht in Beziehungen zum Ganglion ciliare treten. Wahrscheinlich sendet der Trigeminus direct motorische Fasern zum Sphinkter pupillae.

---

2) **Ueber eine hereditäre Macula-Affection. Beitrag zur Vererbungslehre,** von Priv.-Doc. Dr. Best in Giessen.

Bei 8 Personen aus der gleichen Familie sah Verf. eine Macula-Affection in Form eines hellröthlichen, runden, scharf begrenzten Herdes stets unterhalb der Fovea oder einer abgelaufenen centralen Chorioiditis mit markhaltigen Nervenfasern. Verwandten-Ehen waren nicht vorhanden. Die Erklärung ist in einer in inneren Ursachen der Keimanlage begründeten Bildungsstörung zu suchen.

---

3) **Zur Behandlung der Blennorrhoe neonatorum. Ein paar Worte zur Ehrenrettung des Protargols,** von Dr. Pfalz in Düsseldorf.

Das Protargol muss frisch und auf kaltem Wege hergestellt sein, um wirksam zu sein, auch muss es öfters angewandt werden.

Verf. lässt zunächst eine 5 % Protargol-Lösung vier Mal täglich ein-

träufeln und erst nach Aufhören der eitrigen Absonderung aussetzen. Vom 3. Tage an wird 2 Mal täglich statt der 5% eine 10% Lösung benutzt.

Daneben werden die Augen alle $1^1/_2$ bis 2 Stunden sanft aber gründlich mit einer Kalipermanganicum-Lösung 0,1 : 150,0 ausgespült.

Diese Behandlung ergab sehr gute Erfolge.

---

4) **Ein Fall von Braunfärbung der Hornhaut durch Chrom,** von Dr. Koll. (Univ.-Augenklinik in Berlin.)

In Verf.'s Falle bestand in der Lidspaltenzone ein Hornhautgeschwür mit braungefärbten Rändern. Ursache war das Wischen des Auges mit in Chromsäurelösung getauchten Lappen. Da Chrom das Gewebe zerstört und unlösliche Reductionsproducte zurücklässt, ist die Prognose ungünstig.

---

5) **Experimentelle Untersuchungen über den Werth des sogenannten Credé'schen Tropfen,** von Tada Urata, Aerztin aus Japan. (Univ.-Augenklinik. Med.-hygien. Institut in Marburg.)

Beim Vergleich von 1% Argent. acetic., 1% Argent. nitr., 2% Argent. nitr., $^1/_4$% Zinc. sulf. in ihrer Wirkung auf verschiedene Bakterien, die in Kaninchenaugen gebracht waren, fand sich, dass 2% Argent. nitr. am kräftigsten wirkt, naturgemäss auch am meisten reizt. Eine 1% Arg. nitr.-Lösung ist am meisten zu empfehlen, da sie neben Gonokokken und Pneumokokken auch die häufig vorkommenden Staphylokokken abtödtet.

---

6) **Ueber Pupillenreflexcentren und Pupillenbahnen,** von Prof. Bach in Marburg.

Besprechung neuerer Arbeiten auf diesen Gebiete, in der Verf. seine bekannten Anschauungen vertritt.

Heft 4.

1) **Anatomischer Befund bei ophthalmoskopisch sichtbaren markhaltigen Nervenfasern der Netzhaut,** von Prof. v. Michel in Berlin.

Bei einem wegen Sarcoms enucleïrten Auge, das ophthalmoskopisch markhaltige Nervenfasern gezeigt hatte, fand Verf., dass die markhaltigen Nervenfasern scharf an der hinteren Begrenzung der Lamina cribrosa aufhörten und dass die Nervenfasern bei ihrem Durchtritt durch die Lamina cribr. bis auf eine Stelle marklos blieben. Die Oberfläche der Papille zeigte in ihrer ganzen Ausdehnung markhaltige Nervenfasern, die scharf gegen den marklosen Theil der Papille abgegrenzt waren. Temporal war die markhaltige Nervenfaserschicht dick und reichte abnehmend weit in die Peripherie. Die Fasern waren mit einander verflochten. Sie lagen der Ganglienzellenschicht der Netzhaut dicht an. Die Ausdehnung der temporalen markhaltigen Schicht betrug 8 mm, ihre Dicke entsprechend dem Papillarrande 1 mm, während die Dicke einer marklosen Nervenfaserschicht 0,5 mm vom Sehnerven-Rande 0,2 mm beträgt.

---

2) **Zur Wirkung des Adrenalins auf Pupille und Augendruck,** von Dr. K. Wessely in Berlin.

Verf. fand, dass nur die Menge des in den Conjunctivalsack eingeführten Adrenalins dafür ausschlaggebend ist, ob man eine Mydriasis und Abnahme der Tension erhält oder nicht. Die üblichen $1^0/_{00}$-Lösungen haben diese Wirkung nicht, vielmehr erst in subconjunctivalen Injectionen oder bei Ein-

träufelung in höherer Dosis. Bei allen Nebennieren-Präparaten handelt es sich um dasselbe wirksame Princip.

3) **Eine kurze Notiz zur Bakteriologie des Trachoms**, von Prof. Pfeiffer und Prof. Kuhnt in Königsberg.

Die Versuche ergaben, dass der normale Bindehautsack durch Filtrate, die aus trachomatösen Uebergangsfalten gewonnen werden, nicht trachomatös inficirt wird. Die Annahme, dass kleinste Mikroben, die mit dem Mikroskop nicht wahrnehmbar sind, als Erreger anzusprechen sind, ist sehr unwahrscheinlich.

4) **Die knötchenförmige Hornhauttrübung (Groenouw), eine primäre, isolirte, chronische, tuberculöse Erkrankung der vorderen Schichten der Cornea — Lupus corneae —**, von Dr. E. Wehrli in Frauenfeld.

Verf. belegt seine Anschauungen mit allgemeinen Erörterungen, Schlüssen aus Krankengeschichten und mikroskopischen Befunden.(?) Spiro.

II. Die Ophthalmologische Klinik. 1905. Nr. 3—8.

1) **Strabismus convergens intermittens**, von Hähnle.

Mittheilung von zwei Fällen. Der eingehender beobachtete erste Fall ist neben dem durch Brille und Atropin nicht beeinflussten streng intermittirenden Wechsel — jeden zweiten Tag besteht starker Strabismus convergens — merkwürdig durch das Fehlen von Doppelbildern an den Schieltagen, trotz guten binocularen und stereoscopischen Sehvermögens. Das während einer fieberhaften Erkrankung bestehende constante Schielen lässt vielleicht darauf schliessen, dass Muskelgleichgewicht bei Schielstellung besteht und dass binoculares Sehen nur erreicht wird durch einen im Interesse des binocularen Sehactes erfolgenden streng periodischen Divergenz-Impuls. Es wäre aber auch umgekehrt denkbar, dass das bei binocularer Fixation bessere Muskelgleichgewicht gestört wurde durch einen intermittirend auftretenden, eventuell auf hysterischer Basis beruhenden centralen Reiz, welcher einen Krampfzustand beider Interni oder auch des linken Internus allein auslöst, nur dass unter der Einwirkung der Temperatursteigerung dieser sonst nur intermittirend auftretende Reiz constant einwirkte.

2) **Die Keratitis punctata**, von Jocqs.

3) **Heilung eines Thränensackcarcinoms durch Röntgenstrahlen**, von Guibert und Guériteau.

Obgleich das Auge selbst nicht völlig vor der Bestrahlung geschützt werden konnte, hat es keinerlei Schaden genommen. Die auftretende starke Dermatitis betrachten Verff. als Heilfactor, indem erst nach heftiger Verbrennung eine definitive Heilung eintrat. Das kosmetische Resultat ist ein sehr gutes. Nach 6 Monaten ist Patient recidivfrei.

4) **Praktische Winke**, von Schubert.

1) Bewegliche Beleuchtungslinse. Zur Entfernung von Fremdkörpern bei fehlender Assistenz ist eine Linse gut zu verwenden, an deren Griffplättchen ein Stück biegsamer Kupferdraht angelötet ist, dessen freies Ende

um den Zeigefinger der linken Hand gewickelt wird, wodurch die Linse jede gewünschte Stellung erhalten kann.

2) Vereinfachung der Anel'schen Spritze. Die Vereinfachung besteht darin, dass auf die Canüle ein einfaches Gummiröhrchen eines Augentropfglases festgebunden wird. Die Canüle ist dadurch sehr leicht und im Stande, jeder Bewegung des Patienten zu folgen.

3) Mittel zur Entfernung von Höllensteinflecken von Händen und Kleidung:

Sublimat.
Kal. bromat. āā 1,0
Aq. dest. 50,0.

---

5) **Der hysterische Nystagmus,** von Santos Fernandez.

40jährige Frau mit angeblich hysterischer Hemiplegie. Noch 4 Jahre nach diesem Anfall sieht man leichtes Oscilliren der Augen.

---

6) **Ein Fall von hysterischem Nystagmus,** von Delneuville.

Hier erscheint die Diagnose „Hysterie" sicherer. Als Complicationen bestanden Lähmung des rechten Externus sowie rechtsseitige homonyme Hemianopsie. Nach einigen Wochen trat Heilung ein.

---

7) **Doppelseitige gonorrhoische Iritis,** von Baylac.

Gleichzeitig bestanden multiple Gelenkmetastasen, functionelle Herzstörungen und leichte pleuritische Symptome. Das Augenleiden wurde geheilt.

Moll.

III. Recueil d'Ophtalmologie. 1905. Februar—April.

1) **Septische Ophthalmie und eitrige Hepatitis bei einem Falle von endemischer Diarrhoee,** von Houdart.

Der aus dem Auge entleerte Eiter zeigte im Wesentlichen Staphylo- und Streptokokken. Bacterium coli wurde nicht gefunden. Der aus dem Leberabscess entleerte Eiter war steril.

---

2) **Bemerkung über zwei Fälle von traumatischer Augenmuskel-Lähmung,** von Roche.

---

3) **Neue Indication für das Arecolin,** von Santos-Fernandez.

Arecolin, der Alcaloïd der Areca-Nuss, gehört zu den Mioticis. Eine den Augendruck herabsetzende Wirkung scheint ihm nicht zuzukommen. Nichts desto weniger beweist es sich in Fällen von Ectasie der Hornhaut, Staphylomen und Buphthalmus als nützlich. Dagegen ist es bei Glaucom contraindicirt, da Atrophie des Bulbus nach seiner Anwendung beobachtet worden ist.

---

4) **Zur Umkehrung des Netzhautbildes bei den Vertebraten,** von Constantin.

Verf. hat bei einem Fall von Netzhautablösung folgende interessante Beobachtung gemacht. Die Netzhaut war oben eingerissen und mit ihrer oberen Hälfte über die untere anliegende herabgeklappt, so dass also die äusseren Schichten nach innen zu liegen kamen. Während einiger Tage bestand nun auf diesem Auge Doppeltsehen und zwar stand das zweite Bild um 180° gegen das erste gedreht und bewegte sich bei Bewegungen des Objects in entgegengesetzter Richtung. Offenbar wurde das von der abgelösten, aber

noch empfindlichen Netzhaut, deren Stäbchenschicht nach vorn lag, percipirte Bild wie in früherer Zeit projicirt.

Die hieran geknüpften theoretischen Folgerungen sind im Original nachzulesen.

---

5) **Keratitis neuroparalytica,** von J. Galezowski.

---

6) **Trepanation und Gehirnpunction bei Gehirn-Affectionen,** von Yvert.

Die Trepanation mit nachfolgenden wiederholten Gehirnpunctionen wurde bei einem in extremis befindlichen Patienten ausgeführt, der im Anschluss an eine Influenza alle Erscheinungen des Hirndrucks darbot. Als Complicationen bestanden Entzündungen der Tenon'schen Kapsel und des Mittelohrs. Vier Monate nach der Operation starb Patient unter wieder auftretenden Hirndrucksymptomen.

---

7) **Geheilte postmeningitische Stauungspapille,** von Courtellemont und J. Galezowski. Moll.

IV. Revue générale d'Ophtalmologie. 1905. Januar—April.

1) **Zwei Fälle von Verknöcherung der Linse,** von Roure.

In diesen beiden Fällen wie in den meisten in der Litteratur mitgetheilten ist die Verknöcherung nicht auf die Linse beschränkt, sondern hat auch in der Aderhaut ihren Sitz. Man muss annehmen, das ihr Ausgangspunkt immer die Aderhaut ist.

---

2) **Operationsmaske für den Mund,** d. h. für den Mund des Operateurs, von Truc.

Eine mehrfache Lage von Mull ist an zwei Ohrbügeln montirt und soll das Sprechen bei der Operation gefahrlos machen. Moll.

V. Archives d'Ophtalmologie. 1905. Januar—April.

1) **Eine neue Operation an den Augenmuskeln: Die Muskelverlängerung,** von Landolt.

Verf. schlägt für veraltete Fälle von Convergenzschielen statt der beliebten Tenotomie, die er bekanntlich principiell verwirft, eine Verlängerung des Internus vor. Letztere wird dadurch erreicht, dass der Muskel entweder treppenförmig oder durch einen schiefen Schnitt getrennt wird und beide Theile nach angemessener Verschiebung wieder durch Nähte vereinigt werden. Durch diese Operation wird dem Muskel die Fähigkeit der Abrollung vom Augapfel erhalten, welche durch die Tenotomie unter allen Umständen geschwächt wird.

---

2) **Doppelseitige unvollständige Hemianopsie mit Erhaltung des macularen Bezirkes in Folge eines Schläfenschusses,** von van Duyse.

Der Patient verliess die Klinik mit $^1/_3$ Sehschärfe. Ueber den Weg, den das Geschoss innerhalb des Gehirns genommen, werden theoretische Ueberlegungen angestellt.

---

3) **Einige klinische Bemerkungen über Hemianopsie,** von Poulard.

Mittheilung eines Falles von Hemiachromatopsie und eines Falles von Hemianopsie, in dem ausnahmsweise auch das centrale Sehen verloren gegangen war.

---

4) **Untersuchungen über den arteriellen Druck bei Glaucom,** von Frenkel.

Von 15 Fällen von Glaucom aller Arten zeigten 14 durch sphygmomanometrische Messungen erhöhten arteriellen Blutdruck. Die Durchgängigkeit der Nieren war gleichfalls eine gesteigerte, indem Methylenblau im Vergleich zu den an Alterstar erblindeten Patienten viel schneller ausgeschieden wurde. Möglicherweise eröffnen sich hier gewisse therapeutische Versuche. Dass jedoch bei der fraglichen Krankheit noch andere pathogenetische Factoren mitsprechen, hält Verf. für zweifellos.

---

5) **Intraoculare Ausspülung bei der Star-Operation,** von Lagrange und Aubaret.

Das hierzu construirte Instrument ist eine Spritze, die vermittels einer getheilten und hinter dem Stempel zurückführenden Canüle gestattet zugleich zu spritzen und anzusaugen. Die Ausspülungen sind mit sogen. künstlichem Kammerwasser gemacht, das nach der Analyse von Schmeyr zusammengesetzt, nur aus einer Lösung von anorganischen Salzen besteht, während auf die Eiweiss- und Extractionsstoffe keine Rücksicht genommen worden ist. Das Verfahren bringt keinerlei Nachtheil und hat sich bei Fällen von weichen oder traumatischen Staren oft bewährt.

---

6) **Einige Bemerkungen über primären Keratoconus,** von Wicherkiewicz.

Verf. spricht sich im Allgemeinen für die Cauterisation ohne Perforation aus und giebt der Modification von Elschnig den Vorzug, welche die verschorfte Spitze des Keratoconus durch eine oberflächlich cauterisirte Linie mit dem Hornhautrande verbindet. Hierdurch entwickeln sich die Blutgefässe schneller längs der verbrannten Linie vom Hornhautrande her und consolidiren die Spitze des Conus am besten.

Im Uebrigen hat Verf. auch mit der Tätowirung und der Iridectomie gute Resultate erzielt.

---

7) **Bedeutung der Cytotoxine in der Pathologie des Auges und im besonderen in der Pathogenese der sympathischen Ophthalmie,** von Golovine.

Verf. hat sich folgende Idee über das Zustandekommen der sympathischen Ophthalmie gebildet: Wird ein Auge, namentlich in der Ciliar-Region, verletzt; so kommt es, mit oder ohne Hilfe von Bakterien, zu einer Destruction von Zellen des Ciliar-Körpers, deren Resorption zur Bildung von „Cytotoxinen" im Blutkreislauf führt. Diese Toxine gelangen mit dem Blute in das andere Auge und wirken hier specifisch auf den Ciliar-Körper.

Um diese Theorie zu stützen hat Verf. folgende Versuche gemacht: Er spritzte eine Emulsion von Ciliar-Körper und Iris in die Bauchhöhle von Kaninchen. Das Serum solcher Kaninchen, die öfter Injectionen erhalten hatten, wurde Hunden in den Glaskörper und die Vorderkammer, sowie andrerseits in den Blutstrom gebracht. Strenge Asepsis wurde beobachtet.

Die Augen, welche direct geimpft worden waren, zeigten pericorneale Injection, Beschläge der Hornhaut-Hinterfläche, Exsudat in der Vorderkammer und Iritis. Die mikroskopische Untersuchung ergab ausser obigen Erscheinungen eine Schwellung der Zellen des Ciliar-Körpers mit Vacuolisirung.

Wurde das Serum des Kaninchens dem Hunde in die Blutbahn gebracht,

so erschien das Auge des letzteren makroskopisch normal. Die mikroskopische Untersuchung jedoch ergab lediglich im Corpus ciliare localisirte Läsionen. Ausser Schwellung der Zellen trat namentlich eine Entfärbung der Pigmentschicht zu Tage.

Verf. schliesst aus seinen Versuchen, dass der Thierkörper fähig ist, in seinem Serum ein für das Corpus ciliare specifisches Cytotoxin zu bilden. Dass er die Pathogenese der sympathischen Ophthalmie hierdurch erklärt hat, will er selbst nicht behaupten. Auch bei andren Augenleiden wie Iritis, Choroiditis, dürften nach seiner Ansicht die Cytotoxine eine Rolle spielen. Es käme nur darauf an, die betreffenden Antikörper zu entdecken.

---

8) **Gummata der Hornhaut,** von Vinsonneau.

Es handelt sich um einen Fall von diffuser Keratitis mit circumskripten gelblichen Infiltraten, die als Gummata angesprochen werden. Eine mikroskopische Untersuchung hat nicht stattgefunden.

---

9) **Giebt es eine gonorrhoische Iritis?** von D. Lapersonne.

Verf. ist auf Grund von klinischen und bakteriologischen Ueberlegungen geneigt, an der Existenz dieser specifischen, durch Gonokokken hervorrufbaren Krankheit zu zweifeln.

---

10) **Beitrag zur Lehre vom Leukosarcom des Ciliarkörpers,** von Moissonnier.

---

11) **Fremdkörper der Augenhöhle,** von Debève.

Im ersten Falle handelte es sich um ein Stück Horn von 2 cm Länge, das durch einen Hufschlag in die Orbita eines Knaben gelangt war; im zweiten um ein Stück geplatzten Flintenlaufes. Beide Fälle heilten mit voller Sehschärfe.

---

12) **Bemerkungen über Fremdkörper des Auges,** von Cassimatis.

---

13) **Behandlung des schweren Blepharospasmus durch eine spinofaciale Anastomose,** von Abadie und Cunéo.

Die Technik der Operation muss im Original nachgelesen werden.

---

14) **Veränderungen des Hornhaut-Astigmatismus mit dem Alter,** von Lagrange.

---

15) **Die Iridotomie bei der Star-Operation,** von Pascheff.

Verf. empfiehlt die mit einem eigenen Instrument ausgeführte Iridotomie anstatt der Iridectomie. Erstere ist schmerzhafter und giebt gelegentlich zu stärkeren Blutungen Anlass. Für den vollständigen Austritt der Linse giebt die Iridotomie genügenden Raum und die optischen Verhältnisse sind nach der Heilung bessere, als nach Verrichtung einer Iridectomie. Moll.

Vermischtes.

1) Der a. o. Prof. Dr. E. v. Grosz ist zum ö. ordentl. Professor für Augenheilkunde an der Universität Budapest ernannt worden.

2) Die v. Graefe-Medaille ist Herrn Prof. E. Hering verliehen. Wir gratuliren der Heidelberger Gesellschaft.

3) Die ungarische augenärztliche Gesellschaft hielt ihre erste Sitzung am 11. und 12. Juni 1905 zu Budapest.

Bibliographie.

1) Ursachen und Verhütung der Kurzsichtigkeit, von Dr. L. Hirsch in Berlin. (Medic. Blätter. 1905. Nr. 23.) Verf. bezeichnet als oberste Devise betreffs Prophylaxe der Myopie: Beschränkung der Nahearbeit; Fortschritte der Myopie nach der Schulzeit werden verhütet durch Vollcorrection.

2) Zur Aetiologie der Pinguecula und des Pterygiums II, von Prof. Dr. Adolf Sachsalber in Graz. (Wiener klin. Wochenschrift. 1905. Nr. 29.) Entgegnung auf die Einwürfe, die dem Verf. gegen seinen Versuch, das Zustandekommen der Pinguecula und des Pterygiums zu erklären, (Wiener klin. Wochenschr. Nr. 8 und 9) gemacht wurden nebst Anführung einer grösseren Anzahl einschlägiger Beobachtungen.

3) Beitrag zur Kasuistik des einseitigen Nystagmus, von Regimentsarzt Dr. Heinrich Frachtmann. (Wiener klin. Rundschau. 1905. Nr. 26.) Bei einem Rekruten fand sich folgender abnormer Befund: Sind beide Augen geöffnet, so wird ruhig fixirt; erst nach einigen Minuten tritt geringes Zittern des rechten Bulbus auf; beim Verdecken des rechten Bulbus wird in allen Richtungen ruhig fixirt; verdeckt man hingegen das linke Auge, so tritt bei Fixation sofort horizontaler Nystagmus auf. Scheinbewegungen der Objecte werden nicht angegeben. Das Auge zeigt keine Abnormität. Sehschärfe des rechten Auges = $^1/_{60}$, des linken Auges $^6/_5$. Hereditäre Verhältnisse die denkbar besten; weder Nerven- noch Augenleiden vorhanden gewesen; keine Ohrenaffection.

4) Die elastischen Fasern in der Sklera myopischer Augen, von Prof. Dr. Elschnig in Wien. (Wiener klin. Rundschau. 1905. Nr. 29.) Verf. weist nach, dass Lange's Hypothese, die Myopie beruhe auf einem angeborenen Mangel der Sklera an elastischen Fasern, vollständig unbegründet sei; er konnte sich bei seinen Untersuchungen überzeugen, dass bezüglich der elastischen Fasern in der Sklera das myopische Auge mit dem emmetropischen übereinstimmt. Die Sklera des myopischen Auges ist nur im Staphylom-Bereiche wesentlich dünner, als der Verdünnung einer ursprünglich normal dicken Sklera bei der Verlängerung der Augenachse entsprechen würde.

5) Ueber Augenmuskel-Rheumatismus, von Dr. Carl Pichler, Vorstand der inneren Abtheilung des Landeskrankenhauses zu Klagenfurt. (Wiener klin. Wochenschrift. 1905. Nr. 14.) Unter 160 Kranken mit akutem Gelenk-Rheumatismus waren 4 Kranke mit Augenmuskel-Rheumatismus, — Knotenbildung kam nicht vor; die Schwellung war stets eine flache, die Röthung, diffus nicht scharf begrenzt, von der Cornea durch eine breite blasse Zone getrennt. Druckempfindlichkeit war an den Sehnen ausgesprochen.

6) Kriegs-Oculisten, von Dr. Moritz Teich, k. u. k. Regimentsarzt. (Allgem. militär-ärztliche Zeitung. Beilage zur Wiener med. Presse. 1905. Nr. 19.) Das Verlangen nach systemisirten Kriegs-Oculisten ist sowohl vom

Standpunkte des Verwundeten, als auch von jenem des kriegführenden Staates berechtigt; die Realisirung dieses Antrages wird keinen besonderen organisatorischen Schwierigkeiten begegnen.

7) Ein Fall von angeblich nach einer Ohrfeige aufgetretenen Iritis und dessen gerichtsärztliche Begutachtung, von Regimentsarzt Dr. H. Frachtmann in Jaroslau. (Wiener med. Wochenschrift. 1905. Nr. 20.) In dem vorliegenden Falle wurde die Iritis mit grosser Wahrscheinlichkeit als eine traumatische bezeichnet. Der Befund konnte erst 10 Tage nach stattgefundener Verletzung aufgenommen werden; über den Augenbefund aus der Zeit der Einreihung des Mannes lag nichts vor.

Schenkl.

8) Die natürlichen Pigmentflecke und die Pigmenttumoren der Bindehaut, von Ulbrich. (Aus der k. k. Deutschen Universitäts-Augenklinik in Prag. — Zeitschr. f. Heilkde., Abth. f. Chirurgie. Wien-Leipzig 1904, Wilh. Braumüller.) An eine Besprechung der Pigmentflecke und der Naevi conjunctivae, über deren Natur auch Verf. zu keinem endgiltigen Urtheil kommt, schliesst sich eine eingehende Abhandlung über die „Malignen Tumoren". Sie werden in Rücksicht auf ihren Ursprungsort (besondere Häufigkeit am Limbus), Grösse, Form (Stielbildung sehr selten), Farbe, Aetiologie (congenitale Pigmentflecke und angeborene Geschwülste geben selten Anlass zu ihrer Entstehung), besprochen. Traumen sind ebenfalls nur selten von Bedeutung auf die Entwicklung von Geschwülsten. Das Fortschreiten geschieht am häufigsten der Fläche nach, nur sehr selten in die Tiefe. Verf. berichtet dann genau über einen Fall von „Naevustumor". Frauen erkranken häufiger an melanotischen Bindehauttumoren als Männer. Prädestinirt ist das 6. Lebensjahrzehnt. Die Prognose ist relativ gut.

Kurt Steindorff.

9) Casuistischer Beitrag zur Kenntniss des Herpes zoster ophthalmicus, von Leopold. Inaug.-Diss. Tübingen 1904.) Mittheilung eines Falles, der die Nn. supraorbitalis, supra- und infratrochlearis und frontalis rechts betraf, und eine durch Iritis und Lähmung des Levator palpebrae superioris complicirte Hornhautaffection aufwies. Der Fall bildet eine Bestätigung des sog. Hutchinson'schen Gesetzes, dass nur bei Erkrankung des N. nasociliaris auch das Auge miterkrankt. Kurt Steindorff.

10) Lähmung der äusseren Augenmuskeln bei Morbus Basedowii. Bericht über einen Fall, von William Posey. (Americ. Journ. of the med. Sciences. 1904. Juli.) Es handelte sich um eine Lähmung des M. rect. ext., sup., infer., und Obliqu. infer. des linken Auges.

11) Zur Differenzirung des Diphtherie-, Xerose- und Pseudodiphtherie-Bacillus mittels der His'schen Serum-Wasser-Fermentation, von Knapp. (The Journ. of med. Research. XII. Nr. 4.) Bei dem Experimentiren mit den verschiedenartigen Zuckerlösungen hat sich herausgestellt, dass es sich bei dem Fehlen der Fermentation auf jeder Lösung um Pseudodiphtherie-Bacillus handelt, bei Fermentirung der Saccharose um Xerosebacillus, bei Fermentirung von Dextrin um den echten Diphtherie-Bacillus. Loeser.

Um Einsendung von Separatabdrücken wird gebeten (Berlin NW. 26 Schiffbauerdamm).

Verlag von Veit & Comp. in Leipzig. — Druck von Metzger & Wittig in Leipzig.

Centralblatt

für praktische

AUGENHEILKUNDE.

Herausgegeben von

Prof. Dr. J. Hirschberg, Geh. Med.-Rath, in Berlin.

Unter ständiger Mitwirkung der Herren Dr. Ancke in München, Dr. Berger in Paris, Prof. Dr. Birnbacher in Graz, Dr. Brailey in London, Dr. Bruns in Steglitz, Geh. Med.-Rath Prof. Dr. H. Cohn in Breslau, Doc. Dr. Cl. du Bois-Reymond in Berlin, Dr. Crzellitzer in Berlin, Prof. Dr. E. Emmert in Bern, Prof. Dr. C. Gallenga in Parma, Dr. Ginsberg in Berlin, Prof. Dr. Goldzieher in Budapest, Dr. Gordon Norrie in Kopenhagen, Dr. Hamburger in Berlin, Prof. Dr. Horstmann in Berlin, Dr. Isaigonis in Smyrna, Prof. H. Knapp in New York, Prof. Dr. Krückow in Moskau, Dr. Loeser in Berlin, Prof. Dr. Magnus in Breslau, Major F. P. Maynard, I. M. S. Calcutta, Dr. F. Mendel in Berlin, Dr. Moll in Berlin, Dr. Neuburger in Nürnberg, Dr. Pergens in Maeseyck, Prof. Dr. Peschel in Frankfurt a. M., Dr. Purtscher in Klagenfurt, Dr. M. Reich in Petersburg, Med.-Rath Dr. Scheer in Oldenburg, Prof. Dr. Schenkl in Prag, Prof. Dr. Schwarz in Leipzig, Dr. Spiro in Berlin, Dr. Stiel in Köln.

Monatlich ein Heft. Preis des Jahrganges 12 Mark. Zu beziehen durch alle Buchhandlungen des In- und Auslandes und die Postanstalten des Deutschen Reiches.

1905. **Neunundzwanzigster Jahrgang.** **October.**

Inhalt: **Original-Mittheilungen.** I. Hydrophthalmus, Glaukom und Iridectomie. Von Prof. Dr. **Schoen** in Leipzig. — II. Ein weiterer Beitrag zur Casuistik des Epitarsus. Von Dr. **A. Schapringer.** — III. Pigmentflecke der Hornhaut. Von Dr. **L. Steiner** in Soerabaya (Java).

Neue Bücher.

Gesellschaftsberichte. Berliner Ophthalmologische Gesellschaft.

Referate, Uebersetzungen, Auszüge. Die Local-Anästhesie, ihre wissenschaftlichen Grundlagen und praktische Anwendung, von Dr. med. Heinrich Braun.

Journal-Uebersicht. I. Zehender's Klinische Monatsblätter für Augenheilkunde. 1905. Juni—September. — II. Wochenschrift für Therapie und Hygiene des Auges. 1905. Nr. 30—43. — III. La clinique ophtalmologique. 1905. Nr. 2—8. — IV. Annales d'oculistique. 1905. Januar—April.

Vermischtes. Nr. 1—5.

Bibliographie. Nr. 1—24.

I. Hydrophthalmus, Glaukom und Iridectomie.

Von Prof. Dr. **Schoen** in Leipzig.

In der jüngsten Ophthalmologen-Versammlung ist eine neue Operation gegen das Glaukom empfohlen worden. Zu meinem grossen Erstaunen blieb die Entrüstung der Vertheidiger der Iridektomie, vor Allem diejenige Leber's, aus, die mir seiner Zeit, als ich anatomisch nachwies, dass die Iridektomie Glaukom nicht heile und nicht heilen kann, so gewaltig entgegentrat. Wer nicht genau hinsah, konnte wirklich das Niederstimmen durch die Mehrheit mit einer Widerlegung verwechseln.

Ist jetzt die Iridektomie nicht mehr das sichere Heilmittel, dessen Wirksamkeit anzuzweifeln Ketzerei ist, dass man nach einem anderen sucht?

Die neue Operation bringt zwar ebenso wenig Heilung, indessen muss man den Zweifel an der Iridektomie, welcher schon in dem blossen Auftauchen und Besprechen jener liegt, als Fortschritt begrüssen. Die glaukomatösen anatomischen Veränderungen können nur verhütet und durch Beseitigung der Ursache aufgehalten werden, wegzuwischen vermag sie keine Operation irgend welcher Art.

Bei dieser Gelegenheit erinnerte ich mich eines Falles, wo die Iridektomie ein Auge 25 Jahre erhielt, freilich nicht durch den Irisausschnitt, sondern auf andere Weise. Immerhin kann ich zur Abwechselung als Vertheidiger der jetzt schnöde verlassenen Iridektomie auftreten.

Es handelte sich um einen Fall von Hydrophthalmus congenitus. Ich operirte den vierjährigen Knaben vor 25 Jahren beiderseits zuerst mittelst

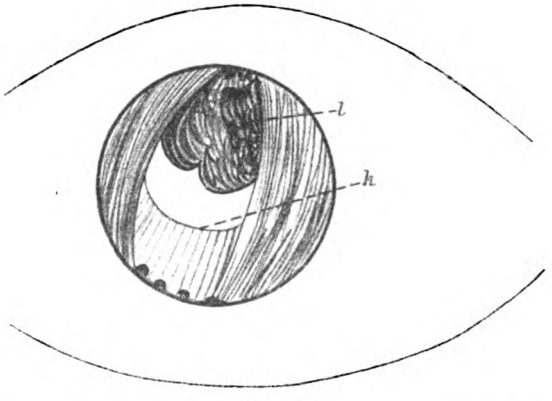

Fig. 1.
l geschrumpfte Linse. *k* Linsenkapsel. Hornhaut doppelt so gross wie die normale.

Iridektomie nach unten wegen der schweren Zugänglichkeit des oberen Hornhautrandes. Beide Iridektomien gelangen tadellos. Trotzdem schritt die Krankheit fort. Beiderseits wurde einige Jahre später die Iridektomie nach oben ausgeführt. Rechts war die Heilung vorzüglich, links dagegen bildete sich eine cystoide Narbe. Nach langem Schwanken, ob ich sie anstechen sollte, unterliess ich dies glücklicherweise, gewitzigt durch einen Fall, wo ich als Horner's Assistent bei einer Frau mit Glaukom die Bindehautblase öffnete. Darnach trat zwar richtige Vernarbung ein, aber die Frau schob mir die Schuld der allmählichen Verschlechterung des einzigen ihr gebliebenen, schon sehr schlechten Auges zu, das andere war vorher an Glaukom erblindet.

In unserem Falle von Buphthalmus ging trotz Iridektomie auf beiden Augen das Leiden seinen Lauf unbeschadet weiter. Die Augen wurden

grösser, der Sehnerv höhlte sich aus, der Ciliarkörperring erweiterte sich. Die Augen hatten eine Myopie von 10 D; der Knabe konnte lesen und schreiben. In den Irisausschnitten sah man den Ciliarkörperwinkel, die Zonulafasern und die Linsenkapsel. Allmählich löste sich die Linse von der Kapsel, schrumpfte und rückte nach oben. Der Process verlief auf dem rechten Auge mit den zwei vorzüglichen Iridektomien viel schneller, so dass dieses Auge im zehnten Lebensjahre des Knaben erblindet war. Dann traten darin noch Glaskörperflocken auf, die den Einblick verwehrten.

Das linke Auge macht augenscheinlich denselben Weg, aber viel langsamer. Es sieht jetzt noch, 20 Jahre nach Erblindung des rechten, und vermag Druckschrift zu lesen. Ganz genaue Sehprüfung wurde als zwecklos, um den Kranken nicht zu beunruhigen, unterlassen. Es besteht jetzt Emmetropie, da an der Linse vorbeigesehen wird. Auch hier sind Flocken und Verflüssigung des Glaskörpers vorhanden. Der verschiedene Verlauf und die Erhaltung des Sehvermögens bis heute beruht zweifellos auf der cystoiden Vernarbung. Die Bindehautblase hat eine ausserordentliche Grösse. Der Inhalt beträgt fast so viel wie der des Auges selbst und gewiss so viel wie der eines gewöhnlichen Auges. Man bekommt jedes Mal auf's Neue einen Schreck, wenn man den Fall nach längerer Zeit wieder sieht.

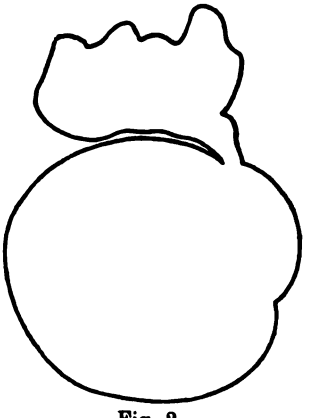

Fig. 2.
Schematischer Durchschnitt durch Auge und Bindehautblase.

Die Grösse der Blase wächst anscheinend stetig. Das Lid zurückzuziehen habe ich schon seit vielen Jahren vermieden, um die Blase nicht zu sprengen. Das besorgte vor zwei Jahren der Kranke selbst durch einen unfreiwilligen Stoss gegen eine Thürklinke. Der erste Blick auf das obere Lid lehrte das Fehlen der Blase, dass diese darunter zerplatzt war. Ich rechne mir zum besonderen Verdienst an, dass ich nichts am Auge unternahm, es nicht einmal öffnen liess. Verband und Bettruhe waren Alles. Die einzige Möglichkeit zeitweiliger Erhaltung des Sehvermögens bestand ja in der Wiederherstellung der Bindehautblase. Diese ist in der That erfolgt, und das Auge befindet sich wieder in dem Zustande wie vor dem Stoss.

Die Blase bildet ein Sicherheitsventil dafür, dass der auf der Sclera lastende Druck nicht zu hoch wird. Meine, an anderem Orte ausgesprochene Vermuthung geht dahin, dass der Hydrophthalmus herrührt von angeborenem Fehlen der Meridionalfasern des Ciliarmuskels, weshalb der Augendruck nicht wie im normalen Auge von diesen elastisch aufgefangen wird, sondern unmittelbar gegen die unelastische Lederhaut anprallt.

Der Fall giebt eine Lehre, wie man bei Glaukom-Augen, wo es bereits zu spät ist zum Verhüten oder Aufhalten, die Erblindung vielleicht noch hinausschieben könnte. Es wäre ein Corneoscleralschnitt zu machen, dessen Vernarbung zu hindern und darüber eine Bindehautblase herzustellen.

Ich habe mir vorgenommen, zukünftig dergestalt zu verfahren.

[Aus der Augenabtheilung des Deutschen Dispensary in New York.]

II. Ein weiterer Beitrag zur Casuistik des Epitarsus.

Von Dr. **A. Schapringer.**

Im Maihefte des Centralbl. f. pr. Augenheilk. veröffentlichte ich[1] drei neue Fälle von Epitarsus, wovon zwei (IX und X) Mutter und Tochter betrafen. Bei der achtjährigen Tochter (Fall IX) war an der Hinterfläche des rechten Oberlides ein ausgeprägter dreieckiger Epitarsus in Form der Lidbindehautschürze vorhanden, wie ich sie seiner Zeit in meiner ersten Mittheilung über diesen Gegenstand[2] eingehend beschrieben hatte. Bei der Mutter (Fall X, Frau Jetta Simon) betraf die vorgefundene Missbildung das linke Oberlid. Es war hier aber keine Falten- oder Wulstbildung zu sehen, sondern nur eine den Tarsus seiner ganzen Höhe nach durchsetzende, gerade verlaufende dünne Narbenlinie, welche augenscheinlich als der Ausdruck eines intrauterin geheilten Tarsuscoloboms aufzufassen ist. Es war offenbar in der frühen Embryonalperiode ein schmaler und steiler Epitarsus vorhanden gewesen, der sich früh genug zurückgebildet hatte, so dass das durch ihn verursachte Tarsuscolobom noch Zeit hatte, zuzuheilen.

Ich bin heute schon wieder in der Lage, über einen Fall zu berichten, bei welchem der Befund ein ähnlicher war wie bei Frau Jetta Simon. Den in meinen betreffenden früheren Mittheilungen aufgezählten 11 selbstbeobachteten Beispielen von Epitarsus reiht sich dieser Fall als zwölfter an.

Fall XII. — Mendel Nagelberg, 21 Jahre alt, Zuschneider, aus Galizien nach New-York eingewandert, stellt sich den 12. August 1905 vor und klagt über ein unbehagliches Gefühl in seinem linken Auge, das ihn seit 6 Tagen belästigt. Mit Hülfe von seitlicher Beleuchtung entdeckt man ein der Hornhaut anhaftendes feines Staubkörnchen, dessen Entfernung den Beschwerden des Patienten ohne Weiteres ein Ende macht.

Vor Anwendung der seitlichen Beleuchtung waren, wie dies die Routine der Untersuchung mit sich bringt, beide Oberlider umgeklappt worden.

---

[1] Ueber Varietäten des Epitarsus. 1905. S. 131.

[2] Die angeborene Schürze der Lidbindehaut — eine bisher noch nicht beschriebene, typische Missbildung des menschlichen Auges. (Zeitschr. f. Augenh., 1899, Bd. II, S. 41.) Enthält die Beschreibung meiner ersten acht Fälle.

Die Bindehautfläche des rechten Oberlides erwies sich dabei als vollkommen normal mit Ausnahme eines weisslichen Körnchens auf der Höhe des oberen (am umgeklappten Lide: unteren) Tarsusrandes, temporalwärts von der Mitte. Die Natur dieses Körnchens, ob angeboren oder erworben, muss dahingestellt bleiben. Der Tarsus des linken Oberlides erscheint durch einen nahezu senkrecht verlaufenden, etwa 1·5 mm breiten weisslichen, wie narbig aussehenden Streifen in zwei etwas ungleiche seitliche Hälften getheilt. Das dem Wimpersaume entsprechende Ende des Streifens liegt etwas temporalwärts von der Mitte; das obere (am umgeklappten Lide: untere) Ende entspricht genau der Mitte. Der Wimpernsaum selbst ist vollständig normal und zeigt insbesondere keine Spur einer Einkerbung, die Reihe der Mündungen der Meibom'schen Drüsen ist ununterbrochen. Dem Streifen entsprechend ist das Gewebe des Tarsus weicher und weniger elastisch, die bedeckende Schleimhaut aber anscheinend unverändert.

Diesen Befund am linken Oberlid spreche ich nun gleich dem bei Frau Jetta Simon erhobenen als den Ausdruck eines intrauterin geheilten Tarsuscoloboms an.

Auf meine Aufforderung führte mir Patient eine Woche später seinen 42jährigen Vater Abraham N. zu. Bei diesem war an beiden Augen eine Hypermetropie von 1·25 D festzustellen, für welche ihm entsprechende Convexgläser verordnet wurden. Sonst fand sich nichts Abnormes, insbesondere nichts an einen Epitarsus Erinnerndes.

Die Augen der Mutter zu untersuchen habe ich vorläufig noch nicht Gelegenheit gehabt. Nach Angabe des Sohnes sollen sie normal sein.

Es geschieht im Dienste der bequemeren Uebersichtlichkeit, wenn ich Fälle wie X und XII, bei welchen nur die Fussspur eines Epitarsus zu erkennen, der eigentliche Epitarsus selbst aber gar nicht mehr vorhanden ist, kurzer Hand zu den Epitarsusfällen rechne und sie nicht in einer besonderen Rubrik unterbringe.

III. Pigmentflecke der Hornhaut.

Von Dr. L. Steiner in Soerabaya (Java).

Pigmentflecke der Bindehaut sind hier viel häufiger, als in Europa, und gehören zu den täglichen Vorkommnissen. Dagegen sind Pigmentflecke der Hornhaut auch hier bei der dunkelfarbigen Bevölkerung eine grosse Seltenheit. In dem pigmentarmen Europa dürften sie kaum vorkommen. Soweit ich aus der, allerdings lückenhaften Literatur die ich hier zur Hand habe, sehen kann, hat man sie noch nicht beschrieben. Ich habe zwei Mal Pigmentflecke der Hornhaut bei Javanen beobachtet.

Im ersten Falle, den ich vor 12 Jahren sah, fand sich bei einem jungen

Manne, auf dem Corneoscleralrande des linken Auges, innen unten ein rundlicher Naevus pigmentosus von etwa $1^1/_2$ mm Durchmesser. Daneben etwa $1^1/_2$ mm Schläfen- und aufwärts von diesem Naevus, in vollem durchsichtigem Hornhautgewebe ein ganz kleines braunschwarzes Fleckchen von höchstens $^1/_2$ mm Durchmesser. Die Hornhaut war überall glatt und übrigens normal. Es bestand bloss Trachom des Oberlides. Noch sei erwähnt, dass auf demselben Auge ein drittes kleines Pigmentmal auf der Augapfelbindehaut, 4 mm nasen- und aufwärts vom Hornhautrande sass.

Der zweite Fall, den ich in den letzten Wochen beobachtete, ist Folgender:

Hady Hassim, etwa 30 Jahre alter Javane. Auf der Haut des Gesichtes auffallend viele Pigmentmale. Auf beiden Augen Trachom. Beider-

seits ist die Bindehaut geröthet, verdickt, mit Körnern und papillomatösen Wucherungen durchsetzt und sondert eitrigen Schleim ab; die Hornhaut halb durchsichtig, weisslich unregelmässig trachomatös getrübt. Mehrfach ziehen feine Gefässe zu den stärker getrübten Partien, ohne dass es aber zu einem eigentlichen Pannus gekommen wäre. Auf dem inneren Drittel der linken Hornhaut ein scharf hervortretender, unregelmässig runder Pigmentfleck von etwa 4 mm Durchmesser. (In der Abbildung ist derselbe lange nicht so auffallend, als er in Wirklichkeit war.) Die Grenze desselben fällt nach innen zusammen mit dem Corneoscleralrande, nur an einer Stelle überschreitet er denselben in der Ausdehnung von einem halben Millimeter. Bei näherer Betrachtung besteht er aus einer Gruppe confluirender kleiner Flecken, die am Rande heller als in der Mitte sind, wodurch die Farbe ungleichmässig dunkel und der Rand gezähnt erscheint. Ausserdem sieht man in nächster Nähe dieses Randes ganz kleine schwarze Fleckchen, ohne directen Zusammenhang mit dem Hauptfleck und auf der

Augapfelbindehaut, etwa 2 mm vom Hornhautfleck entfernt, ein kleines stecknadelkopfgrosses Pigmentmal, dessen Farbe und Aussehen durchaus dem des Hornhautfleckes entspricht und dessen Zugehörigkeit zu diesem durch mehrere kleine Fleckchen, die sich zwischen beiden befinden, wahrscheinlich gemacht wird. Der Farbstoff findet sich bereits in den obersten Schichten der Hornhaut; ob auch in den tieferen, ist wegen der gesättigten Farbe nicht zu sehen. Es bestehen nirgends Narben von Verletzungen oder Stichelungen, kein Pterygium, das den Farbstoff von der Bindehaut hätte hinüberziehen können, keine Synechie, die auf eine Herkunft des Pigments aus der Iris wiese. Die Hornhaut ist anscheinend überall gleich dick, die vordere Kammer von normaler Tiefe.

Um einige Einsicht in die Structur dieses Hornhautfleckes zu erhalten, wurde ein winziges, flach keilförmiges Stück von der Oberfläche desselben mit dem Staarmesser entfernt und unter das Mikroskop gelegt. Nach Entfernung desselben war der Boden der so gesetzten Wunde noch dunkelbraun. Das Präparat enthält also bloss die oberste Schicht des Fleckes. Auch war es zu klein, um in Schnitte zerlegt zu werden, und kann deshalb auf manche Fragen keine Auskunft gegeben werden. Der Befund war Folgender: So weit ersichtlich besteht es bloss aus Epithelzellen und Pigment. Die Umrisse der Epithelzellen sind am dünnen Rande, wo bloss die oberflächlichste Schicht vorhanden ist, deutlich. An dieser Stelle ist eine pigmentfreie Randzone, woraus erhellt, dass die oberste Epithelschicht von Farbstoff frei geblieben ist. Nach innen zu, sowie das Präparat dicker wird, tritt massenhaft schwarzbrauner Farbstoff auf, zwischen welchem die Epithelzellen nur hie und da noch zu erkennen sind. Der Farbstoff findet sich in sehr mannigfaltiger Anordnung. Theils ist er als feinere und gröbere, unregelmässige Körner und Schollen durch das ganze Gewebe zerstreut, wobei er sich jedoch oft genug an den Rändern der Zellen zu schwarzen Strichen gruppirt. Manchmal scheint er sich in Rundzellen angehäuft zu haben. Vielfach drängen sich die Körner und Klumpen zu wolkenähnlichen Gebilden zusammen. Weiter sieht man lange, oft verästelte bald sehr feine, bald dickere Striche das Gesichtsfeld auf weite Strecken hindurchziehen. Endlich finden sich vielfach sternförmige Pigmentzellen, in welchen oft ein pigmentfreier Kern zu erkennen ist und die lange, oft verzweigte Fortsätze in verschiedene Richtungen aussenden und mit den eben beschriebenen Gebilden ein wirres Durcheinander bilden.

So lückenhaft die durch das Mikroskop gegebenen Aufschlüsse auch sind, so erhellt doch aus denselben, dass das Pigment in der Cornea selbst sitzt und mit den Elementen derselben eng gewoben ist, dass es sich also nicht um ein durch Tätowirung, Pterygium oder Synechien erzeugtes Kunstproduct handelt.

Auffallend ist die Aussage des Mannes, der schwarze Fleck sei erst in den letzten Jahren sichtbar geworden. Ich habe darauf aufmerksam ge-

macht, dass das Trachom häufig bei Malayen eigenthümliche, von den gewöhnlichen Naevis zu unterscheidende Pigmentflecke der Bindehaut erzeugt, bezw. früher kaum oder gar nicht sichtbare Pigmenthäufchen zur Wucherung und zur Bildung von grossen schwarzen Flecken anregt.[1] Es wäre denkbar, dass wir es hier mit einem solchen Trachomfleck zu thun haben. Bei der nahen histologischen und entwicklungsgeschichtlichen Verwandtschaft zwischen Hornhaut und Bindehaut wäre es ja nicht befremdend, wenn die schwarzen Flecke, welche das Trachom so häufig auf dieses erzeugt, gelegentlich auch ein Mal auf jener angetroffen würden. Diese Deutung scheint mir aber nicht die richtige, weil die Trachomflecke ausschliesslich auf der Lidbindehaut vorkommen und die Augapfelbindehaut vermeiden. Ich glaube, dass der Fleck ein angeborenes Pigmentmal ist, aber unbeachtet blieb, solange die Hornhaut gesund und durchsichtig war und seine Farbe mit derjenigen der darunterliegenden ebenfalls dunkelbraunen Iris zusammenfloss. Erst nachdem das Trachom die Hornhaut milchig getrübt und so für den nöthigen Contrast gesorgt hatte, wurde sich der Mann seines Fleckes bewusst.

Unser Büchertisch.

Neue Bücher.

*1) Anatomie und Physiologie der optischen Bahnen und Centren. Ein Handbuch für Nerven- u. Augenärzte von Dr. H. Wilbrand (Augenarzt) und Dr. A. Saenger (Nervenarzt) in Hamburg. Mit zahlreichen Abbildungen im Text und 26 Tafeln.

Dritter Band, I. Abtheilung der Neurologie des Auges. Wiesbaden, Verlag von J. F. Bergmann. 1904.

*2) Handbuch der Physiologie des Menschen in vier Bänden. Herausgegeben von W. Nagel in Berlin. Vierter Band. Physiologie des Nerven- und Muskelsystems. Erste Hälfte mit 68 eingedruckten Abbildungen. Braunschweig, Verlag von Friedrich Vieweg u. Sohn. 1905.

3) Jahresbericht über die Leistungen und Fortschritte im Gebiete der Ophthalmologie. Herausgegeben von Dr. Julius v. Michel. 35. Jahrgang. Bericht für das Jahr 1904. Erste Hälfte. Tübingen 1905.

*4 u. 5) Sammlung zwangloser Abhandlungen. Herausgegeben von Prof. Dr. A. Vossius, IV, 3.

Die locale Anästhesie in der Augenheilkunde von Prof. Dr. Best in Giessen.

Ueber das Lymphom bezw. Lymphadenom der Lider und de Orbita von W. Rückel, approb. Arzt in Giessen. Halle 1906.

---

[1] Ueber das Vorkommen von Pigment in der Conjunctiva der Malayen. Geneeskundig Tijdschrift van Nederlandsch Jndie Dell XXXIII, afl. 1, 1893 und Ueber erworbene Pigmentflecke in der Bindehaut der Malayen, Centralbl. für prakt. Augenheilkunde Juli 1898.

Gesellschaftsberichte.

Berliner Ophthalmologische Gesellschaft.

Sitzung vom 19. Januar 1905.

Vors.: v. Michel. Schriftf.: Wertheim.

1. Herr Braune: Krankenvorstellung. (Doppelseitige symmetrische optico-ciliare Vene.)

2. Herr Roth: Demonstration eines zum Messen des Astigmatismus eingerichteten Keratoskops. (Veröffentlicht im Januarheft des Centralbl f. Augenheilk., 1905.)

3. Herr Heinrichsdorff (a. G.): Die Adaptionsstörung bei Hemeralopie und das Verhalten des Ringscotoms. (Vergl. Arch. f. Ophthalm. Bd. 60.)

4. Herr Schultz-Zehden: a) Einseitige Stauungspapille durch Hirngeschwulst.

Vortr. berichtet über einen Fall aus den städtischen Siechenanstalten Berlins, bei dem die Allgemeindiagnose zwischen Lues cerebrospinalis und tumor cerebri schwankte. Der ophthalmoskopische Befund war rechts: einfache Sehnervenatrophie, links: Stauungspapille im atrophischen Stadium.

Vortr. schloss sich der Diagnose tumor cerebri an. Es trieb ihn folgende Ueberlegung dazu: die Stauungspapille wird am häufigsten durch einen tumor hervorgerufen. Ein solcher kann aber nicht allein zur Stauung führen, sondern auch direct durch Druck Hirntheile und Nerven zu Grunde richten. Angenommen, dass ein Tumor vorliegt, so musste derselbe in der rechten Schädelhälfte liegen und den rechten Opticus comprimirt zur Atrophie gebracht haben.

Die Section des Falles ergab ein Cholesteatom der Schädelbasis, welches in den rechten Ventrikel hineingewuchert war und Corpus striatum und Thalamus opticus gänzlich zum Schwund gebracht hatte. Ferner war durch die Geschwulst der rechte Nr. opticus gleich nach der Kreuzung direct zerquetscht worden.

Durch die Zerquetschung des rechten Nr. optic. erklärt Vortr. die einfache Atrophie rechterseits (Compressionsatrophie). Die Stauungspapille linkerseits dagegen führt er auf die allgemeine Druckerhöhung im Schädelinneren zurück.

In dem Falle liegt also eine Doppelwirkung des Cholesteatoms vor. Es zerquetschte rechterseits den Nr. opt. und führte zur absteigenden einfachen Atrophie, während es links durch Erhöhung des allgemeinen intracraniellen Drucks zur Stauungspapille Veranlassung gab.

Der Fall steht in seiner Art einzig da und liefert einen Beitrag zur Genese einseitiger Stauungspapille.

b) Allerkleinstes Aderhautsarcom.

Vortr. fand bei der Section am hinteren Augenpol eine kleine verdickte, schmutziggrau gefärbte Stelle der Aderhaut. Die microskopische Untersuchung ergab, dass es sich um Aderhautsarcom handelte. Vortr. hat weder in der

Litteratur noch unter den 30 Fällen, die er bearbeitete, einen so winzigen Tumor gefunden, der so deutlich Entstehung und Propagation erkennen liess. Er misst 2 mm im längsten Durchmesser und hat eine Verdickung der Aderhaut um nur 0,3 mm verursacht. Er besteht aus grossen Spindelzellen und homogener Zwischensubstanz, zeigt stellenweise einen deutlich alveolären Bau und ist unpigmentiert. Die Entstehungsschicht ist die Schicht der grösseren Gefässe. Die Propagation findet in der Suprachorioidea statt. Die letzten Geschwulstzellen sind deutlich zu zählen, die Venen an den Randpartieen enthalten Geschwulstmaterial. Interessant ist die Umwucherung der Ciliarnerven durch Geschwulstzellen. Als matrix der Geschwulstzellen konnte Vortr. die pigmentirten Stromazellen nachweisen.

Was Winzigkeit und Deutlichkeit anbetrifft, mit der Entwicklung und Propagation zu erkennen ist, sucht der Fall seines Gleichen.

5. Herr J. Hirschberg: a) Eisensplitter in der Linse. (Veröffentlicht im Februarheft des Centralbl. f. Augenheilk. 1905.)

b) Krankenvorstellung (Eingeheilter Splitter in der Netzhaut).

Sitzung vom 16. Februar 1905.

Vors.: v. Michel. Schriftf.: Wertheim.

1. Herr J. Hirschberg: Krankenvorstellung (Magnet-Operation).

2) Herr v. Michel: Ueber amyloide Degeneration der Augengefässe (mit Demonstration mikroskopischer Präparate).

3. Herr Münch (a. G.): Ueber die Innervation der Stromazellen der Iris. (Veröffentlicht im Augustheft der Zeitschr. f. Augenheilk. 1905.)

Sitzung vom 16. März 1905.

Vors.: Greeff. Schriftf.: Wertheim.

1. Vorstandswahl. Der bisherige Vorstand wird durch Zuruf wiedergewählt.

2. Herr Pollack: Krankenvorstellung (Mikulicz'sche Krankheit).

Sitzung vom 18. Mai 1905.

Vors.: v. Michel. Schriftf.: Wertheim.

1. Herr Schultz-Zehden: Die chronische herdförmige Chorio-Retinitis tuberculosa.

Vortr. teilt einen klinisch und anatomisch beobachteten Fall einer Herderkrankung der Aderhaut mit, in welchem ausser der tuberculösen Aderhauterkrankung kein andrer tuberculöser Herd im ganzen Organismmus gefunden wurde. Der Fall betrifft einen 73jährigen Mann, der an Broncho-Pneumonie gestorben und zur Section gekommen war. Vortr. tritt an der Hand dieses und andrer von ihm beobachteter Fälle für die Anschauung ein, dass

1. die herdförmige chronische Chorio-Retinitis tuberculosa als selbständiges Leiden auftreten kann,
2. man in einer Reihe von Fällen fehlgehen dürfte, wenn man die Diagnose von dem positiven Ergebniss der Allgemeinuntersuchung abhängig macht,
3. diese Form der chronischen Aderhauttuberculose überaus gutartig verlaufen kann.

Zum Beweis des ersten Punktes zieht er seine nicht nur klinisch, sondern anatomisch beobachteten Fälle heran, in denen keine andre tuberculöse Erkrankung bestand als die Aderhauterkrankung.

Die Diagnose will er zunächst aus den ophthalmoskopischen Veränderungen gestellt wissen. Die tuberkulösen chorioiditischen Herde sind anfänglich gelbweiss oder rosagelb, ihre Begrenzung ist eine verwischte, sie sind wenig oder gar nicht erhaben. Der stärkere erhabene Knoten wird oft von einem Pigmentsaum umgeben. Pigment wird, nicht selten in Klumpen, in der Mitte der Herde festgehalten. In späterer Zeit erscheint die Aderhaut auf weitere Strecken verfärbt. Innerhalb der verfärbten Zone erscheinen rundliche gelbe Stellen mit Pigmentanhäufung. Dieser von H. v. Michel gegebenen Beschreibung fügt Vortr. hinzu, dass der Pigmentsaum überaus zart und das Pigment öfters in feinen Linien erscheint, die nichts anderes bedeuten, als die Trennungslinien zweier Tuberkel, die miteinander confluirt sind. Vortr. geht auf die anatomischen Veränderungen ein, welche das ophthalmoskopische Bild der Aderhautherde verschiedenen Ursprungs beeinflussen. Er hebt die Aehnlichkeiten und Verschiedenheiten der einzelnen Herde hervor. Er kommt zu dem Schlusse, dass in manchen Fällen das ophthalmoskopische Bild des Augenherdes bei der chronischen Aderhauttuberculose von dem Herde anderen Ursprungs schwer zu unterscheiden ist. Die Allgemeinuntersuchung soll deshalb immer vorgenommen werden. Wenn die Allgemeinuntersuchung negativ ausfällt, so ist die Tuberculose als genetisches Moment trotzdem in Rücksicht zu ziehen. Denn die Chorio-Retinitis disseminata tuberculosa chronica kann als selbständiges Leiden auftreten. Tritt sie als selbständige Affection auf, dann kann sie überaus gutartig verlaufen. In den Fällen von Schultz hat sie jahrelang bestanden, ohne zum Untergang des Auges, ohne zu Metastasen in anderen Organen zu führen, ja ohne locale Entzündungserscheinungen zu machen.

Vortr. berichtet noch über einen von ihm beobachteten Fall, in dem die tuberculöse Aderhautveränderung zuerst festgestellt und später erst ($^1/_2$ Jahr) eine Lungentuberculose ausbrach. In dem Falle, es handelte sich um Myopia excessiva, war die Krankheitsursache zuerst auf die Myopia bezogen.

Vortr. spricht zum Schluss über die anatomischen Veränderungen der herdförmigen Chorio-Retinitis tuberculosa und demonstrirt sehr instruktive Bilder.

2. Herr Fehr: Ueber das Angiom der Aderhaut. (Veröffentlicht im Juniheft des Centralbl. f. Augenheilk. 1905.)

3. Herr v. Pflugk (Dresden) a. G.: Zur Technik der Schieloperation.

4. Herr H. Feilchenfeld: Ueber das Sehen mit Cylindergläsern.

Sitzung vom 22. Juni 1905.

Vors.: Greeff. Schriftf.: Wertheim.

1. Herr Türk: Krankenvorstellung.

Vortr. stellt einen 6jährigen Patienten vor, der vor 2 Tagen wegen stationären Kernstars am linken Auge einer Discission unterworfen wurde. Jetzt liegt in der Vorderkammer der durch den Druck der quellenden Linsenmassen ausgestossene fast unversehrte Kern. Vortr. führt diese ungewöhnliche

Ausstossung des Kerns in toto, die in der gleichen Weise vor einigen Wochen auch auf dem andren Auge einige Tage nach der Discission vor sich ging, auf eine besondere Resistenz des Kerns oder auf seine ungewöhnlich lockere Verbindung mit der Rinde zurück.

2. Herr Greeff: Zur Pathologie des Glaskörpers.

3. Herr Paderstein: Ueber intraoculäre, tuberculöse Granulationsgeschwülste (mit Demonstrationen).

Bei einem 3jährigen Mädchen mit grossen Lymphomata colli bot das rechte Auge neben Erscheinungen von Glaucom das Bild des amaurot. Katzenauges. Die klinische Diagnose musste zwischen Glioma retinae und Irido-Chorioideal-Exsudat im Zweifel bleiben. Die Section des enucleirten Auges ergab die Umwandlung des praepapillären Theiles der abgelösten Netzhaut in eine grosse tuberculöse, riesenzellenreiche Granulationsgeschwulst. Auch die vorderen Netzhauttheile erwiesen sich mit zahlreichen Tuberkeln infiltrirt, während die Aderhaut in geringerem Grade, Iris und Ciliar-Körper keine tuberculösen Erscheinungen darboten. Dieser, wie einige andere Fälle in der Literatur sind als primäre Netzhauttuberculose aufzufassen.

Bei einem $2^1/_2$jährigen Mädchen, das an Bronchitis und Cervical-Drüsenschwellungen litt, war die Iris des linken Auges in ein mit zahlreichen Tuberkelknötchen besetztes Granulationsgewebe umgewandelt. Die Behandlung mit TR.-Injectionen nach v. Hippel musste nach Erreichung der Dosis von $^1/_2$ mgr. wegen bedrohlicher Allgemein-Erscheinungen (Fieber, Nachtschweisse, Appetitverlust) aufgegeben werden. $^1/_4$ Jahr nach Beendigung der Therapie wurde die Enucleation unvermeidlich. Die Section des Auges ergab, dass die Iris in eine, die ganze Vorderkammer ausfüllende, dem Durchbruch nahe, tuberculöse Granulationsgeschwulst mit zahlreichen Tuberkeln und Verkäsungen umgewandelt war. — Der Bazillen-Nachweis gelang weder in diesen beiden, noch in einem dritten Fall von durchgebrochener Aderhauttuberculose bei einem an Hoden-, Drüsen- und multipler Knochentuberculose leidenden Knaben.

Referate, Uebersetzungen, Auszüge.

Die Localanästhesie, ihre wissenschaftlichen Grundlagen und praktische Anwendung. Ein Hand- und Lehrbuch, von Dr. med. Heinrich Braun, chirurg. Oberarzt am Diakonissenhaus und Docent an der Universität Leipzig. (Leipzig, 1905, Joh. Ambrosius Barth.)

Im vorliegenden Buche stellt sich Verf. (jetzt a. o. Professor) die Aufgabe, unsre gegenwärtigen Kenntnisse der Localanästhesie, die in den letzten Jahren grosse Erweiterungen und Fortschritte erfahren haben, so zusammenzufassen, dass es jedem Arzt möglich ist, von der Localanästhesie in seinem Wirkungskreise in ausgedehntem Maasse zum Nutzen seiner Kranken Gebrauch zu machen. Die Lösung dieser sehr zeitgemässen Aufgabe ist dem Verf. vortrefflich gelungen. Einen Theil des Inhaltes bilden die in mehreren Arbeiten veröffentlichten Ergebnisse der Untersuchungen des Verf. über die wissenschaftlichen Grundlagen der Localanästhesie, auf der einen Seite mannigfach ergänzt und erweitert, auf der anderen Seite des Unwesentlichen entledigt und verkürzt. Die Entwicklung der verschiedenen Methoden der Localanästhesie ist objectiv und übersichtlich geschildert.

Um die praktische Anwendung der Localanästhesie so darzustellen, dass dem Leser das Studium vieler Einzelarbeiten und die Nothwendigkeit längerer Erfahrung erspart bleibt, ist hierfür die Form einer auf die Localanästhesie zugeschnittenen, mit zahlreichen Abbildungen versehenen Operationslehre gewählt. Die Technik der Localanästhesie ist für das ganze Gebiet der Chirurgie erschöpfend und sehr anschaulich dargestellt. Auch ihre Anwendung in den Specialfächern hat ausgiebige Berücksichtigung gefunden. Für das Gebiet der Augenheilkunde wurden dem Verf. vom Referenten auf Grund seiner Erfahrungen einige Unterlagen gegeben, im Uebrigen wurde die einschlägige ophthalmologische Literatur vom Verf. mit sehr guter und sachlicher Kritik verwerthet. Schon die früheren Arbeiten des Verf.'s auf dem Gebiete der Localanästhesie, besonders sein eingehendes Studium der combinirten Wirkung des Suprarenins und der Localanästhetica, hatten auch für die Weiterentwicklung der Localanästhesie in der Augenheilkunde, in der das Suprarenin (bezw. Adrenalin) bekanntlich zuerst Anwendung gefunden hatte, eine fruchtbare Rückwirkung, indem vor Allem durch die Untersuchungen des Verf.'s auch für diese Weiterentwicklung eine sichere wissenschaftliche Grundlage geschaffen wurde. Ref. hat schon aus den früheren Arbeiten des Verf.'s grossen Nutzen für die Erweiterung und Verbesserung der Anästhesie bei Augenoperationen gezogen; die nun in dem Buche vorliegende Zusammenfassung des ganzen Gebietes macht es jetzt jedem Arzt leicht, in seinem Gebiet die Localanästhesie erfolgreich und individualisirend anzuwenden.

Für Jeden, der die Localanästhesie in ihrer gegenwärtigen Entwicklung kennen und wirklich beherrschen will, und sei es auch nur für ein Specialgebiet, ist das Studium des Braun'schen Buches geradezu nothwendig. Das Buch liesst sich sehr angenehm, auch in den rein theoretischen Theilen. Die Literatur ist übersichtlich und erschöpfend angegeben, soweit das heutzutage bei einem so umfangreichen Gebiete durchführbar ist. Ein ausführliches Sachregister und Autorenregister sorgen für bequemes Nachschlagen.

Schwarz.

Journal-Uebersicht.

I. Zehender's Klinische Monatsblätter für Augenheilkunde. 1905. Juni.

1) **Die pathologische Histologie der Parinaud'schen Conjunctivitis**, von F. H. Verhoeff und G. S. Derby.

Verff. geben den Bericht über den histologischen Befund eines von ihnen untersuchten Falles von Parinaud'scher Conjunctivitis. Die Veränderungen bestanden wesentlich aus deutlicher Zellnekrose im subconjunctivalen Gewebe bei ausgedehnter Infiltration des letzteren mit lymphoiden und phagocitären Zellen. Dazu kam eine chronisch entzündliche Reaction der tieferen Gewebe, die zum Process der Organisation und Production von neuem Bindegewebe führte. Die Parinaud'sche Conjunctivitis hat keine Beziehung zu dem Lymphom der Conjunctiva der Erwachsenen, mit welchem sie auch klinisch oder histologisch wenig oder keine Aehnlichkeit hat. Die Krankheiten, mit welcher sie am leichtesten zu verwechseln wäre, sind Trachom oder Tuberculose der Conjunctiva.

2) **Ein forensisch interessanter Fall von hereditärer Neuritis optica (Leber),** von Victor Hanke.

Ein 21 jähriger Arbeiter, der öfters die noch nicht gekühltenDampfkessel zu reinigen hatte, bemerkte schon seit längerer Zeit, wenn er nach Beendigung seiner Arbeit an die kalte Luft kam, ein Flimmern vor seinen Augen. Als er wieder die Reinigung eines nicht ausgekühlten Kessels vornahm, wurde er in fast bewusstlosem Zustande herausgeholt. Zu Bewusstsein gekommen, fiel ihm sofort eine beträchtliche Abnahme seines Sehvermögens auf. Dasselbe sank immer mehr, so dass er seine Arbeit aussetzen musste. Das Sehvermögen war auf Fingerzählen herabgesetzt, und es fand sich eine retrobulbäre Neuritis. Eine Besserung trat nicht ein. Das Leiden wurde auf eine Berufsbeschädigung in Folge der unvermittelt eingetretenen Temperaturdifferenz zurückgeführt und dem Patienten eine Unfallrente bewilligt.[1]

Nach $1^1/_2$ Jahren stellte sich der Bruder des Patienten vor, der ebenfalls seit einiger Zeit eine Abnahme seines Sehvermögens bemerkt habe, der sich aber nicht denselben Schädlichkeiten ausgesetzt hatte. Auch hier handelte es sich um eine akute retrobulbäre Neuritis beiderseits. Verf. ist nun der Ansicht, dass die bei dem ersten Patienten schlummernde, ererbte Disposition durch die erlittene Schädlichkeit aus ihrer Latenz heraustrat und die schwere Erkrankung der Sehnerven veranlasste.

---

3) **Ueber den Ringabscess der Cornea und seine Bedeutung,** von Victor Hanke.

Der Ringabscess der Cornea ist eine infectiöse Erkrankung, die in einer Nekrose der centralen Hornhauttheile mit umgebender ringförmiger Infection besteht. Er entsteht hauptsächlich nach Verletzungen der Hornhaut, er kann jedoch auch auf metastatischem Wege entstehen; er ist somit exo- und endogenen Ursprunges. Die Ursache des Ringabscesses sind Toxine der Mikroorganismen, die in der Vorderkammer zu üppigem Wachsthum gelangen und die Nekrose des Hornhautcentrums bewirken. Durch die Experimente des Verf.'s ist festgestellt, dass der von ihm gefundene Bacillus, der morpho- und biologisch dem Bacillus proteus fluorescens nahesteht, ihn hervorruft, wenn er mit der Hornhaut in Contact kommt.

---

4) **Beitrag zur Pathologie und Pathogenese der Stauungspapille,** von Dr. Kampherstein.

Verf. bespricht die Stauungspapille bei Schädelmissbildung und Knochennarbe. Bei 42 Fällen von Schädelmissbildung fand sich zwei Mal doppelte Neuroretinitis, zwei Mal einseitige Stauungspapille, postneuritische Atrophie auf dem zweiten Auge und 36 Mal postneuritische Atrophie. Der Schluss der Arbeit bildet die Beschreibung der Versuche, die Stauungspapille experimentell zu erzeugen.

---

5) **Einige Beobachtungen über die Farbensinn-Störungen im Netzhautcentrum bei retrobulbärer Neuritis,** von Wilibald Nagel.

Verf. konnte bei einem Falle von erworbener Farbenstörung in Folge retrobulbärer Neuritis feststellen, dass es sich um kein Farbensystem handelt, das mit einem der bekannten drei dichromatischen Systeme: Rothblindheit (Protanopie), Grünblindheit (Deuteranopie) oder Violettblindheit (Tritanopie) identisch wäre.

---

[1] Mit Recht, — trotz der folgenden. H.

6) **Ueber das subjective Sehen farbiger Flecke im Gesichtsfeld als pathologische und physiologische Farbenerscheinung,** von Richard Hilbert.

---

7) **Zur Heilung der Verrostung des Augapfels,** von Ehrenfried Cramer.

Verf. beschrieb 1902 einen Fall, in dem eine schwere Verrostung des Augapfels nach Ausziehung der den Eisensplitter enthaltenden Starlinse scheinbar völlig geheilt war. Nach 3 Jahren zeigte sich die Netzhaut nach unten aussen fächerförmig abgehoben. Hieraus erhellt, dass die eigentliche Verfärbung der Augenhäute wohl an die Anwesenheit der Ursache einer solchen, des Eisensplitters, und der durch Oxydirung erzeugten farbigen Substanzen gebunden ist, dagegen die Einwirkung auf die Netzhaut noch lange besteht, so dass Entartung und Ablösung derselben noch Jahre lang nach Entfernung des Splitters auftreten kann.

Juli.

1) **Ueber ein neues Heilverfahren bei der Behandlung des pulsirenden Exophthalmus,** von H. Sattler.

Bei einem 17jähr. Mädchen, das vor 10 Jahren in der Gegend des oberen Augenhöhlenrandes der linken Seite einen heftigen Stoss erlitten hatte, zeigte sich ein ausgesprochener pulsirender Exophthalmus. Von einem dem unteren Rande der Augenbraue folgenden Schnitt aus wurde der pulsirende Sack blossgelegt und in die Orbita nach rückwärts verfolgt. Nun wurde der aneurysmatische Sack möglichst weit nach hinten doppelt unterbunden und das davor liegende Stück resecirt. Die Wand des ausgeschnittenen Antheils zeigte sich stark verdickt. Nachdem nun Raum geschaffen war, gelang es, weiter hinten eine Unterbindung der Vena ophthalmica superior zu machen. Die Wunde wurde durch die Naht geschlossen. Die Heilung erfolgte vollständig.

---

2) **Eine radicale Operation zur Heilung der Trichiasis und des Entropium beider Lider,** von Panos D. Chronis.

Zunächst führt Verf. die Kantoplastik aus, alsdann macht er parallel mit dem Lidrand 2—3 mm von ihm entfernt am Angulus internus, nahe am Thränenpunkt anfangend, einen Hautschnitt, welcher bis zum äusseren Lidwinkel reicht und in der Kantoplastik ausläuft. Jetzt präparirt er die Haut nach oben bis der ganze Musculus palpebralis zu Gesicht liegt, fasst sämmtliche Fasern desselben und schneidet dieselben mit der Scheere ab, so dass der Tarsus frei liegt. Von dem verdickten Tarsus trägt er so viel ab, bis der nachfühlende Finger keine Rauhigkeiten mehr daran wahrnimmt. Alsdann legt er 8 bis 9 Nähte, 3 für die Kantoplastik und 5 bis 6 für das Lid. Die Nähte werden, von aussen des Cilienrandes beginnend, zur Fascia tarso-orbitalis geführt und zwar so, dass sie an der Fascia horizontal zu liegen kommen. Nach Knüpfung derselben wird ein intermarginaler Schnitt hinter den Cilien ausgeführt.

---

3) **Ueber Neubildung von Bindegewebe an der Hinterfläche der Hornhaut,** von Rolf Bartels.

Verf. fand in vier Fällen eine derbe Auflagerung auf der Membrana Descemeti, die man nach Structur ihrer Fasern, der Form ihrer Kerne als eine Art von Bindegewebe ansehen muss. In den drei letzten Fällen sehen

sich die Auflagerungen sehr ähnlich, ihr Hauptcharakteristicum ist die auffallende Kernarmuth, in dem ersten Falle dagegen scheiden sich zwei Schichten scharf von einander ab, eine derbere nahe der Membrana Descemeti gelegene und kernreichere nahe der vorderen Kammer. In den drei letzten Fällen hatte vorher eine Perforation der Membrana Descemeti nach früherem Hornhautgeschwür bestanden, in dem ersteren dagegen fand sich eine spontan entstandene Iridocyclitis ohne Perforation der Descemetis. Es ist möglich, dass es sich hier um die Organisation eines Exsudates auf Grund der Veränderungen seiner eigenen Zellen handelte.

---

4) **Zur Prognose und Therapie der Conjunctival-Tuberculose**, von W. Gilbert.

Sattler theilt die Conjunctival-Tuberculose in vier Gruppen, das tuberculöse Geschwür nach Analogie der Schleimhaut-Tuberculose, kleine, oft Follikeln ähnliche Tuberkelknötchen, hahnkammartige Wucherungen und Lupus conjunctivae. In der Bonner Augenklinik wurden von zwei Patienten mit Conjunctival-Tuberculose der eine einer ein- bis mehrmonatlichen Behandlung unterzogen. Dieselbe war durchweg eine operative, häufig verbunden mit Galvanokaustik, ein Mal letztere allein; vor und nach den Eingriffen kamen antibakterielle Mittel, in erster Linie Jodoform als Pulver zur Anwendung. Bei drei Fällen, die zur ersten Gruppe gehörten, wurde in allen hierdurch eine Dauerheilung, bei 4 der zweiten zwei Mal erhebliche Besserung und zwei Mal kein Erfolg, bei 3 der dritten ein Mal Dauerheilung, zwei Mal dauernd erhebliche Besserung, und bei 9 Fällen der vierten ein Mal voraussichtliche Dauerheilung, vier Mal erhebliche Besserung und vier Mal kein Dauererfolg beobachtet.

---

5) **Ein Fall von doppelseitiger Netzhaut-Ablösung mit Drucksteigerung bei Retinitis albuminurica gravidarum**, von K. Scherenberg.

Bei einer 34jährigen Frau, die im 7. Monat schwanger war, fand sich beiderseits eine ausgebreitete Retinitis albuminurica. Einige Tage später zeigte sich beiderseits eine ausgedehnte Netzhaut-Abhebung, dabei war die Spannung des Bulbus erhöht. Angesichts bedrohlicher Erscheinungen seitens des Allgemeinbefindens musste die künstliche Entbindung vorgenommen werden, nach der wenige Tage später die Patientin starb.

Nach der Ansicht des Verf.'s ist bei der mit Retinitis complicirten Nieren-Entzündung Schwangerer die möglichst baldige Unterbrechung der Schwangerschaft vorzunehmen, was im vorliegenden Falle jedenfalls zu spät erfolgt ist.

---

6) **Neuere Fortschritte in Bifokalgläsern**, von E. H. Oppenheimer.

Verf. beschreibt ein Glas mit Doppelfocus, das aus einer innen liegenden planconvexen Componente besteht, an der unten ein Ausschliff angebracht ist, welcher mit einer genau adaptirten Flintglas-Linse ausgefüllt ist; aussen wird dann die betreffende periskopische Componente aufgekittet. Der Baseler Optiker Strübin hat folgendes Glas angegeben: In ein roh geschliffenes Glas wird eine stark gekrümmte concave Fläche von 15 mm Durchmesser angeschliffen und eine Convex-Linse von höherem Brechungsindex in diesen Ausschliff hinein gekittet. Hierauf werden die beiden Glasflächen fertig geschliffen und die Innenfläche mit der entsprechenden sphärisch-cylindrischen oder torischen Krümmung versehen.

---

7) **Ein Fall einseitiger Neuritis retrobulbaris bei recidivirendem Empyem der Oberkieferhöhle**, von Albin Pihl.

Verf. berichtet über einen Fall von linksseitiger retrobulbärer Neuritis. Dabei bestand ein Empyema bullae ethmoidalis et sinus maxillaris sin. Nach Beseitigung des letzteren ging auch die Neuritis zurück.

---

8) **Zelloidin-Trockenmethode**, von S. Wolfram.

Die Objecte werden am besten in Zenker'scher Lösung fixirt, kommen nach entsprechender Alkoholhärtung aus absolutem Alkohol in möglichst wasserfreies Zelloidin von dünner Consistenz, das man allmählich eindicken lässt. Hat das Zelloidin eine Consistenz erreicht, dass es beim Schräghalten keine Neigung zum Fliessen mehr zeigt, so setzt man das Object Chloroformdämpfen aus, wodurch eine sehr schnelle Härtung des Zelloidins erreicht wird.

August.

1) **Beitrag zur Klinik der Sehnerven-Erkrankungen in Folge von Gefäss-Atheromathose**, von B. Stölting.

Verf. beschreibt zunächst zwei Fälle, welche auf Atheromatose der Gefässe zurückzuführen sind. Der Verlauf war ein langwieriger, es dauerte 6, bezw. 10 Jahre bis der Exitus eintrat. In beiden bestand eine doppelseitige Parese des Abducentes, die sich allmählich verschlechterte. Auf Grund der ophthalmoskopischen Untersuchung wurde zunächst die Diagnose Tumor cerebri gestellt, an der einen Papille war eine wirkliche Schwellung nachweisbar, während die andere einfach neuritisch erschien. Die Gesichtsfelder zeigten nur eine periphere Einschränkung. Bei der Section fand sich in dem einen Falle ausgesprochene Arterio-Sclerose, kein Tumor.

In den beiden anderen Fällen handelte es sich um zwei in den fünfziger Jahren stehende Patienten, von denen der eine sicher, der andere wahrscheinlich luetisch war. Sie litten beide an wiederholten Schlaganfällen. Es bestand ausgesprochene Neuritis optica mit erheblicher Stauung in den Gefässen und kleineren radiären Blutungen. Muskellähmungen waren nicht vorhanden. Auffallend war der Verlust der normalen, weichen Rundung der Gefässe. Sie erschienen im ophthalmoskopischen Bild, wie von einem ungeschickten Zeichner dargestellt. Die Neuritis schritt sehr langsam fort, das centrale Sehen blieb lange Zeit erträglich und erst spät trat concentrische Einengung des Gesichtsfeldes ein. Zu eigentlicher Atrophie kam es nicht. Auch in diesen Fällen war Atheromatose der Grund der Krankheit.

---

2) **Frühablösung der Netzhaut bei Sarcom der Chorioidea**, von J. H. Parsons.

Verf. berichtet über 8 Fälle von Früh-Ablösung der Netzhaut bei Sarcom der Chorioidea. Dieselbe tritt früher auf, als man nach gewöhnlicher Beschreibung der Lehrbücher annehmen sollte. Sie zeigt sich stets als seichte seröse Ablösung über der unteren Hemisphäre. Die Ablösung ist häufig durch eine Zone, in der die Retina anliegt, von dem Tumor getrennt. Dies ist ständig der Fall, wenn der Tumor in der oberen Hemisphäre gelegen ist. Deshalb ist es in allen Fällen von anscheinend uncomplicirter Netzhaut-Ablösung von der grössten Bedeutung, sorgfältigst nach einem Tumor zu fahnden durch vollständige Gesichtsfeld-Untersuchung, durch eingehende ophthalmoskopische Untersuchung und zwar bei maximal erweiterter Pupille in schräger Blickrichtung.

3) **Ueber das Diplobacillen-Geschwür der Hornhaut,** von Dr. Stoewer.

Unter 93 Fällen infectiöser Hornhautprocesse fand Verf. 32 Diplobacillengeschwüre. Anfänglich weist die Hornhaut hierbei eine meist central oder paracentral gelegene oft nur minimale punktförmige grau infiltrirte Stelle auf. Aus diesem Anfangsstadium pflegt sich in wenigen Tagen das typische Diplobacillen-Geschwür zu entwickeln. Dies Auge ist heftig injicirt, die Hornhaut zeigt ein scheibenförmiges Geschwür von einigen Millimeter Durchmesser, dessen Boden von einer grauglasigen, manchmal als Propf abhebbaren Masse bedeckt ist. Der Rand ist häufig leicht erhaben, hin und wieder unterminirt. Stets ist die Hornhaut in der Umgebung des Geschwürs in ihrer Transparenz verändert. Als Begleit-Erscheinung ist in den meisten Fällen eine Diplobacillen-Conjunctivitis nachzuweisen. Die Prognose der Ulcus diplobacillare ist wesentlich günstiger, wie die der Ulcus serpens. Totalverluste des Auges beobachtete Verf. dabei gar nicht. Bei der Therapie genügt neben einem Mydriaticum in Anwendung $^1/_2$ bis $1\,^0/_0$ Zinc. sulf. Lösung. Versagt diese Behandlung, so ist die Galvanokaustik am Platze. Der Erreger der genannten Fälle ist zweifellos der Diplobacillus. In der Regel sind es kleine Verletzungen, durch welche die Bacillen in die Hornhaut dringen.

---

4) **Allerkleinstes Aderhautsarcom,** von P. Schultz in Zehden.

Der Tumor stammte von einer Leiche aus der städtischen Siechenanstalt zu Berlin. Der Sitz lag ganz in der Nähe des hinteren Augenpols. Die Geschwulst maass im längsten Durchmesser 2 mm und war 0,3 mm dick. Die Entstehungsschicht derselben war die Schicht der grösseren Gefässe der Chorioidea; sie erwies sich als ein grossspindelzelliges Sarcom.

---

5) **Ein Beitrag zur Kenntniss der Genese einseitiger Stauungspapille,** von P. Schultz in Zehden.

Bei einem Patienten mit Hirntumor bestand rechts einfache Opticusatrophie, links Papillitis. Es fand sich ein Cholesteatom, das den rechten Tractus opticus zerstört hatte, der rechte Sehnerv war unmittelbar am Chiasma zerquetscht, wodurch die Opticusatrophie des rechten Auges erklärt, während die Papillitis des linken Auges auf die Steigerung des intracraniellen Druckes zurückzuführen ist.

---

6) **Zur Kenntniss der isolirten Dehiszenzen der Membrana Descemeti,** von Th. Axenfeld.

Verf. berichtet über Dehiszenzen und Faltungen an der Membrana Descemeti bei sogen. Megalokornea (abortiver Hydrophthalmus), sowie über akute Exacerbationen des Keratoconus durch Spontanruptur der Membrana Descemeti.

September.

1) **Die Sklerose der Kornea,** von J. Meller.

In erblindeten Augen kommt es gelegentlich zu einer im Laufe von Jahren ganz langsam sich entwickelnden Hornhauttrübung, welche die ganze Kornea gleichmässig befällt und sich durch ihre intensiv weisse Farbe auszeichnet. Die Veränderung der Hornhaut entwickelt sich ohne alle Reizerscheinungen des Auges. Verf. hatte Gelegenheit zwei Fälle solcher Hornhautsklerose, wo die Enucleation aus anderen Gründen ausgeführt war,

anatomisch zu untersuchen. In dem einen Falle wurde die weisse Farbe durch eine derbe Bindegewebsschicht erzeugt, die sich zwischen Hornhautepithel und Bowman'scher Membran entwickelt hatte. Im zweiten Falle hatte das Endothel grössere Veränderungen erlitten, es war durch einen Erguss von der Membrana Descemeti abgehoben, und hatte vielfach Defecte. Es vermochte alsdann nicht mehr den zersetzenden Einfluss des Humor aqueus vom Hornhautparenchym abzuhalten. So kam es zur Quellung zunächst der tiefsten, später auch der weiter vorn gelegenen Hornhautschichten, mit folgender Auflösung der Hornhautlamellen.

2) **Ueber die akuten eitrigen Bindehaut-Entzündungen in Aegypten,** von M. Meyerhof. (Wird besonders referirt.)

3) **Experimentelle Untersuchungen über die Infection von Hornhautwunden durch Speichel,** von G. Hotta.

Verf. machte seine Untersuchungen an Kaninchen, Katzen und Mäusen, nnd benutzte den Speichel von Individuen verschiedenen Alters und Standes. In der Hornhaut des Versuchsauges wurden künstlich Wunden angelegt, und zwar nicht perforirende, in Form von Erosionen und von Taschen, und perforirende Wunden. Der Speichel wurde in die Wunden eingerieben. Das Resultat bei 90 Versuchen war stets negativ bei 30 perforirenden Schnittwunden, ein einziges Mal positiv bei 30 Erosionen und stets positiv bei 30 Taschenwunden.

4) **Impfungen mit Lues-Material an Kaninchen-Augen,** von Walter Schulze.

Als Impfmaterial diente theils frisches Luesgewebe, und zwar ganz fein zerschnittene, nicht ulcerirte Initialsklerosen, Blut von einem Luetiker und conservirter Impfstoff, fein zerschnittenes Condylomgewebe, mit Glycerin und destillirtem Wasser verrieben. Nachdem die erste, durch die Operation erzeugte, Wundreaction nach zwei Tagen im Wesentlichen verschwunden war, begann am dritten Tage die Injection, besonders nach der Impfstelle hin, wieder stärker zu werden, die Cornea trübte sich etwas, ebenso das Kammerwasser, die Pupille verengerte sich und die Iris wurde hyperämisch. Im Laufe der nächsten Tage begannen sich dort kleine Verdickungen zu bilden. Nach 14 Tagen begann sich der Process am Auge auf die Iris-Impfstelle zu localisiren, die Pupille wurde weiter, die Knötchen in der Iris setzten sich schärfer ab, verloren ihren röthlichen Ton und wurden mehr grau. Die Thiere bekamen zum Theil an den Lippen Rhagaden, Ulcerationen auf der Haut und starken Haarausfall.

5) **Ein Lidsperrer,** von Leopold Müller.

Der Sperrer ist so construirt, dass man ihn entfernen kann, ohne die zusammengepressten Lider öffnen zu müssen.

6) **Ueber eine mit Hilfe des stenopäischen Loches zu beobachtende Accommodationserscheinung,** von Dr. Weinhold.

7) **Ueber das epibulbäre Leukosarcom,** von Georg F. Cosmettatos.

Verf. beschreibt ein Leukosarcom der Conjunctiva bulbi, das nur aus Rundzellen gebildet war und sich in Folge eines localen Trauma entwickelt hatte.

Horstmann.

II. Wochenschrift für Therapie und Hygiene des Auges. 1905. Nr. 30 u. 31.

1) **Rückbildung eines primären** (progressiven) **Keratokonus durch subconjunctivale Injectionen,** von Dr. A. Senn.

Angeregt durch eine Arbeit Deschamp's aus Grenoble: Modifications des courbures de la cornée sous l'influence des injections sousconjonctivales, leur action sur l'astigmatisme, — versuchte Verf. mit gutem Erfolge die Methode der zahlreichen, gehäuften subconjunctivalen Kochsalzinjectionen bei einem Fall von fortschreitendem Keratokonus.

---

2) **Ueber Augenheilanstaltsberichte und Diagnosenregister für Augenärzte,** von H. Cohn.

Von der Erfahrung ausgehend, welche Schwierigkeiten er selbst als Assistent Förster's zu überwinden hatte, um aus 10000 Krankengeschichten einige wenige zusammengehörige Fälle herauszuziehen, theilt Verf. ein ausserordentlich praktisches und übersichtlich geordnetes Schema eines Diagnosenregisters mit. Sehr dankenswerth ist der Hinweis, dass Abzüge dieses Registers bei der Verlagsbuchhandlung (Steinkopf u. Springer, Dresden) käuflich zu haben sind (10 Stück zum Preise von 1 Mark.)

Nr. 32.

3) **Verbesserte Augenschutzbinde für ambulante Behandlung,** von Dr. Wolffberg.

Nr. 35 u. 36.

4) **Sammelreferat über Cataract,** von Dr. Uhlemann.

Uebersetzt aus der neueren amerikanischen Literatur (Ophthalmology, April 1905.)

Nr. 36 u. 37.

5) **Anthropologisches aus Süd-Tunesien,** von Dr. R. Narbeshuber in Stax. Mitgetheilt von Dr. F. R. v. Arlt in Wien.

Trachom ist so verbreitet, dass in diesen Gegenden — es handelt sich um die weiten Steppen im Süden von Tunis — nur wenige Eingeborene davon verschont bleiben. Jede Maassnahme, die Infection zu verhüten, fehlt, vielmehr sind viele Ansteckungsmöglichkeiten geradezu künstlich herbeigeführt. „So leben oft ganze Familien in einer kleinen Kammer, die Mutter beschmutzt mit der Secretion ihrer kranken Augen schon die Kleinen, deren Sehorgane von zahllosen Fliegen belagert sind, die in Folge von Stumpfheit nie weggejagt werden". Auch Osborne, Hor, Hirschberg schrieben den Fliegen eine wichtige Rolle zu für die Verbreitung des Trachoms. „Insbesondere die Waschungen vor den Moscheen, wo viele Hunderte nach einander mit demselben Wasser sich Hände und Gesicht benetzen" sind der Verbreitung des Trachoms günstig. „Frauen und auch Männer schwärzen sich mit Khöl (Antimon) gegenseitig die Lidränder". Eine besondere Art von Therapie hat sich ausgebildet. „Gegen Pannus und zur Aufhellung von Narben streut man aus Perlen und ähnlichen Substanzen hergestellte Pulver ein, die das Auge sehr stark reizen".

Nr. 40.

6) **Erinnerungen an gemeinsam mit Prof. v. Mikulicz gemachte schulhygienische Beobachtungen,** von H. Cohn.

Verf. konnte zusammen mit v. Mikulicz in einer Wiener Schule Beobachtungen anstellen, betreffend den Einfluss der Schräg- bezw. Steilschrift auf die Körperhaltung der Schulkinder; von Mikulicz bestätigte die von Verf. (in Aussee 1880) gemachte Beobachtung, dass wirklich wie mit einem Zauberschlage die Klasse bei Schrägschrift nach vorn stürzt, so dass im Durchschnitt die Haltung der Kinder bei Steilschrift eine weit bessere ist als bei Schrägschrift.

Nr. 42.

7) **Schwarze Augenbinden,** von Dr. Kauffmann-Ulm.

Nr. 43.

8) **Zur Indication und Dosirung des Morphins,** von Dr. Sommer-Niedermendig. C. Hamburger.

III. La clinique ophtalmologique. 1905. Nr. 2—8.

1) **Neue, nicht schmerzhafte Silbersalze und ihre Ueberlegenheit über das caustische Argentum intr.,** von Darier.

Verf. lobt ganz besonders das organische Silbersalz Argyrol, welches 30% metallisches Silber enthält, vorzüglich wirkt und selbst in sehr concentrirter Form (20%) keinerlei Schmerz oder Aetzung verursacht.

2) **Quecksilberinjectionen und die sog. parasyphilitischen Affectionen,** von Abadie.

Nach Erörterung des obigen Themas stellt Verf. den Satz auf, dass wenn man ein Leiden vor sich hat, das durch einen der bekannten und sichtbaren Bacillen — Tuberculose, Lepra, Diphtherie — hervorgerufen wird, das Quecksilber keinen Einfluss auf den Verlauf hat. Handelt es sich dagegen um Affectionen, deren Erreger wir noch nicht kennen — Syphilis, Trachom, sympathische Ophthalmie —, so sind Quecksilberinjectionen sehr wirksam.

3) **Anwendung des Diploscops,** von Jocqs und Bourdeaux.

4) **Mechanotherapie des Strabismus durch das Diploscop von Rémy,** von Bourdeaux.

5) **Profuse Glaskörperblutung bei einem 18jährigen Jüngling. Schnelle und völlige Heilung durch subconjunctivale Injectionen von Jodjodür,** von Spéville.

In diesem Falle und in einigen Fällen von excessiver Myopie mit Aderhaut-Veränderungen haben sich die von Sourdille angegebenen Injectionen gut bewährt. Einen Nachtheil bilden die starken Schmerzen.

6) **Die Wirkung der subconjunctivalen Injectionen von 3% Kochsalzlösung,** von Moissonnier.

Verf. giebt bei infectiösen Leiden dem Kochsalz den Vorzug vor Quecksilbercyanür.

7) **Doppelseitige parenchymatöse Keratitis bei acquirirter Lues**, von Anargyros.

8) **Syphilitische Ulceration der Hornhaut**, von Trantas.

Neben einer papulösen Iritis bestand gegenüber einer grossen Irispapel ein Hornhautgeschwür, das ohne Verband unter specifischer Behandlung in einigen Tagen heilte. Verf. hält das Geschwür für ein specifisches.

9) **Sehstörung durch Ermüdung**, von Santos-Fernandez.

Mittheilung von drei Fällen, in denen die Sehstörung nach angestrengter Arbeit in Nebelsehen bestand. Objectiv war der Befund im Wesentlichen normal. Heilung trat nach Enthaltung von der Arbeit ein. — Verf. ist der Ansicht, dass eine Alteration des Sehpurpurs die Ursache der Sehstörung ist.

10) **Ein Fall von intermittirenden Thränen bei Facialislähmung**, von Micas.

11) **Heilwirkungen des Radium**, von Darier (Fortsetzung). Moll.

IV. Annales d'Oculistique. 1905. Januar—April.

1) **Experimentelle Untersuchungen über die Filtration von Salz- und Eiweisslösungen durch die Vorderkammer und ihre Rolle bei der Entstehung des Glaucoms**, von Troncoso.

2) **Ueber die Heilbarkeit der Siderosis**, von Rogman.

Bekanntlich tritt bei Anwesenheit eines Eisenstückes in der Linse die Verrostung des Auges nicht so schnell ein, als wenn der Fremdkörper sich im Glaskörper befindet. Immerhin war in dem vorliegenden Falle, in dem sich der Fremdkörper 8 Jahre in der Linse gehalten hatte, eine deutliche Verfärbung der Iris eingetreten.

Nach Extraction mit dem Magneten änderte sich die Rostfarbe der Iris sehr bald wieder in die normale, wie sie die Regenbogenhaut des anderen Auges darbot. Uebrigens wurde nach Operation der Cataract $S = {}^1/_2$ erzielt.

3) **Geschichte eines Epithelioms des Lides**, von Trousseau.

Der Fall ist deshalb instructiv, weil bei der messerscheuen Patientin verschiedene Methoden angewandt wurden, welche stets zu einer Vernarbung führten, ein Wiederauftreten des Ulcus aber nicht verhüten konnten. Wäre die Patientin von verschiedenen Aerzten mit den verschiedenen Methoden behandelt worden, so würde jeder seiner Methode das Wort reden.

Die angewandten Mittel waren:

1. gewöhnliche Antisepsis,
2. Methylenblau,
3. Arsen,
4. Röntgen-Strahlen.

Erst durch die endgültige Exstirpation trat Heilung ein.

4) **Papillom der Conjunctiva bulbi auf die Hornhaut übergreifend**, von Cosmettatos.

5) **Perimeter-Photometer,** von Polack.

Der Apparat ist construirt worden, um die Functionen der Netzhaut in ihren verschiedenen Theilen bequem studiren zu können. Es ist weisses und verschiedenes, monochromatisches Licht in verschiedener Intensität anzuwenden.

---

6) **Glaucom und Sklerotomie,** von Dianoux.

---

7) **Untersuchung über das Gliom der Netzhaut,** von Ascunce.

Verf. will den Namen Glioma retinae nur für diejenigen Tumoren der Netzhaut reservirt wissen, welche aus Neuroglia zusammengesetzt sind. Die histologische Charakteristik ist in der stärkeren oder geringeren Menge der Deiters'schen Zellen und in der Gegenwart von Gliafasern zu suchen und nicht in der Gruppirung der Tumoren-Elemente.

Die späte Entwicklung der embryonalen Neurogliazellen erklärt zur Zeit am besten die Histogenese des Glioms. Die für letzteres gefundenen verschiedenen Namen, wie Gl. exo- und endophytum, Gliosarcom, Neuroepitheliom u. s. w. bezeichnen lediglich anatomische Formen, haben aber keine prognostische oder klinische Bedeutung. Diese hängt lediglich ab von der möglichst frühen und vollständigen Exstirpation.

---

8) **Bemerkung über den socialen Werth verletzter Augen,** von Deschamps.

---

9) **Cyanose der Netzhäute bei einem Fall von Verengerung der Pulmonal-Arterie ohne allgemeine Cyanose,** von Babinski und Toufesco.

Der Fall ist bemerkenswerth durch den Mangel der allgemeinen Cyanose. Venenpuls bestand nicht.

---

10) **Ein Fall von Cataract-Bildung durch elektrische Entladung,** von Dubrières und Bargy.

Der Strom hatte eine Spannung von 20,000 Volt. Ausser äusseren Verbrennungen der rechten Körperhälfte zeigte Patient in seiner rechten Linse subcapsuläre punkt- und strichförmige Trübungen.

Was die Trübungen bewirkt hat, ist nur hypothetisch zu sagen. In Frage kommt die chemische Wirkung des Stromes, ferner seine zerstörende Wirkung. Auch Störungen in der Blutcirculation können als Ursache angesehen werden. Ganz von der Hand zu weisen ist auch nicht eine direct traumatische Einwirkung, wodurch die Linse erschüttert wurde.

---

11) **Metallischer Fremdkörper der Linse. Magnet-Extraction und Heilung ohne Bildung eines Cataract,** von Morax.

---

12) **Neue Versuche, den Star ohne Operation zu heilen,** von de Wecker.

Es handelt sich in der vorliegenden Mitteilung um folgende drei Punkte:

1. die Entwicklung der Cataract zu verhindern,
2. ihren Fortschritt aufzuhalten,
3. die Linsentrübungen zu verringern bezw. gänzlich verschwinden zu lassen.

Bezüglich des ersten Punktes ist eine genaue Untersuchung des Urins auf Urate und Zucker die Hauptbedingung. Gewisse Fälle von intermittiren-

dem Diabetes bei arthritischen Arteriosklerotikern beweisen, dass mit dem Zurückgehen des Zuckers auch die Sehschärfe sich wieder hebt.

Bezüglich des zweiten Punktes wird auf die Arbeit von Badal aufmerksam gemacht, der durch Augen-Tropfen und Bäder mit einer Jodkalium-Lösung einen Stillstand in der Cataract-Entwicklung beobachtet haben will. Jedoch kommen derartige Remissionen im Fortschreiten des Stars bekanntlich auch ohne jede Behandlung vor.

Bezüglich des dritten Punktes kommt das Verfahren von Verderau in Betracht, der in einem Falle durch subcapsuläre Injectionen von Jodkalium-Lösung eine Besserung erzielte.

Verf. ist selbst der Ansicht, dass alle diese Versuche zu wenig zahlreich sind um Schlüsse zuzulassen. Immerhin möchte er zur Nachprüfung anregen.

13) **Wiederherstellung der Netzhaut-Circulation durch Anastomosen nach Verlegung der Central-Arterie,** von Gonin.

14) **Paralacrymale tuberculöse Neubildung,** von Chappé.
Der Ausgangspunkt der Neubildung war die Nasenschleimhaut.

15) **Bemerkungen über Steinbildung in den Thränenkanälchen,** von Morax.

16) **Bemerkung über die Wirkung des Antipyrins bei Opticus-Atrophie,** von Valude.

Im Anschluss an eine frühere Veröffentlichung will Verf. in vorliegender Mittheilung die Indication der Antipyrin-Therapie präcisiren. Er hat lediglich bei einer Form der Atrophie eine günstige Beeinflussung gesehen, nämlich bei der descendirenden Atrophie, wie sie nach akuten Gehirn-Krankheiten beobachtet wird. Er räth in solchen Fällen zu subcutanen Injectionen mit folgender Lösung:

Aq. dest.	50,0
Antipyrin	25,0
Cocain	0,25.

Jeden zweiten Tag eine Injection von 2 ccm unter die Rückenhaut.

17) **Trockene überhitzte Luft in der Augenheilkunde,** von Ostwalt.

Verf. hat einen eigenen Apparat angegeben, um überhitzte Luft auf das Auge bequem wirken zu lassen. Nicht nur bei Erkrankungen der Lider, sondern auch bei verschiedenen Formen der Keratitis und Cyclitis hat sich diese Therapie bewährt.

18) **Glaucom und Sklerotomie,** von Abadie.

19) **Ueber eine typische Erkrankung, welche durch Neuritis optica und Schädeldeformität charakterisirt ist,** von Patry.

In Uebereinstimmung mit früheren (deutschen) Autoren stellt Verf. einen Typus fest, der durch Spitzkopf (Turmschädel) und Neuritis optica mit folgender Atrophie charakterisirt wird. In der Mehrzahl der Fälle sind die Patienten männlichen Geschlechts. Die Schädelmissbildung vollzieht sich in den ersten Lebensmonaten und kommt zu Stande durch eine vorzeitige Verknöcherung der

Coronar- und oft auch der Sagittal-Naht. Das Leiden des Sehnerven beginnt meist als Stauungspapille in den ersten 5 Lebensjahren. Manchmal bleibt ein Rest von Sehvermögen erhalten. (Vgl. Centralbl. f. Augenheilk. 1883, Januar und 1885, S. 25.)

20) **Die Tuberculose der Conjunctivitis**, von Villard.
Nicht beendet. Moll.

Vermischtes.

1) Wilhelm H. Hess,

geb. am 25. Juni 1831 zu Giessen,
gest. am 27. August 1905 in Gonsenheim bei Mainz.

Wilhelm Hess entstammte einer ärztlichen Familie. Sein Urgrossvater mütterlicherseits war der Physikus und Leibarzt Balser zu Darmstadt, dessen Sohn G. F. W. Balser von 1804—1846 Prof. in Giessen und ein berühmter Augenarzt. In dieser heimatlichen Universität vollendete Wilhelm Hess seine Studien, nachdem er auch in Würzburg ein Jahr zugebracht hat; unternahm dann Studienreisen nach Prag, Wien und Berlin; hier wurde er von dem Zauber der Persönlichkeit A. v. Graefe's angezogen, zu dessen grössten Verehrern und besten Freunden er immer zählte, und für die Augenheilkunde gewonnen. Im Jahre 1857 liess er sich in Mainz als Augenarzt nieder und entfaltete eine segensreiche Thätigkeit. Die Liebe seiner Mitbürger erwarb er sich in hohem Maasse. Der Charakter als Geh. Med.-Rath wurde ihm verliehen. Am höchsten schätzte er das Ehren-Amt eines Schriftführers der Heidelberger Ophth. Gesellschaft, das er von der Gründung der Gesellschaft an bekleidete und mit grösster Liebe und Treue verwaltete, bis im Jahre 1901 das hereinbrechende Alter ihn zwang, das Amt niederzulegen und auch der Praxis zu entsagen. Seine Freude im Alter war der wachsende Ruhm seines Sohnes, auf den er, wie Philipp auf Alexander, nur mit grösserer Zärtlichkeit, blickte. Jeder Besucher der Heidelberger Versammlungen hat Wilhelm Hess kennen und — lieben gelernt. Mir wird er so in steter Erinnerung bleiben, wie ich ihn vor nahezu 40 Jahren kennen gelernt, — ein stattlicher, schöner Mann, eine harmonische Persönlichkeit.

2) Paul Schubert,

geb. am 17. Januar 1849 in Neisse,
gest. am 21. August 1905 in Nürnberg.

Paul Schubert, der Sohn eines Landwirthes, studirte in Breslau, Berlin, Würzburg und erhielt 1876 seine Approbation als Arzt. Entscheidend für ihn war, dass er sofort danach eine Assistenz bei Herrmann Cohn in Breslau erhielt, der seinen Studien auch die Richtung gab. 1879 liess er sich in Nürnberg als Augen- und Ohrenarzt nieder und wirkte hier erfolgreich bis zum Anfang d. J., wo eine schmerzhafte Darm-Erkrankung ihn auf das Krankenlager warf, von dem ihn am 21. August ein sanfter Tod erlöste. 1880 veröffentlichte Schubert, aus den Krankentagebüchern seines Lehrers, ein verdienstvolles Buch „über die syphilitischen Krankheiten des Auges", das zwischen dem älteren Werke von Lawrence (1830) und dem neueren von Alexander (1889 und 1895) rühmlich die Mitte behauptet. Er hat noch

einige andre Abhandlungen veröffentlicht: 1880, Amaurose bei Bleivergiftung; 1881, Retinitis luetica; 1884, Blepharospasmus, 1887; über Pigment-Punkte auf der Vorderkapsel, und über Distichiasis. Seine eigentliche Lebens-Arbeit galt der Gesundheits-Lehre, besonders der des Auges. Die Frage der Steilschrift, der Einrichtung des ersten Schul-Hygiene-Congresses (1904 zu Nürnberg), die Schularzt-Frage beschäftigten ihn dauernd. Er hat auch bei der Schaffung des medicin-geschichtlichen Kabinets im Germanischen Museum zu Nürnberg eifrigst mitgewirkt. Deutschland kann darauf stolz sein, auch in kleineren Städten, fern von den Universitäten, so tüchtige Vertreter des Sonderfaches zu besitzen.

3) Dr. Ph. Henry Mules, Jahre lang Augenarzt in Manchester, bekannt durch seine Einführung der Glaskugel in den eviscerirten Augapfel und durch seine Draht-Operation gegen Ptosis, ist am 1. September d. J. im Alter von 62 Jahren plötzlich verstorben. Er war ein ebenso tüchtiger wie liebenswürdiger Mann, wie Jeder weiss, der ihm näher treten konnte.

4) XV. Congrès International de Médecine, Lisbonne, 19. à 26. Avril 1906. Section XI. (Ophthalmologie.)

Rapports officiels. 1. La myopie et ses traitements. Rapporteurs: Prof. C. Hess, Würzburg. Dr. J. de Mello Vianna, Lisbonne. Prof. W. G. H. Uhthoff, Breslau.

2. Tuberculose oculaire. Rapporteurs: Prof. F. de Lapersonne, Paris. Dr. Edward Treacher Collins, Londres.

3. Blépharoplastie. Rapporteurs: Prof. Oscar Eversbusch, München. Prof. Giuseppe Cirincione, Palermo.

4. Sérothérapie en Ophthalmologie. Rapporteurs: Prof. Th. Axenfeld, Freiburg i/B. Dr. Valude, Paris.

5. Sur la cataracte secondaire; causes et interventions. Rapporteur: Prof. N. Manolescu, Bucarest.

6. Les manifestations morbides de nature générale sur des yeux opérés de la cataracte, les précautions à prendre pour les prévenir et leur traitement. Rapporteur: Prof. Bolesl. Wicherkiewicz, Cracovie.

Communications annoncées. 1. Prof. Bolesl. Wicherkiewicz (Cracovie): Retinitis punctata albescens.

2. Dr. Frederico Meyer (Lisbonne): Die Blindheit in Portugal.

5) Rivisti di Tiflologia[1] e di igiene oculare, diretta dal Dott. Alfonso Neuschüler. Roma, Agosto, I Nr. 1. Wir begrüssen diese neue Fachschrift des ja auch bei uns so wohlbekannten Herausgebers.

Die erste Nummer enthält, aus der Feder von A. Neuschüler, eine Abhandlung „über die Blindheit und den Blinden in Italien".

Der Schlusssatz der Einführungsworte von Prof. Francesco Pomretti verdient wörtliche Anführung: Alleviare le altrui sofferenze è un dovere ed un conforto, ma nessun dovere è più urgente e nessun conforto è più intimo di quello che terge lagrime da occhi chiusi alla luce.

Bibliographie.

1) Beiträge zur Physiologie und Anatomie des Cephalopodenauges, von C. Hess. (Arch. f. d. ges. Physiol. Bd. 109.) Verf. hatte schon 1902 nachgewiesen, dass ein bereits früher in der Netzhaut des

[1] Von τυφλός, blind.

Cephalopodenauges entdeckter roter Farbstoff lichtempfindlich sei und dem Sehpurpur der Wirbelthiere nahestehe. Die vorliegende Arbeit berichtet über weitere darüber angestellte Untersuchungen. Erschwert wurden sie besonders durch die Anwesenheit von Pigment in der Stäbchenschicht selbst, sodass der rote Farbstoff oft durch besondere Kunstgriffe, z. B. Trübung der Netzhaut durch Formol sichtbar gemacht werden musste. Verhältnismässig günstige Objecte waren die Augen von Loligo. Bei einigen Arten, ausgesprochenen Dunkelthieren, welche die Fähigkeit besitzen, schon bei mässiger Beleuchtung ihre Pupillen vollständig zu verschliessen, fand sich der Sehpurpur, auch wenn die Thiere vor dem Tode belichtet waren. Während der Farbstoff ziemlich resistent gegenüber der Fäulniss ist, wird er durch höhere Temperaturen (50—60°) rasch gebleicht. Der zweite Theil der Arbeit enthält Untersuchungen über die phototrope Pigmentwanderung im Cephalopodenauge. Unter dem Einfluss der Belichtung findet innerhalb der Stäbchenschicht eine Pigmentwanderung in vitraler Richtung statt, bei Lichtabschluss entsprechend eine Rückwanderung des Pigments. Die Schnelligkeit dieser Processe ist bei den verschiedenen Species sehr verschieden. Makroskopisch verräth sich die Pigmentwanderung durch die wechselnde Farbe der Netzhaut. Dabei pflegt sich ein die Netzhaut halbirender horizontaler Streifen durch seine abweichende Färbung bemerkbar zu machen, die er gewissen Besonderheiten in dem zeitlichen Ablauf der Pigmentwanderung verdankt. Vermuthlich stellt er eine Zone des besten Sehens dar.

2) Ueber einige Analogien zwischen der optischen und statischen Orientierung, von Dr. Em. Rádl. (Arch. f. Physiol. 1905. S. 279.) Auf Grund einfacher Versuche wird nachgewiesen, dass zwischen unserer Orientirung zur Schwerkraft und derjenigen zum Lichtstrahl mehrfache Analogien existieren und zwar: 1. Wie sich durch eine auf unser inneres Ohr wirkende Centrifugalkraft infolge der veränderten Orientirung zur Schwerkraft auch unsere Orientierung im optischen Raume verändert, so verändert sich auch umgekehrt unsere Orientirung zur Schwerkraft infolge einer primären Veränderung der optischen Orientierung. 2. Das Aubert'sche Phänomen, wo bei geneigtem Kopfe eine objective Verticale im sonst dunklen Raume im entgegengesetzten Sinne geneigt erscheint, kann ebenfalls umgekehrt werden: eine geneigte Linie im Gesichtsfelde bewirkt, dass die Verticale ebenfalls geneigt zu sein scheint. 3. Als eine Störung der optischen Orientierung lassen sich alle geometrisch-optischen Täuschungen auffassen, indem für alle der Satz gilt, dass der subjective Raum um einen optisch gegebenen Punkt oder um eine Linie zusammenschrumpft. 4. Die Plateau-Oppel'sche Erscheinung ist eine locale Schwindelerscheinung im Gesichtsfelde und ist in allem den „wahren" Schwindelerscheinungen ähnlich. Also giebt die Thatsache des Schwindels eine weitere Analogie zwischen der Orientirung zur Schwerkraft und derjenigen zum Licht.

3) Der Einfluss der Hirnrinde auf die Thränen-, Schweiss- und Harnabsonderung, von Prof. W. v. Bechterew. (Arch. f. Physiol. 1905. S. 297.) Verf. fand durch Versuche an Hunden im medialen Theil des vorderen und hinteren Abschnittes des Gyrus sigmoideus ein corticales Centrum für die Thränensecretion, welches gleichzeitig auf den Gefässapparat und auf den secretorischen Zellenapparat der Thränendrüse Einfluss ausübt. Ferner wies Verf. in der inneren Hälfte des vorderen Abschnittes des Gyrus sigmoideus Centren für die Schweiss- und Harnabsonderung vorzugsweise auf der contralateralen Seite nach.

4) Zur Kroenlein'schen Operation, von Dr. Josef Helbron. (Berlin 1905 bei S. Karger.) Verf. hat das seit der 1900 erschienenen zusammenfassenden Arbeit von Domela-Nieuwenhuis in der Literatur niedergelegte Material gesichtet und kritisch verwerthet. Während Domela's Publication 44 Fälle von Kroenlein'scher Resection umfasste, hat Verf. weitere 61 gesammelt und ihnen noch 15 noch nicht veröffentlichte Fälle hinzugefügt, die meist in der Berliner Universitäts-Augenklinik operirt worden sind. Die Krankengeschichten werden, zweckmässig gruppirt, sämmtlich im Auszug wiedergegeben. Das Ergebniss ist im wesentlichen folgendes: Die Kroenlein'sche Operation ist an sich als ein technisch leichter und ungefährlicher Eingriff anzusehen. Die Erhaltung des Bulbus wird fast in allen Fällen erzielt. Mit Ausnahme natürlich der Sehnerventumoren wird auch die Sehschärfe meist erhalten, häufig sogar gebessert. Fast immer bleiben aber mehr oder weniger schwere Muskelstörungen zurück. Der durch die Operation erzielte Zugang zum hinteren Theil der Orbita ist selbst bei sehr grossen retrobulbären Tumoren, bei temporalem Sitz derselben stets hinreichend gross, um eine sorgfältige Exstirpation zu ermöglichen; bei nasalem Sitz aber meist nicht genügend. Die Anwendung der Kroenlein'schen Resection empfiehlt sich bei Cysten, Kavernomen, grossen Thränendrüsentumoren, langsam wachsenden soliden Orbitaltumoren, bei allen Geschwülsten der Sehnerven und seiner Scheiden, eventuell auch bei Fremdkörpern in der Orbita, Circulationstörungen und weit nach hinten liegenden Orbitalwanderkrankungen, schliesslich noch zu diagnostischen Zwecken. Auch bei dringenden Operationen am hinteren Bulbus-Ende könnte man sie anwenden. Bei ausgesprochen malignen Geschwülsten, besonders im jugendlichen Alter, ist stets von vornherein die Exenteration als das sicherste Mittel gegen Recidive anzuwenden. Bei weit nach vorn gelegenen, gut abgrenzbaren Krankheitsherden ist die einfache Exstirpation von vorne her als der leichtere Eingriff der temporären Resection vorzuziehen. — In der Einleitung werden die mit der Kroenlein'schen Operation konkurrirenden Methoden, die zum Theil nur Modificationen derselben darstellen, eingehend erörtert.

5) Kroenleins Orbitalresection zur Behandlung retrobulbärer Geschwülste und Entzündungen, von Th. Axenfeld. (Münch. med. Wochenschr. 1905. Nr. 23.) Warme Empfehlung des Kroenlein'schen Verfahrens zur Entfernung abgegrenzter retrobulbärer Geschwülste, sowie tiefer vom Siebbein oder Keilbein ausgehender Orbitalentzündungen. Die alte Knapp'sche Methode, Sehnerventumoren von vorn nach Tenotomie des Rectus internus zu exstirpiren, ist weniger vortheilhaft, da diagnostische Irrthümer möglich sind. Selbst von vorn palpable Orbitalgeschwülste können, sobald sie weiter nach hinten sich fortsetzen, die temporäre Resection erforderlich machen.

6) Ueber solitäre Tuberculose der Aderhaut, von Th. Axenfeld. (Mediz. Klin. 1905. Nr. 16.) Mittheilung eines Falles, bei dem der am hinteren Pol gelegene flache Tumor den Sehnerveneintritt vollständig zerstört hatte und bereits extrabulbär gewuchert war. Verf. empfiehlt auch in Fällen von gleichzeitiger sonstiger Tuberculose das erkrankte Auge zu enucleïren, vorausgesetzt dass das Sehvermögen erloschen ist und namentlich, wenn der Tumor in der Nähe des Sehnerveneintritts localisirt ist und das Leben durch drohendes Uebergreifen auf die Meningen gefährdet. Bei äquatorialem Sitz und mehr oder weniger erhaltenem Sehvermögen ist conservative Behandlung unter Anwendung von Tuberculin angezeigt.

7) Die Spätresultate der Myopieoperation nach dem Materiale der Rostocker Universitäts-Augenklinik. (Inaug.-Diss. von Georg Marx. Rostock 1905.) Bei den zur Verfügung stehenden 65 Fällen wurde im ganzen 10 Mal, also bei 15,4% Netzhautablösung beobachtet und zwar vertheilen sich die Fälle folgendermassen auf die einzelnen Operateure: Berlin: 10 Operationen — 3 Mal Ablösung; Axenfeld: 43 Operationen — 7 Mal Ablösung; Peters: 11 Operationen — bisher keine Ablösung, aber zu kurze, im Maximum $3^1/_2$jährige Beobachtungsdauer. Diese Zahlen sind wesentlich höher als bei den bisherigen Statistiken und die Ablösungen sind zum Theil sicherlich der Operation zur Last zu legen, denn bei nicht operierten, hochgradig myopischen Augen tritt Netzhautablösung nach A. v. Hippel nur in 6,5% der Fälle ein. Verf. will trotzdem die Fukala'sche Operation nicht gänzlich verwerfen angesichts des grossen Nutzens, den die überwiegende Mehrzahl der Operierten davon hat; um so mehr müsse man durch geeignete Operationstechnik die Gefahren des Eingriffs einzuschränken suchen. Vor allem sind zu tiefe Incisionen der Linse mit Verletzung der hinteren Kapsel zu vermeiden, da sie leicht zu Glaskörper-Vorfall in die vordere Kammer führen. Die Anzahl der Extractionen mit der Lanze ist thunlichst einzuschränken, während die besonders gefährlichen Nachstar-Discissionen, die auch bei bester Operationstechnik nicht ganz zu umgehen sein werden, möglichst schonend ausgeführt werden müssen.

8) The importance of general therapeutics in the treatment of ocular diseases. An Adress delivered in the Section of Ophthalmology of the American Medical Association 1904 by A. Maitland Ramsay. (Glasgow 1905.) Eindringliche Mahnung, nicht über der Fülle von specialistischen therapeutischen Massnahmen, die wir der modernen Wissenschaft verdanken, die Allgemeinbehandlung des Körpers zu vernachlässigen. In allgemein gehaltenen lesenswerten Betrachtungen weist Verf. u. a. auf die grosse Bedeutung einer rationellen Ernährung für den Verlauf mancher meist nur local behandelter Augenleiden hin, wobei namentlich die scrophulösen Augenaffectionen eine besonders anschauliche Schilderung erfahren.

9) Ueber den Gang der Rückbildung hemianopischer Störungen nach paralytischen Anfällen, von Prof. Dr. A. Pick. (Deutsche med. Wochenschr. 1905. Nr. 39.) Den Ausgangspunkt der Betrachtungen bildet die häufig zu betrachtende Erscheinung, dass, während das von aussen in die ausgefallenen Gesichtsfeldhälften gebrachte Object eine Reaction in Form von Blickwendung erzielt, eine solche ausbleibt, wenn es durch den verticalen Meridian in jene hinübergeführt wird. Die Erklärung für dieses Phänomen kann entweder dadurch gegeben sein, dass die Wiederherstellung des hemianopischen Gesichtsfelddefectes von aussen nach innen sich vollzieht, wofür auch andere Erscheinungen sprechen; oder es beruht darauf, dass während einer bestimmten Phase des Abklingens der Hemianopsie die unwillkürliche Fixation wiedergekehrt ist, während die willkürliche noch fehlt, d. h. dass der subcorticale Mechanismus dem corticalen in der Restitution vorangeht. Vielleicht, und Verf. hält dies für das wahrscheinlichste, sind beide Faktoren gemeinsam wirksam.

10) Ueber den Einfluss von Anomalien und Erkrankungen des Sehorganes auf die Mal-Technik, von Emil Berger, Paris. (Münchn. kunsttechn. Bl. 1905 Nr. 13—16.) Wie Verf. selbst einleitend bemerkt, kann die Abhandlung nur in grossen Grundzügen ihrem Titel gerecht werden, und soll mehr anregend zu weiteren Forschungen wirken.

Dass uncorrigirte myopische Augen besser zur Miniatur- als zur Landschaftsmalerei befähigen, ist leicht verständlich. Interessant ist aber der Rath, den Verf. den Landschaftsmalern moderner Richtung giebt, sich, wenn nicht schon Kurzsichtigkeit besteht, durch schwache Convexgläser künstlich myopisch zu machen, um dadurch im Stande zu sein, die störenden Details gegenüber dem Allgemeineindruck leichter zu vernachlässigen. — Astigmatismus soll sich bei den Bildern des Engländers Turner durch entsprechende Verzerrungen bemerkbar machen. Ref. will diese Logik nicht recht einleuchten. Wenn es auch richtig ist, dass ein Astigmatiker Bäume z. B. in die Länge gezogen erblickt, so wird er sie darum doch nicht in dieser fehlerhaften Form malen, denn bei Betrachten seines Bildes müsste er sie dann ja in doppelt so starker Verzerrung sehen und so auf einen Irrtum aufmerksam werden. Das Gleiche gilt von der sphärischen Aberration, deren Erscheinungen Verf. nicht selten in Bildern wiedergefunden haben will. — Während man vielfach die Ansicht aussprechen hört, dass die der Wirklichkeit gar nicht entsprechende Farbengebung gewisser Maler vielleicht auf Dichromasie zurückzuführen ist, meint Verf., dass diese Anomalie die Ausübung des Malerberufes überhaupt unmöglich mache. Dagegen sei die bei hochbetagten Malern manchmal deutlich abnehmende Farbenpracht ihrer Gemälde oft durch Altersveränderungen der Linse (Kernsclerose, Starbildung) zu erklären. Aehnlich würden Sehnervenerkrankungen mit Abnahme der Farbenperception wirken. Störungen des binocularen Sehactes endlich müssen das Reliefsehen erschweren und auch in den Bildern durch mangelhafte Plastik zum Ausdruck kommen.

11) Myopie-Operation und Netzhautablösung, von A. v. Hippel. (Deutsche med. Wochenschr. 1905. Nr. 26.) Verf. sucht die Einwände, die Schmidt-Rimpler und namentlich Hirschberg gegen die Myopie-Operation erhoben haben, auf Grund statistischen Materials zu widerlegen. Nach seinen Erfahrungen sind die postoperativen Netzhautablösungen meist nicht der Operation selbst, sondern der Myopie zur Last zu legen. Dagegen ist auch Verf. der Ansicht, dass die Fukala'sche Operation eine ganz besonders strenge Indications-Stellung verlangt.

12) Ueber die durch Tuberculose bedingten pseudoleukämischen Erkrankungen und ihre Behandlung mit Neu-Tuberculin. Unter Mittheilung eines mit Iristuberculose complicirten Falles, von Dr. O. Rennert. (Deutsch. med. Wochenschr. 1905. Nr. 23.) Bei einem Falle, der klinisch durchaus unter dem Bilde einer Pseudoleukämie verlief, stellte sich eine Iritis mit Knötchenbildung ein, die als tuberculös gedeutet wurde. Der Erfolg einer Tuberculinbehandlung bewies nicht nur die Richtigkeit dieser Diagnose, sondern zeigte ausserdem, dass die „pseudoleukämischen" Veränderungen ebenfalls tuberculöser Natur waren. Bruns (Steglitz.)

13) Was lehrt uns die neueste bayrische Blindenstatistik? von Dr. Fritz Salzer in München: (Münchener med. Wochenschr. 1905. Nr. 28.) Besprechung der Arbeit Anton Schaidler's, Lehrer am Kgl. Central-Blindeninstitut in München. Die Statistik lehrt, dass eine Abnahme der Erblindungsziffer durch Blennorrhoe nicht eingetreten ist. Diese Thatsache beweist, dass die Credé'sche Prophylaxe nicht genügt. Die Majorität der Blennorrhoe-Blinden geht überhaupt nicht aus den Gebärhäusern oder Privathäusern hervor, sondern aus den ärmeren Volksschichten, insbesondere aus den unehelich Geborenen. Gerade hier liege die Hauptschuld aber vielfach „in einer unglaublichen Böswilligkeit der Hebammen, die trotz aller amtlichen und nicht amtlichen Verwarnungen vielfach direct die Leute ab-

halten zum Arzt zu gehen". Verf. hat in 10jähriger Thätigkeit in München eine ganze Reihe solcher Fälle erlebt. Er schliesst mit einem Hinweise, den in ganz ähnlicher Weise schon früher H. Cohn gegeben hat: „Eine gesetzliche Verpflichtung der Hebammen zur Meldung aller Blennorrhoe-Fälle und eine weniger conservative Behandlung sympathie-gefährlicher Augen sind die wichtigsten Desiderate, die sich aus der bayerischen Blindenstatistik ergeben. Eine fortgesetzte Aufklärung des Publikums über hygienische und prophylaktische Fragen muss das Uebrige thun".

14) Brillencorrection und Brillenfassung, von Dr. Hugo Feilchenfeld in Berlin. (Deutsche med. Wochenschr. 1905. Nr. 28.) Verf. macht auf die Bedeutung aufmerksam, welche dem Gestell der Brille zukommt, besonders bei Cylindergläsern. Diese hätten eine stereoskopische Nebenwirkung, welche störend wirkt, aber durch gute Centrirung und geringen Glasabstand (vom Auge) behoben werden kann. Verf. verweist auf die Schrift Oppenheimer's Theorie und Praxis der Augengläser, Berlin 1904. C. Hamburger.

15) Eigenartige Selbstcorrection eines einseitigen Astigmatismus myopicus, von Wernicke (Deutsche Militärärztl. Zeitschrift. 1905. Nr. 5.) 55 jähriger Stellmacher, der an myopischem Astigmatismus des rechten Auges leidet (horizontaler Meridian —3,0 D, verticaler Meridian —6,0 D), wodurch die Sehschärfe auf Fingerzähler in 5 m vermindert ist, erzielt durch eigenartiges Hilfsmittel fast normales Sehvermögen. Er windet sich einen Strick schräg um den Kopf, so dass der derbe Knoten auf das Oberlid drückt und nur eine schmale Lidspalte frei lässt. Der verticale, durch den Druck noch stärker brechend gewordene Meridian wird dadurch ausgeschaltet, während der horizontale nahezu emmetropisch geworden ist. Fürst.

16) Klinische und histologische Studie des Verhaltens der Augen in einem Falle von Kleinhirntumor bei einem nierenkranken Individuum, von Oliver. Der Fall ist bemerkenswerth, insofern der Hirntumor erst bei der Autopsie gefunden wurde.

17) Eine einfache, genaue und schnelle Methode zur Localisation von Fremdkörpern im Auge, von H. Halen. (Journ. of the Americ. med. Assoc. 1904. Mai.) Loeser.

18) Ueber Aderhautrupturen, von Dr. Johannes Ohm. (Inaug. Dissert. Giessen 1905.) Verf. hat mit grossem Fleisse 316 Fälle von Aderhautruptur aus der Literatur zusammengetragen und fügt 5 Fälle aus dem Giessener Material hinzu. Die Risse sind meist indirect, seltener direct entstanden und in wenigen Fällen auch, ohne dass die Gewalt den Bulbus selbst traf. Dementsprechend haben sie ihren Sitz meistens in der hinteren Bulbushälfte, die temporale Partie bevorzugend. Die typische Form ist die Sichel, dann als nächsthäufige der radiäre Riss. Die Anzahl kann 5 und mehr betragen. Nur in einem kleinen Bruchtheil ist die Netzhaut zugleich geborsten, meist am gleichen Ort. Die Prognose quoad visum ist im Ganzen nicht sehr günstig, was zum Theil von Nebenverletzungen abhängt. Von den eigenen Fällen sind zwei grosse Seltenheiten. In dem einen war die Convexität des Risses gegen die Papille gerichtet, in dem andren umkreist der Hauptriss die Macula ohne in sich geschlossen zu sein.

19) Ein Fall von Erblindung nach Atoxyl-Injection bei Lichen ruber planus, von Dr. W. Bornemann. (Münch. med. Woch. 1905. Nr. 22.) Nach mehrwöchentlichen Atoxyl-Injectionen (27 g; es ist ein Arsen-Präparat,) wegen Lichen ruber planus trat bei einer 58jährigen ausser Gehirnstörungen und Parästhesien in den Füssen allmähliche Ver-

schlechterung der Sehkraft ein, die zur fast völligen Erblindung führte unter dem ophthalm. Bilde der Sehnerven-Atrophie. Verhältnissmässig gut waren die Pupillenreflexe erhalten.

20) Ueber einen Falll von Poliomyelitis anterior acuta mit oculo-pupillären Symptomen, von Dr. Arthur Clopatt. (Deutsche med. Woch. 1905. Nr. 39.) Bei akuter Poliomyelitis anterior fand sich links Ptosis und Miosis, bei ausgiebigerer Lichtreaction dieser Pupille gegenüber der rechten. Hand in Hand mit der Besserung der Armlähmung verschwand allmählich die Pup.-Differenz, die Ptosis blieb in geringem Grade bestehen. Diese Sympathicus-Störung wird auf eine Affection des Centrum ciliospinale zurückgeführt, von welchem die Fasern hauptsächlich durch den ersten Dorsalnerven zum ersten Brustganglion des S. und durch die Ansa Vieussenii zum letzten Halsganglion verlaufen.

21) Die Augenheilkunde im Mittelalter und ihre Entwicklung im 19. Jahrhundert. Akad. Festrede von Prof. Vossius. Giessen. Nach einleitenden Bemerkungen über Häufigkeit und Ursachen der Erblindung und über die ophthalmologische Ausbildung der Aerzte wirft Verf. einen Ueberblick über die Entwicklung der Augenheilkunde von Bartisch bis heute. Besonders betont er den Aufschwung im vorigen Jahrhundert und die Kämpfe um Trennung von der Chirurgie und Gründung eigener Professuren und Kliniken.

22) Ueber einen unter dem Bilde einer Ophthalmoplegia externa verlaufenden Fall von traumatischer Hysterie, von Prof. Dr. A. Westphal. (Deutsche med. Woch. 1905. Nr. 22.) Ein Bergarbeiter erkrankte nach Kopftrauma an Neurose. Ausser einer Reihe nervöser Störungen fand sich eine beiderseitige Ophthalmoplegia externa (Levator und Iris frei), die bei genauer Beobachtung sich nicht als constant erwies, sondern unter Umständen — besonders Ablenkung der Aufmerksamkeit — bald ganz, bald theilweise verschwand. Psychische, durch die Vorstellung bedingte, besonders unter dem Einflusse der Aufmerksamkeit entstehende Innervationsstörungen bilden die Grundlage dieser abnormen, durch Contracturzustände hervorgerufenen Beweglichkeitsverhältnisse.

23) Ueber Local-Anästhesie, von E. Impens, (Deutsche med. Woch. 1905. Nr. 29.) Verf. hat Alypin pharmakologisch geprüft und kommt zu dem Schluss: „dass das Alypin ein neutral reagirendes, im Wasser leicht lösliches Local-Anästheticum ist, welches, bei mindestens gleicher Intensität der Wirkung, vor dem Cocaïn den Vorzug hat, bedeutend weniger giftig zu sein, keine Mydriase, keine Accommodations-Störungen und keine Gefässverengerung hervorzurufen." Koerber.

24) Westnik Ophthalmologii. Juli—August 1905. Kazauroff; In Procenten ausgedrückte Verminderung der Arbeitsfähigkeit in Folge von Augenverletzungen. — Braunstein; Die Angioneurosen der Netzhautgefässe. — Ginsburg: Ueber die Cysten der Plica semilunaris. — Gurfinkel: 3 Fälle von Melanosis oculi. — Rudin: Eine Schutzbrille. — Berger: Zur Casuistik der Schusswunden des Auges. — Referate. — Sitzungsberichte: Bericht der Ophthalmologischen Gesellschaft in Kiew. — Ophthalmologische Chronik.

Um Einsendung von Separatabdrücken wird gebeten (Berlin NW. 26 Schiffbauerdamm)

Verlag von Veit & Comp. in Leipzig. — Druck von Metzger & Wittig in Leipzig.

Centralblatt

für praktische

AUGENHEILKUNDE.

Herausgegeben von

Prof. Dr. J. Hirschberg, Geh. Med.-Rath, in Berlin.

Unter ständiger Mitwirkung der Herren Dr. Ancke in München, Dr. Berger in Paris, Prof. Dr. Birnbacher in Graz, Dr. Brailey in London, Dr. Bruns in Steglitz, Geh. Med.-Rath Prof. Dr. H. Cohn in Breslau, Doc. Dr. Cl. du Bois-Reymond in Berlin, Dr. Czellitzer in Berlin, Prof. Dr. E. Emmert in Bern, Prof. Dr. C. Gallenga in Parma, Dr. Ginsberg in Berlin, Prof. Dr. Goldzieher in Budapest, Dr. Gordon Norrie in Kopenhagen, Dr. Hamburger in Berlin, Prof. Dr. Horstmann in Berlin, Dr. Issigonis in Smyrna, Prof. H. Knapp in New York, Prof. Dr. Krückow in Moskau, Dr. Loeser in Berlin, Prof. Dr. Magnus in Breslau, Major F. P. Maynard, I. M. S. Calcutta, Dr. F. Mendel in Berlin, Dr. Moll in Berlin, Dr. Neuburger in Nürnberg, Dr. Pergens in Maeseyck, Prof. Dr. Peschel in Frankfurt a. M., Dr. Purtscher in Klagenfurt, Dr. M. Reich in Petersburg, Med.-Rath Dr. Scheer in Oldenburg, Prof. Dr. Schenkl in Prag, Prof. Dr. Schwarz in Leipzig, Dr. Spiro in Berlin, Dr. Stiel in Köln.

Monatlich ein Heft. Preis des Jahrganges 12 Mark. Zu beziehen durch alle Buchhandlungen des In- und Auslandes und die Postanstalten des Deutschen Reiches.

1905. Neunundzwanzigster Jahrgang. November.

Inhalt: **Original-Mittheilungen.** I. Zur Kenntniss der Erkrankungen der Karunkel. Von Dr. **Emil Bock**, Primarius in Laibach. — II. Ein Fall von tuberkulösem Glaukom. Von **J. Hirschberg** und **S. Ginsberg.**

Klinische Beobachtungen. I. Zur Diagnose des Aderhaut-Sarcom. Von J. Hirschberg. — II. Ueber zweizeitigen Kreuzschnitt zur Iris- und Kapsel-Zerschneidung. Von J. Hirschberg. — III. Erfolg einer seltenen Schiel-Operation, nach 32 Jahren beobachtet. Von J. Hirschberg.

Neue Bücher.

Gesellschaftsberichte. 1) Berliner Ophthalmologische Gesellschaft. — 2) Ophthalmological society of the United Kingdom. — 3) The British med. Association. Section of Ophthalmology.

Referate, Uebersetzungen, Auszüge. Metall-Splitter im Auge, von G. E. de Schweinitz, — 2) Beitrag zur Lehre von den Augenkrankheiten bei Schädelmissbildungen, zumal bei Oxycephalen, von Patry. — 3) Anatomie und Physiologie der optischen Bahnen und Centren, von Dr. H. Wilbrand und Dr. A. Saenger.

Journal-Uebersicht. I) A. v. Graefe's Archiv für Ophthalmologie. LX, 3. — II. Ophthalmic Review. 1905. Mai—August. — III. British med. Journal. 1905. Juli.

Vermischtes. Nr. 1—3.

Bibliographie. Nr. 1—11.

I. Zur Kenntniss der Erkrankungen der Karunkel.

Von Dr. **Emil Bock**, Primarius in Laibach.

1. Sarcoma melanodes carunculae.

Franz R., 24 Jahre alt, Grundbesitzer, bemerkt seit einigen Monaten im innern Winkel des linken Auges ein braunes Pünktchen, welches stetig grösser wird.

Die linke Karunkel ist dunkelroth und mässig vergrössert, so dass sie aus dem hufeisenförmigen Ausschnitt des innern Augenwinkels deutlich hervorragt. Auf ihrer freiliegenden Kuppe sitzt unverrückbar ein graubraunes Gebilde von dem Aussehen des Flügels eines Kerbthieres und der Grösse eines Hirsekorns.

Dies war die einzige krankhafte Veränderung im ganzen Körper des kräftigen, gesunden Mannes.

Die mit einem Häkchen hervorgezogene Karunkel wurde mit einem Scheerenschlage leicht entfernt.

Die mikroskopische Untersuchung ergab, dass die obere Hälfte der Karunkel von einem keilförmig eingeschobenen melanotischen Rundzellensarkom eingenommen war. Von Einzelheiten des Befundes will ich nur erwähnen, dass die ganze Karunkel von Rundzellen dicht durchsetzt war. Die Talgdrüsen in der Nachbarschaft der Neubildung waren sehr gross, besonders auffallend aber waren stark vergrösserte Schweissdrüsen mit hyalin verquollenen, theils hohen, theils etwas abgeflachten Zellen.

2. Granuloma carunculae.

Josef M., 29 Jahre alt, Feldarbeiter, kam in meine Sprechstunde mit der Angabe, er bemerke seit beiläufig zwei Wochen das Wachsen einer rothen Geschwulst im innern Winkel des linken Auges.

Im linken nasenseitigen Lidwinkel sass eine fast erbsengrosse, schmutzigrothe, kleinhöckerige Geschwulst, umgeben von eingetrocknetem Schleim und Eiter. Die Bindehaut war geröthet und sonderte reichlich ab, die halbmondförmige Falte war geschwollen. Als ich die Geschwulst mit einem Häkchen vorzog, wobei sie stark blutete, sah ich, dass sie theils auf der Karunkel, theils auf der halbmondförmigen Falte sass. Der Ausschneidung mit der Scheere folgte reichliche Blutung.

Die mikroskopische Untersuchung zeigte, dass die Geschwulst aus Wundwärzchen bestand.

Weder dieser Befund, noch der klinische gaben einen Anhaltspunkt über die Entstehung und Ursache dieser Bildung von Wundwärzchen. Erst ein unmittelbar darauf auf meiner Abtheilung aufgenommener Fall, den ich als dritten in dieser Reihe beschreiben will, klärte den zweiten.

3. Granuloma carunculae circum corpus alienum.

Lorenz L., 42 Jahre alt, Grundbesitzer, suchte im Spitale Heilung einer Geschwulst, die seit einigen Wochen im innern Winkel des linken Auges wuchs.

Die linke Karunkel war stark geröthet und etwas geschwollen. Aus ihrem oberen Rande erhebt sich eine kleine erbsengrosse an der Oberfläche geschwürig zerfallene, fleischrothe, kleinhöckerige Geschwulst. Die halbmondförmige Falte ist dunkelroth, wulstförmig.

Nach Abtragung der Geschwulst sammt eines Stückes der halbmondförmigen Falte mit der Scheere kam zwischen Karunkel und halbmondförmiger Falte eine kraterförmige mit zerfallenem Gewebe ausgefüllte Oeffnung zum Vorschein. Die Suche nach einem Fremdkörper daselbst war vergeblich.

Die Untersuchung der Geschwulst zeigte, dass sie aus Wundwärzchen bestand.

Drei Wochen später kam der Mann wieder und sagte, es belästige ihn im linken inneren Augenwinkel fast ununterbrochen ein stechendes Gefühl. Ich fand nun aus der oben erwähnten kraterförmigen Oeffnung die Spitze einer Getreidegranne hervorstehen. Sie liess sich leicht herausziehen und war 12 mm lang.

Der Fall 3 klärt den Fall 2. Gewiss war auch bei diesem ein Fremdkörper eingedrungen gewesen, der sich aber von selbst ausgestossen hatte.

II. Ein Fall von tuberkulösem Glaukom.

Klinische Darstellung von J. Hirschberg, mikroskopische Beschreibung von S. Ginsberg.

I.

Ueber die wahre Ursache der selbständigen Drucksteigerung ist bisher eine Einigung noch nicht erzielt worden, wohl darum, weil es thatsächlich verschiedene Arten mit verschiedenen Ursachen giebt, wenn gleich ein Moment, die Verengerung und schliessliche Verödung der Kammerbucht, wegen seiner Häufigkeit und wegen der Wichtigkeit seiner Folgen, mit Recht in den Vordergrund gestellt wird. Namentlich finde ich in der Gruppe der chronischen Drucksteigerung gewisse, wenn gleich seltene Fälle, die durch eine besondere, im Zustand des Gesammt-Organismus beruhende Ursache sich auszeichnen und dem wissenschaftlichen Heilkünstler auch ganz besondere Aufgaben auferlegen. Hierher gehört das specifische Glaukom, dessen Ursache eben die Lues darstellt, über das ich schon seit einer langen Reihe von Jahren einzelne Thatsachen gesammelt habe und demnächst den Fachgenossen vorzulegen beabsichtige. Hierher gehört das tuberkulöse Glaukom, von dem kürzlich ein augenfälliges Beispiel in meine Beobachtung gelangt ist.

Am 13. Mai d. J. kam eine 36jährige, schmächtige Frau in meine Privat-Sprechstunde und machte mir die folgenden höchst bemerkenswerthen Mittheilungen.

Vor 3 Jahren wurde Lungenleiden bei ihr festgestellt, und die Behandlung mit Einspritzungen von Zimmt-Säure unter die Haut eingeleitet. Nach 75 Einspritzungen beobachtete sie ein bewegliches Gewebe vor dem rechten Auge. Deshalb brach sie die Behandlung ab und befragte Augen-

ärzte. Diese erklärten das Augenleiden für harmlos und verordneten Jodkali. Ein homoeopathischer Augenarzt behandelte sie mit Elektrisiren und Massage des Auges, was ihr nicht gut bekam. Nach Fussbädern und Umschlägen auf das Auge besserte sich ihr Zustand, sie sah kein Gewebe mehr, sondern nur eine Perlenschnur und schwarze Punkte.

Vor einem Jahr wurde sie von Rippenfell-Entzündung befallen und lag mehrere Wochen zu Bett. Als sie sich zu erholen begann, fand sie die Sehkraft des rechten Auges etwas geschwächt.

Im December 1904 sah sie plötzlich eines Abends einen Regenbogen um die offene Flamme. Diese Erscheinung schwand binnen einer Stunde, wiederholt sich aber seitdem in unregelmässigen Zwischenräumen und ist mit Nebelsehen verbunden.

Der nunmehr befragte Augenarzt verordnete Pilocarpin-Einträuflung und empfahl Operation. Seit einigen Wochen hat sie die Einträuflung von Pilocarpin aufgegeben. Der Kopfschmerz hat durch Sauerstoff-Einathmung aufgehört.

Die Sehprüfung ergab mit + 0,5 Di. sph. links $^5/_4$, rechts fast $^5/_5$. Gesichtsfeld beiderseits völlig normal, auch die Farbenfelder. Das rechte Auge las mit + 0,5 Di. Sn. $1^1/_2{}'$ in 10″ etwas mühsamer, als das linke.

Bei der objektiven Untersuchung ist das linke Auge völlig unverändert.

Das rechte Auge zeigt deutliche Spannungs-Erhöhung, leichte Erweiterung der Pupille, seichte treppenförmige Aushöhlung des Sehnerven. Arterien-Puls bei leichtem Anlegen des Fingers an den Augapfel. Sehr wichtiges lehrt die Lupen-Untersuchung bei seitlicher Beleuchtung. Der periphere Theil der Regenbogenhaut ist etwas angeschwollen, so dass die Kammerbucht verengt erscheint. In der Grenzlinie zwischen grossem und kleinem Kreis sind Blutgefässe sichtbar, welche Stücke einer Kreislinie darstellen und in Stroma-Bündel eingebettet erscheinen.

Die Kranke erklärte mir, als ich ihr die Nothwendigkeit der Operation auseinandersetzte, sie wolle noch einige Wochen warten; sie müsse sich erst durch Aufenthalt auf dem Lande kräftigen. So erhielt sie Physostigmin-Einträuflung.

Erst am 2. September 1905 kehrte sie wieder, körperlich wohl gekräftigt, jedoch mit etwas geschwächtem Auge. Zwar vermochte dasselbe mit + 0,5 Di. noch S = $^5/_6$ bis $^5/_7$ aufzuweisen; aber die Accommodation war gelähmt: mit + 0,5 las das linke Auge nur Sn. $3^1/_2{}'$ in 9″ und brauchte + 2 Di., um Sn. $1^1/_2$ zu erkennen. Die Pupille war weit (5 mm, gegen $3^1/_2$ mm auf dem gesunden Auge) und völlig starr. Das Gesichtsfeld noch nicht eingeengt, aber der Sehnerven-Eintritt in der ganzen Breite ausgehöhlt, die Blutadern der Netzhaut stark erweitert. Der Druck sehr hoch. Die Regenbogenhaut, wie zuvor, nur dass auch im kleinen Kreis

Blutgefässe sichtbar geworden, sowohl speichenförmige wie kreisförmige Stücke.

Physostigmin-Einträuflung beseitigt die Accommodations-Lähmung, die Pupille lässt sich aber dadurch nicht vollständig verengen. Da wegen der hohen Spannung des Augapfels Allgemein-Betäubung zur Iridectomie mir räthlich schien, bat ich Herrn Prof. Max. Michaelis um eine Untersuchung der Kranken und erhielt am 3. September 1905 von ihm das folgende Schreiben:

„Frau X. leidet an beiderseitiger Lungenspitzen-Infiltration tuberkulöser Natur. Hinten rechts besteht eine handbreite pleuritische Schwarte von der 9. Rippe an abwärts. Am Herzen hört man ein leises systolisches Geräusch, das wohl accidenteller Natur ist. Bei einer reinen oder gemischten Aether-Narcose ist eine Verschlimmerung des Lungenbefundes nicht auszuschliessen. Das Herzgeräusch halte ich nicht für wesentlich."

In Beziehung auf dieses wichtige Schreiben des Herrn Collegen Michaelis möchte ich bemerken, dass ich in den sehr vielen Hunderten von Allgemein-Betäubung mit der Billroth'schen Mischung, die ich seit einer Reihe von Jahren ausschliesslich anwende, und nach der Tropfen-Methode, nicht ein einziges Mal die unangenehmen Nebenwirkungen der reinen Aether-Betäubung, nämlich die scheinbare Erstickungsgefahr, das Lungenrasseln, die Speichel-Absonderung, beobachtet habe; und darum entschlossen war, als die Kranke am 25. September 1905 zur Aufnahme gelangte, die Operation doch unter Allgemein-Betäubung vorzunehmen. Aber die am 27. September Vormittag der Operation voraufgeschickte Morphium-Einspritzung unter die Haut hatte sofort so unangenehme Folgen, (Uebelkeit, Erbrechen, vollkommene Abgeschlagenheit, Puls-Schwäche,) dass ich die Operation vertagte und die Allgemein-Betäubung verwarf.

Am 29. September 1905 wird nach reichlicher Einträuflung erst von Holocaïn, dann von Cocaïn[1] eine breite und periphere Iridectomie verrichtet. Blutung gering. Augapfel gut entspannt. Die Heilung erfolgte regelrecht. Regenbogensehen trat in der Anstalt nicht mehr auf.

Am 21. October 1905 ist der operirte Augapfel völlig reizlos, wiewohl noch etwas härtlich. Die Iris-Ausschneidung breit und regelrecht. Hornhaut klar, bis auf einige bräunliche Punkte im unteren Abschnitt, die man bei seitlicher Beleuchtung mit der Lupe zu erkennen vermag.

Der grosse Kreis der Iris unten noch erhaben, mit einigen kleinen, jedoch schon von blossem Auge sichtbaren weissen Flecken, die aber nicht etwa Tuberkel, sondern Gruben darstellen; und mit Blutgefässen, sowohl

---

[1] Ich wende diese beiden Mittel zusammen zur örtlichen Betäubung an. Die oben erwähnte Reihenfolge schien zweckmässiger, da die durch Physostigmin glücklich ein wenig verengerte Pupille nicht erst durch Cocaïn wieder erweitert werden sollte.

im grossen wie im kleinen Kreise, speichenförmigen wie mehr kreisförmigen[1] Gesichtsfeld normal. Mit $-2{,}5$ Di.[2] cyl. (5^0 s.) $S = {}^5/_7$.

Da in dem vorliegenden Fall die Veränderung der Iris mir die Ursache des Glaukom darzustellen, und die Tuberkulose dabei eine wichtige Rolle zu spielen schien; so hob ich das ausgeschnittene Iris-Stückchen sorgfältig auf und ersuchte Herrn Collegen Ginsberg, dasselbe mikroskopisch prüfen zu wollen.

II.

Das in Formol gelegte Iris-Stückchen war gefaltet, so dass es eine Ausbreitung und makroskopische Orientirung nicht gestattete. Es wurde nach der üblichen Weiterbehandlung in Paraffin eingebettet und dabei so aufgestellt, dass senkrecht zur Längsrichtung der Falte geschnitten werden konnte.

Die mikroskopische Untersuchung der $10\,\mu$ dicken Schnitte zeigte, dass die Iris in der Sphinktergegend auf das 5—6fache verdickt war. Diese Verdickung ging allmählich in die normale Partie über, so dass eine scharf abgesetzte Prominenz nicht bestand. In diesem Theil war das Irisgewebe durch eine ziemlich zellreiche, platt-knotenförmige Neubildung ersetzt, welche hinten bis an den Sphinkter reichte, während sie von der Vorderfläche überall durch eine Schicht des präformirten Gewebes getrennt blieb (vgl. Fig. 1).

Unter den Zellen der Neubildung, von denen meist nur die Kerne zu sehen waren, liessen sich folgende unterscheiden:

1) in grosser Menge epitheloide Zellen mit meist einem, seltener mehrfachem grossen, ovalen oder nierenförmigen, meist mit deutlichem Kernkörperchen versehenem Kern; viele von diesen zeigen sehr bizarre Formen, erscheinen wurstförmig oder gefaltet. Sie sind alle durch ihre Grösse und die geringere Färbbarkeit von Leukocytenkernen leicht zu unterscheiden;

2) in geringerer Menge spindlige und unregelmässig rundliche Bindegewebszellen;

3) ziemlich zahlreiche Leukocyten, die meisten einkernig, aber auch nicht wenige polynucleär. Die intensiv gefärbten Kerne der letzteren weisen starke Verziehungen auf;

4) in geringer Zahl meist sehr grosse Riesenzellen (vgl. Fig. 1), viele von Langhans'schem Typus mit Ausläufern und wandständigen

---

[1] Nach diesem objectiven Befund ist die Prognose zweifelhaft.

[2] Vor der Operation hatte die Hornhaut des rechten kranken Auges $Ast._c + 1{,}2$ (bei senkrechter Achse) und $r_h = 7{,}83$. Nach der Operation war $Ast._c = -2{,}4$ (20^0 a.), $r_h = 7{,}3$. Die Veränderung der Hornhautkrümmung ($\Delta r = -0{,}5$) erklärt vollständig das Hervortreten des totalen Astigmatismus im Betrage von 2,5 D, da $\Delta r = 0{,}1$ einer Ametropie von 0,6 entspricht. (r_v ist fast unverändert geblieben, $= 7{,}758$).

Kernen. Letztere sind manchmal enorm zahlreich, in einer Riesenzelle habe ich über 50 Kerne gezählt. Das Protoplasma enthält kleine Vacuolen, aber kein Pigment wie sonst meist in den Riesenzellen der Uvea; letztere ist allerdings hier überhaupt sehr pigmentarm;

Fig. 1.
Riesenzellenhaltige Partie nahe dem Pupillenrand, der nach links hin liegt.
Sph. Sphincter. *P.* Rest der Pigmentschicht, die zum grössten Theil abgelöst ist. Hämatoxylin, Eosin. — Zeiss Oc. II, Obj. DD. — V. = 250.

5) endlich zeigen sich ziemlich viele Kerne verschiedenster Grösse in verschiedenen Stadien der Entartung und des Zerfalls begriffen (Pyknose, Schrumpfung, Zerfall in hyperchromatische Kügelchen und Bröckel u. s. w.).

Alle diese Elemente liegen in regelloser Weise verstreut in einem Stroma, welches im Wesentlichen aus einem zarten, nach v. Gieson roth gefärbten Netzwerk besteht und welches dem präformirten bindegewebigen Reticulum der übrigen Iris entspricht (Fig. 2). Ferner finden sich im Allgemeinen spärliche, nur stellenweise etwas reichlichere Capillaren, sowie die Reste präformirter Irisgefässe. Letztere unterliegen innerhalb jener Gewebsneubildung einer einfachen Degeneration, indem das Lumen unter Endothelverlust collabirt oder durch die umgebende zellige Wucherung comprimirt, das Gefäss in einen aus faserigem Bindegewebe bestehenden Strang umgewandelt wird, dessen Fasern mit dem erwähnten Reticulum zusammenhängen. Nur ganz vereinzelt trifft man auf ein Gefäss mit leichter Vermehrung der Wandzellen.

Ausserdem sieht man in den Maschen des Netzes eine zarte, schwach färbbare, homogene oder auch stellenweise feinkörnige, hier und da etwas

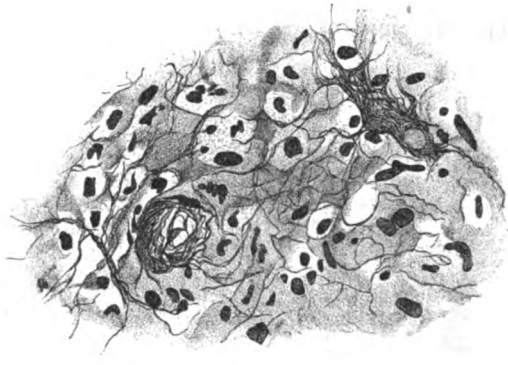

Fig. 2.
Bindegewebiges Reticulum und zwei Gefässreste in der Neubildung.
Hämatoxylin, v. Gieson. — Zeiss Comp. Oc. 4, Apochr. 3 mm. — V. = 333.

klumpige Masse, welche wohl als Gerinnungsproduct einer eiweissarmen Flüssigkeit anzusprechen ist.

Verkäsung fehlt vollständig.

Die Untersuchung auf Tuberkelbacillen ergab an 52 Schnitten ein negatives Resultat.

Die übrige Iris weist ziemlich reichlich netzförmiges Bindegewebe auf und zeigt sehr wenig Stromapigment. Das vordere Endothel und die Zellen der subendothelialen Schicht sind stellenweise etwas vermehrt, ab und zu finden sich auch hier dicht unter der Oberfläche der Iris einige weite Capillaren. Sonst ist nichts besonderes zu bemerken, entzündliche Veränderungen sind hier nicht zu constatiren.

Es handelt sich danach um ein aus namentlich epitheloiden Zellen bestehendes, riesenzellenhaltiges, vielfach Kerndegeneration aufweisendes, gefässarmes Granulations-Gewebe, eine entzündliche Gewebsneubildung in der sonst nicht veränderten Iris.

Aetiologisch kommt in erster Linie Tuberkulose oder Lues in Frage. Die Differentialdiagnose ist schwierig. Typische Tuberkel fehlen durchaus, Verkäsung ist nicht vorhanden, Tuberkelbacillen wurden nicht gefunden. Bei einem Gummi wiederum müsste man andere Gefässveränderungen erwarten. Für Tuberkulose gegen Lues spricht nach der Meinung Herrn Prof. Benda's, der die Güte hatte, einige Präparate durchzusehen, die grosse Menge der epitheloiden Zellen; bei so kleinen Gummata, wie das vorliegende Präparat eines vorstellen würde, sind diese den andren Bindegewebszellen und namentlich den Leukocyten gegenüber viel spärlicher.

Bei Fremdkörpertuberkulose oder sympathischer Iritis habe ich ähnliche Bilder gesehen; doch kommt beides hier ja nicht in Frage.

Nach dem anatomischen Befund kann ich also nur sagen, dass von den uns bisher bekannten Processen Tuberkulose oder Lues, höchstwahrscheinlich erstere, vorliegt. Eine sichere Entscheidung ist aber beim Fehlen typischer Tuberkel, der Verkäsung und des Bacillennachweises nicht zu fällen.

Klinische Beobachtungen.

I. Zur Diagnose des Aderhaut-Sarcom.

Von J. Hirschberg.

Sowohl die allgemeine Erfahrung mit bösartigen Geschwülsten als auch die besondere mit dem Sarcom der Aderhaut[1] beweist zur Genüge, dass die Erfolge der Ausrottung um so besser werden, je frühzeitiger die Operation gemacht werden konnte. Dazu ist aber sichere Diagnose unerlässlich. Auf diesem Gebiet haben die Durchleuchtungs-Verfahren[2] grosse Wichtigkeit, sei es zur Ergänzung, sei es zum Ersatz der Augenspiegelung.

Neben den Instrumenten zur Durchleuchtung des Auges von Lange, A. R. v. Reuss[3], Th. Leber[4], John Weeks[5], neben dem Roentgen-Bild[6], welche bei verminderter oder aufgehobener Durchsichtigkeit des erkrankten Augapfels ihre Brauchbarkeit entfalten, vermag in geeigneten Fällen von anscheinend genügender oder leidlicher Durchsichtigkeit, wo aber doch die gewöhnliche Augenspiegel-Untersuchung und seitliche Beleuchtung nicht gleich ein einwandfreies Ergebniss liefern, eine Steigerung der Intensität der Lichtquelle[7], ein einfaches Hineinleuchten mit einer kräftigen elektrischen Lampe die Entscheidung abgeben. Einen derartigen Fall will ich im Folgenden beschreiben.

Am 6. Januar 1903 kam ein 58jähriger Uhrmacher mit Klagen über sein linkes Auge. Körperlich gesund, bis auf Nervosität: seit 4—6 Jahren leidet er mehr an Reissen in Armen und Beinen, an Stirnkopfschmerz und Schlaflosigkeit.

Vor einem Jahre beobachtete er, wenn er ins Helle sah, einen Schimmer vor dem rechten Auge. Dieser bildete sich allmählich zu einem Dreieck aus, das von oben her sich herabsenkte. Dann kam Herabsetzung der Sehkraft des rechten Auges im Dunklen, ferner feurige Ringe und Blitze, endlich stärkere Herabsetzung der Sehkraft in den letzten 4 Wochen, während ein grünlicher Schleier von oben her sich herabsenkte. Der Mann ist ganz gesund, abgesehen von dem Augenleiden. Das linke Auge ist in jeder Beziehung normal

---

[1] Vgl. meine Beitr. zur Prognose des Aderhaut-Sarcom, Centralbl. f. Augenheilk. 1904, S. 51.

[2] Vgl. J. Hirschberg, Klin. Monatsbl. 1868, S. 164.

[3] 1888 und später.

[4] Heidelberger Ophthalm.-Congress 1902, S. 319.

[5] Ophth. Section der American med. Assoc. Portland, Or., Juli 1905.

[6] Hirschberg und Grummach, Centralbl. f. Augenheilk., 1900, October-Heft.

[7] Ehe bequeme elektrische Lampen uns zur Verfügung standen, benutzte ich wohl auch den Sonnenstrahl, z. B. zur Auffindung eines Eisensplitters im getrübten Glaskörper.

(S = $^5/_4$, Gesichtsfeld n.). Das rechte hat nur S = $^1/_3$ und starke Gesichtsfeld-Einschränkung, so dass hauptsächlich nur ein Theil des äusseren-unteren Quadranten erhalten ist (Fig. 1). Der linke Augapfel ist reizlos; seine Spannung

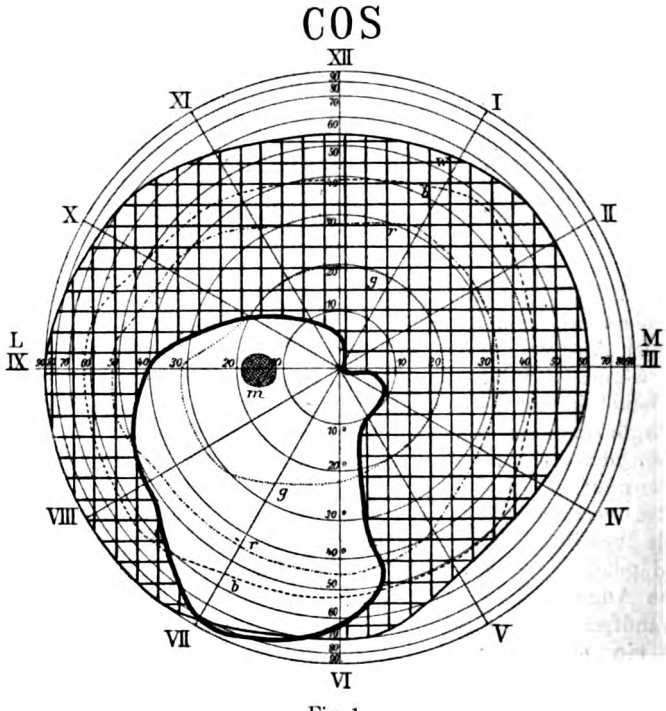

Fig 1.

nicht erhöht, eher um eine Spur verringert. Die linke Pupille ist ein wenig weiter, als die rechte; und auch ein wenig träger. Nach künstlicher Erweiterung der Pupille sieht man an der Grenze ihres lateralen Drittels die wohlbekannte, leicht gekrümmte Linie, welche den geschwulstbergenden, nicht gut zu erleuchtenden Theil das Hintergrundes von dem übrigen rothglänzenden Theile scharf abgrenzt (Fig. 2). In unserem Falle ist diese Trennungs-Linie fast senkrecht. Benutzt man, um stärkere Beleuchtung zu gewinnen, einen Hohlspiegel; so glänzt der Randsaum dieses Buckels röthlich, aber nicht so irisirend, wie bei Cysticercus.



Fig 2.

Im umgekehrten Bilde, mit + 20, ist der Sehnerven-Eintritt deutlich sichtbar, nicht von irgend welchen Glaskörper-Trübungen verdeckt, und normal. Scheinbar nasenwärts, d. h. in Wirklichkeit schläfenwärts, vom Sehnerven-Eintritt (s. Fig. 3, u. B. des l. A.) zeigt sich eine bläuliche, ziemlich prall gespannte, grosse Erhebung (*E*), deren obere, rundliche Begrenzung nach oben zu erreichen ist, und hinter welcher eine schwärzliche Erhebung, wie der

Fuss einer Geschwulst, soeben sichtbar wird. Jenseits dieser Erhebung nach oben, d. h. in Wirklichkeit nach unten, sieht man gewöhnliche, faltige Netzhaut-Ablösung (*f*).

Verfolgt man aber die Erhebung nach innen-unten (d. h. in Wirklichkeit nach aussen-oben); so kommt man auf eine dunkelgelbe oder bräunliche Masse, welche der abgehobenen Netzhaut enger sich anschmiegt und den eigentlichen oder Haupt-Theil der Geschwulst-Bildung darstellt.

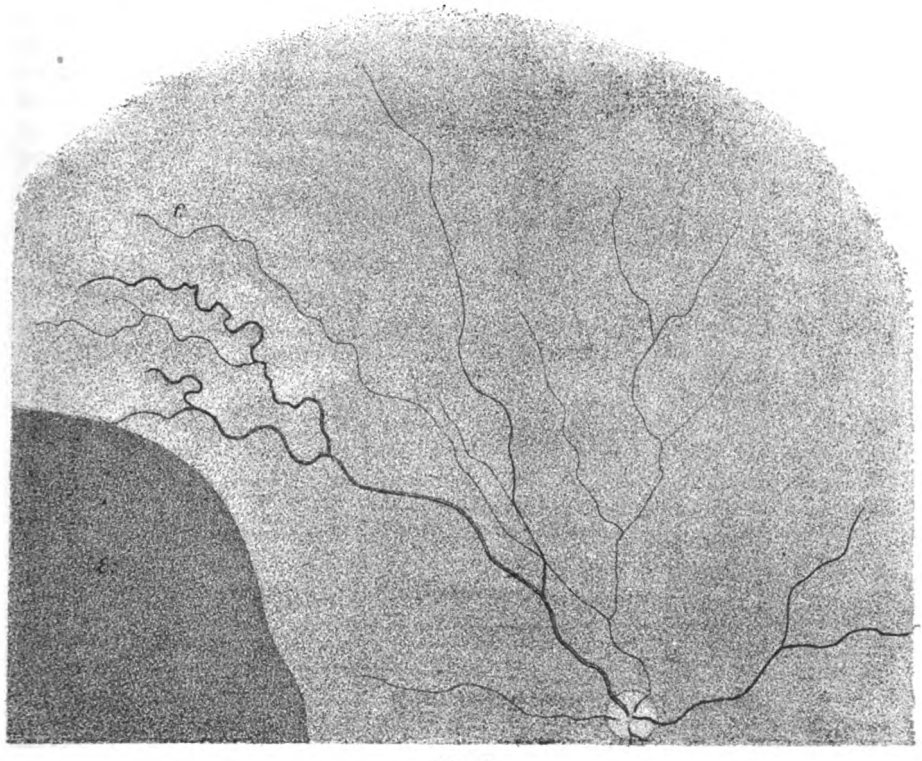

Fig. 3.

Das Studium dieser bräunlichen Masse mittelst des aufrechten Bildes ist schwierig. Schon besser gelingt es, wenn man einen lichtstarken Spiegel benutzt; noch besser bei seitlicher Beleuchtung. Aber ganz plastisch tritt ein gelbbrauner, solider Knoten zu Tage, aussen-oben, ziemlich weit nach vorn, wenn der Beobachter von der Nasenseite her mittelst einer elektrischen Lampe ein helles Lichtstrahlenbündel in die völlig erweiterte Pupille hineinsendet und die von der Oberfläche des Knoten zurückgeworfenen Strahlen von der Schläfenseite her mit dem eigenen Auge auffängt. Dieses Verfahren ist, wenn ausführbar, jeder Durchleuchtung der Lederhaut und jedem Roentgen-Bilde vorzuziehen. Man erkennt auf der leicht unregelmässigen Oberfläche der Geschwulst schwarze Fleckchen und Blutgefässe.

Bei der ersten Besichtigung war die Diagnose gesichert. 10 Tage lang wurde dem Kranken Jodkali, zu seiner Beruhigung, innerlich verabreicht.

Als dadurch keine Aenderung bewirkt wurde, vollführte ich am 16. Januar 1903, unter Cocaïn, die Ausschneidung des Augapfels und eines daran haftenden Stückchens vom Sehnerven. Heilung normal. Der Kranke stellte sich regelmässig wieder vor und wurde stets gesund befunden, zum letzten Male am 30. August 1905, d. h. 2 Jahre $7^1/_2$ Monate nach der Entfernung des Augapfels.

Tags nach der Enucleation wurde der in Formol angehärtete Augapfel in der äquatorialen Ebene durchschnitten. Die treffliche Abbildung des Präparates (Fig. 4) verdanke ich meinem ersten Assistenten, Hrn. Dr. O. Fehr.

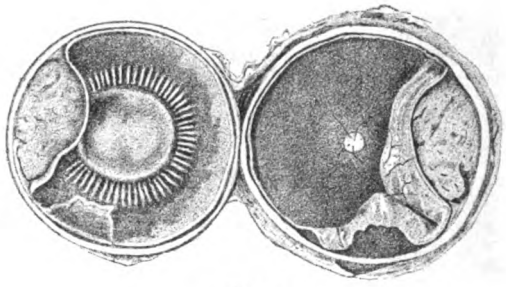

Fig. 4.

Man findet ein grosses, dunkles Aderhaut-Sarcom, das schläfenwärts etwa 3 mm vom Sehnerven-Eintritt beginnt und nach vorn bis in den Ciliar-Körper sich erstreckt. Die Netzhaut bedeckt und umschliesst diese Geschwulst. Unterhalb der letzteren ist die Netzhaut durch Exsudat, das in Formol geronnen, in Gestalt eines gefalteten Buckels abgehoben.

Am 29. September 1905 erhielt ich von Hrn. Collegen Ginsberg die folgende Beschreibung des Präparates, wofür ich ihm zu Dank verpflichtet bin:

„Grosser, knotiger fast die äussere Bulbushälfte einnehmender, vom Ciliar-Körper bis ca. 3 mm vom Opticus reichender Tumor.

Sarcom, grösstentheils aus ungefärbten Spindelzellen bestehend, zwischen denen Züge von Chromataphoren. Der eigentliche Ciliar-Körper ist vom Tumor nur abgedrängt, nicht selbst ergriffen. Die Geschwulst sitzt der Sklera fest auf, deren oberflächlichste Lamellen in minimaler Ausdehnung von ihr durchsetzt sind. Gefässe und Nerven sind, soweit sichtbar, frei von Tumor.

Trotz der Grösse der Geschwulst ist der Kammerwinkel, entsprechend dem klinisch festgestellten Fehlen des Glaucoms, ganz normal; ebenso der Canal. Schlemmi. Im Ciliarkörper-Bindegewebe theils umschriebene, theils diffuse endzündliche kleinzellige Infiltration."

II. Ueber zweizeitigen Kreuzschnitt zur Iris- und Kapsel-Zerschneidung.[1]

Von J. Hirschberg.

1. Am 30. October 1899 kam eine 58jährige und erklärte mir, dass sie auf ihrem linken Auge wegen Star-Bildung 8 Mal operirt worden, ohne

[1] Für diejenigen, welche nicht aufhören, nach fremden Namen zu lechzen: Iridocapsulotomia bitemporea cruciata.

Erfolg, und zwar jedes Mal unter Aether-Betäubung, die ihr immer ausserordentlich schlecht bekommen sei: 25. Februar 1897 Vor-Operation; 28. Februar 1897 Haupt-Operation (Star-Ausziehung); October und November 1897, Januar und März 1898 je eine Nachstar-Operation. Jetzt nehme auch auf dem rechten Auge die Sehkraft ab; deshalb bäte sie um Operation des linken, aber ohne Allgemein-Betäubung, die ihr mehr Schrecken einflösse, als die Operation selber.

Ich fand eine, abgesehen von den Augen, ganz gesunde, allerdings sehr aufgeregte und vielgesprächige Frau; auf dem rechten Auge beginnenden Star ($S = {}^1/_3$), auf dem linken einen dicken, weissen Kapselstar ($S = {}^1/_{50}$): und erklärte ihr, dass ich zunächst das linke Auge nicht anrühren würde, da die Sehkraft des rechten noch genüge. Natürlich war der Fall wenig einladend, da die acht erfolglosen Operationen von einem ausgezeichneten Fachgenossen verrichtet worden. Nach all' den Iris-Aus- und -Zerschneidungen war als Scheidewand zwischen vorderer und hinterer Augenkammer eine straffe, dicke, weisse, bindegewebige Haut zurückgeblieben, die nur in der Gegend der Pupillen-Mitte etwas weniger dick zu sein scheint und bei starker Bestrahlung etwas durchscheinend sich darstellt.

Nach etwa einem Jahre kehrte die Kranke wieder. Sie hatte wegen weiterer Abnahme der Sehkraft des rechten Auges in ihrer Heimath nach Verordnung eines dortigen Augenarztes regelmässig Atropin ins rechte Auge geträufelt, aber dann Drücken und Beschwerden verspürt. Rechts Finger in 2 m; links in 0,2 m, also ungefähr $S = 0{,}014$. Jetzt kann man den Bitten der Kranken nicht widerstehen. Wegen ihrer wohl begründeten, auf besonderer Empfindlichkeit beruhenden Scheu vor Allgemein-Betäubung wird, unter Cocaïn-Einträuflung, mit haarscharfem Knapp'schen Messerchen der Kapsel ein wagerechter Schnitt beigebracht, am 5. October 1900. Am folgenden Tage ist der Spalt deutlich sichtbar, wiewohl recht schmal; am 10. October 1900 scheint derselbe etwas breiter geworden zu sein; am 12. October 1900 ist (mit + 10 D) $S = {}^1/_{40}$. Dabei bleibt es zunächst. Der Spalt wird nicht weiter, Sehschärfe hebt sich nicht. Deshalb wird am 16. October 1900 ein senkrechter Schnitt, wieder mit Knapp'schem Messer, unter Holocaïn-Einträuflung, nachgeschickt: die harte Kapseltrübung knirscht beim Einschneiden, der zweite Schnitt beginnt oberhalb des ersten und wird bis zu ihm hinabgeführt. Jetzt ist in der Mitte der Scheidewand eine viereckige (trapezförmige Oeffnung gebildet, Sehkraft verbessert. Bereits am 24. October 1900 ist (mit + 11 D) $S = {}^3/_7$; mit + 16 D wird feiner Druck (Sn $2{}^1/_2{}'$ in 8″) gelesen. Am 25. October 1900 wird die Kranke entlassen. Noch im Laufe der nächsten Wochen erreicht das Auge $S = {}^1/_2$ für die Ferne.

Im Jahre 1902 kehrte die Kranke wieder und bat um Operation des rechten Auges. Die Star-Ausziehung verlief und heilte zufallsfrei.

Am 20. September 1904 hatte sie für die Ferne mit den verordneten Gläsern rechts $S = {}^5/_4$, links $= {}^5/_7$.

2. Am 22. September 1900 kam zu mir eine 59jährige Frau aus dem Auslande. Sie war früher gesund und sehkräftig gewesen. Seit 10 Jahren besucht sie alljährlich Marienbad, wegen Beleibtheit.

Im März 1897 wurde sie von rechtseitiger Gesichtslähmung befallen, welche bald wieder heilte. Im Juli 1899 wurde ${}^1/_2\,\%$ Zucker in ihrem Urine gefunden, seitdem nie wieder. Seit März d. J. bemerkt sie Abnahme der Sehkraft auf dem linken Auge.

Rechts S = $^5/_5$ (mit + 1 D); links $^5/_{50}$. Links besteht hinterer Rinden-Star. Urin frei.

Am 17. August 1905 kehrte sie wieder.

Am 2. November 1903 ist ihr in ihrer Heimath von einem ausgezeichneten Augenarzte der Star des linken Auges ausgezogen worden, wonach Entzündung auftrat.

Rechts (mit + 1 D) S = $^5/_{50}$, links (mit + 11 D) Finger in 2 m. Gesichtsfeld anscheinend normal. Urin frei.

Rechts hinterer Rinden-Star, in der Scheitelgegend, sehr störend. Links breite, corneale Star-Schnittnarbe, dicker Nach-Star, Pupille ganz nach oben gezogen. Beide Augen sind thränig: vom inneren Augenwinkel beider Augen rieseln kleine Thränenbäche herab.

Nach dem Probeverband zeigt sich das linke Auge nicht ganz sauber: am Verbandläppchen leicht grünliche Färbung: jedoch ist eitriges Thränensackleiden nicht nachweisbar. Auch kneift sie stark, trotz reichlicher Holocaïn-Einträuflung, beim probeweisen Einlegen des Sperrers. Deshalb zunächst Vorbehandlung mit reinigenden Umschlägen von verdünntem Blei-Essig.

Wegen des schlechten Haltens der höchst ungeschickten Kranken, der nicht völligen Reinheit des Bindehautsackes und der straffen Emporziehung der Regenbogenhaut wird die nothwendige Pupillen-Bildung nicht mittelst Iris-Ausschneidung nach unten, sondern mittelst Iris- und Kapsel-Zerschneidung im wagrechten Durchmesser beschlossen und am 21. August 1905 unter Cocaïn- und Holocaïn-Einträuflung zufallsfrei ausgeführt. Das schmale Star-Messer (A. v. Gräfe's) wird dicht unterhalb des wagrechten Hornhaut-Meridians am Schläfen-Rande der Hornhaut eingestochen, bald in die Iris hinein und hinter derselben wagrecht fortgeführt, etwa 4—5 mm vom Einstich in die Iris wieder ausgestochen, am nasalen Hornhaut-Rande ausgestochen und etwas vorgeschoben, dann zurück in die Vorderkammer gezogen, die Schneide nach vorn gewendet, und so die Durchschneidung der Iris-Breite vollendet, und das Messer ausgezogen. Der Iris-Schnitt klafft sofort, ohne jede Blutung. Man sieht sofort bei elektrischer Beleuchtung, dass ausser der Iris noch die verdickte Kapsel hinter derselben mit durchschnitten ist; am unteren Rande der neugebildeten Pupille erscheint ein weisslicher Saum. Wir haben also eine Iris-Zerschneidung nach Wenzel an einem nach Star-Ausziehung mit Pupillen-Sperre behafteten Auge ausgeführt. Sehschärfe wurde gebessert. Reizung trat niemals auf. Aber die schön aussehende, viel versprechende neugebildete Pupille, die übrigens etwas mehr nasenwärts belegen war, als wir eigentlich beabsichtigt hatten, hat sich am 4. September 1905 schon so ziemlich wieder geschlossen; wie es scheint, durch Quellung des zurückgebliebenen Krystall-Wulstes. Deshalb ist zweite Operation nothwendig. Ein kurzes, schmales Star-Messer wird genommen, (Baby-Graefe, von Dr. Wilson in Bridgeport, Conn., dem ich für gefällige Ueberlassung des recht brauchbaren Instrumentes zu Dank verpflichtet bin,) nach gründlicher Einträuflung von Cocaïn und Holocaïn und Reinigung des Bindehautsackes die Augapfel-Bindehaut nasenwärts gefasst, das Messer im senkrechten Meridian unten, etwa entsprechend dem unteren Rande einer mittelweiten Pupille durch die Hornhaut gestochen, bis über den oberen Rand der durch die frühere Star-Ausziehung emporgezogenen, natürlichen Pupille empor geführt, und durch eine einzige Hebel-Bewegung ein nahezu senkrechter Schnitt der Iris beigebracht bis hinein in die untere von uns geschaffene künstliche Pupille und das Messer sofort ausgezogen. Der Schnitt klafft sogleich recht

ausgiebig, indem nasenwärts ein trapez-förmiger Iris-Lappen sich zurückzieht. Eine grosse centrale Pupille ist gebildet, und zwar ohne jede Blutung, wegen der Schärfe des Messers. Reizlose Heilung. Am 17. September 1905 hat das operirte Auge S = $^5/_{10}$ (mit + 12 D, noch etwas besser mit + 11 D ⊂ + 3 D cyl –➤). Die Ophthalmometrie ergiebt — 3 Di Hornhaut-Astigmatismus. Sehnerv mit dem Augenspiegel bequem sichtbar. (Uebrigens hat die ganze Hornhaut, in Folge der nach der Star-Ausziehung aufgetretenen Entzündung, eine zarte Trübung zurückbehalten.) Somit sieht das operirte Auge, das nur schlechte Aussichten zu bieten schien, besser, als das nicht operirte, und genügend für die Kranke. Am 26. September wurde sie entlassen.

III. Erfolg einer seltnen Schiel-Operation, nach 32 Jahren beobachtet.

Von J. Hirschberg.

Am 27. Februar 1873 kam eine 22jährige Hofschauspielerin von auswärts bei mir zur Aufnahme. Seit frühester Kindheit schielt sie und hat auf der Bühne eine durchaus schiefe Kopfhaltung sich angewöhnt. Der Kopf wird um die senkrechte Achse stark nach rechts gedreht, so dass man vom Gesicht nur ein halbes (linksseitiges) Profil zu sehen bekommt. Für die Primärstellung schielt das rechte Auge nach innen-unten. Bedeckt man dasselbe, so bleibt das linke unverrückt stehen, weil es eben fixirte. Bedeckt man das linke, so geht das rechte um $1^1/_2$—2‴ [1] nach aussen und um 1—$1^1/_4$‴ nach oben, und zwar langsam: man sieht deutlich, wie der Mittelpunkt der Hornhaut in schräger Richtung nach aussen-oben geht. Das rechte Auge zeigt eine bedeutende Beweglichkeits-Beschränkung nach aussen (um 2‴); beim Versuch der Auswärtsdrehung schwankt dasselbe nach oben und nach unten. Ob der äussere Muskel fehlt, lässt sich nicht ermitteln. Doppelsehen hat nie bestanden und lässt sich auch jetzt nicht künstlich (durch rothes Glas, Prisma, oder beides) hervorrufen. Dabei liest jedes Auge für sich feine Schrift. Somit ist hier die schiefe Kopfhaltung nicht eingeführt worden, um Doppeltsehen zu vermeiden; sondern um das schmerzhafte Gefühl von Spannung zu beseitigen, das mit allen Abductions-Bewegungen des rechten Auges stets verbunden ist, auch bei Verdecken des linken Auges.

Hiernach schien es mir angezeigt, nach Durchschneidung des inneren Graden den vorsichtigen Versuch einer Vorlagerung des äusseren zu machen: man darf sich allerdings nicht verhehlen, dass derselbe vielleicht nicht aufzufinden, oder dass er sehr atrophisch sein mag. Gelingt die Vornähung, so ist der äussere Grade dabei ein wenig nach unten zu verlagern, um gleichzeitig die Tieferstellung des rechten Auges nach Möglichkeit auszugleichen. (Man muss auch darauf gefasst sein, später vielleicht noch die Sehne der unteren Graden auf dem rechten Auge theilweise zu durchschneiden, und zwar die innere Hälfte, oder auf dem linken Auge nach den inneren Graden zurückzulagern.)

Am 8. April 1873 schreite ich zur Operation. In tiefer Chloroform-Betäubung wird die Sehne des inneren Graden vom rechten Auge getrennt, die Bindehautwunde durch eine nur leicht angezogene Naht verkleinert; dann

---

[1] Ich habe die Krankengeschichte, sowie ich sie, ganz von meiner Hand geschrieben, in meinen Büchern fand, unverändert wiedergegeben: nur den Styl verbessert.

der äussere Grade vorgelagert. Die Sehne der letzteren ist auf $^1/_5$ oder $^1/_6$ ihrer natürlichen Breite verschmälert, platt, asbest-artig glänzend: sie wird mit dem Schielhaken gefangen, nachdem die Bindehaut ausgiebig von der Vorderfläche des Augapfels abpräparirt worden; und nunmehr, was recht mühsam war, zwei Nähte dicht hinter einander durch die Sehne geführt — neben einander hätten sie keinen Raum gefunden, — hierauf die Anheftung der Sehne getrennt, der Muskel mittelst der beiden Fäden festgehalten. Jetzt zeigt sich, dass die untere Seite des Muskelbauches durch straffe Bindegewebs-Fasern, die förmlich ein Band bilden und nach unten ziehen, an den Augapfel geheftet ist. Diese falsche Anheftung wird getrennt und der unnmehr gelockerte Muskel mittelst der beiden Nähte nach vorn gelagert, in der üblichen Weise, so dass die eine Naht oberhalb des oberen Hornhautscheitels, die andere unterhalb des unteren durch die Augapfel-Bindehaut gestochen wird.

Der Erfolg war überraschend. Die Kopfhaltung war vollkommen normal geworden. Für mittlere Blickrichtungen bestand fast richtige Einstellung. Nur eine Spur von Tieferstand des rechten Auges um ($^1/_2$—$^1/_3$″) war gelegentlich, jedoch nicht immer, und nur bei sorgfältiger Fixationsprobe nachweisbar. Die Abduction des rechten Auges ist wesentlich erweitert und gar nicht mehr unangenehm. Die Operirte erklärt, dass sie wie neugeboren sei.

Natürlich, an den Grenzen des gemeinschaftlichen Blickfeldes besteht Schielen, an der rechten Grenze nach einwärts. an der linken nach auswärts, in leichtem Grade.

Am 6. August 1873 stehen die Augen für mittlere Blickrichtungen vollkommen ein. Ein Laie sieht nicht, dass Schielen besteht: und darauf kommt es unserer Operirten an. Beim Blick nach rechts hinüber tritt Einwärts-Schielen hervor, besonders an der Grenze des Blickfeldes; während das Auswärts-Schielen nach links hinüber fast ganz geschwunden ist.

Die Operirte kann ihren Beruf verfolgen.

Am 29. Mai 1876 wird befriedigender Erfolg festgestellt.

Am 26. August 1905, also nach mehr als 32 Jahren, stellt sie sich wieder vor, — lediglich weil sie mit dem linken Auge ein dunkles Pünktchen beobachtet. Wir sind Beide alt geworden, sie aber erklärt, dass sie stets mit der Stellung ihrer Augen zufrieden gewesen; nie Beschwerden empfunden und nie über Doppeltsehen zu klagen gehabt. Die Stellung der Augen ist sehr befriedigend, sie stehen fast ein. Die Fixationsprobe ergiebt dynamisches Auswärts-Schielen leichtesten Grades. Die Adduction des rechten Auges ist befriedigend, die Abduction etwas beschränkt.

Uebrigens fehlt den Augen nichts besonderes. Das rechte hat Sehkraft $^5/_{15}$ (mit + 1 D), das linke $^5/_{10}$ (mit + $1^1/_2$ D).

Unser Büchertisch.

Neue Bücher.

1. Von Thesaurus linguae latinae ed. auct. et cons. Acad. quinque Germanicarum liegt jetzt der erste Band (1900—1905, von A bis Amyzon) gedruckt und gebunden, d. h. benutzbar, vor, — ein wunderbares Werk, ohne Gleichen. Nehmen wir ein Wort, das unser Fach betrifft, z. B. albugo; so habe ich mir in meinem Hand-Exemplar meines Wörterbuchs der Augenheilkunde angemerkt: albugo oculi, Plin., Vulg. Im Thesaurus finden wir nicht

nur die Stellen aus Plinius, die übrigens schon in den neueren Ausgaben dieses Schriftstellers gesammelt worden, sondern auch aus Marcell., Apulej., Placit. med., den Thierärzten (Pelagon., Veget., Chiron), bei denen es eine andre Bedeutung hat, aus der Vulgata und den früheren lateinischen Uebersetzungen der Bibel.

2. P. Vegeti Renati digestorum artis mulomedicinae liber ed. E. Lommatzsch, 1903, Teubner.

Ich habe darauf hingewiesen, dass wir bei den alten Thier-Aerzten manche gute Beobachtung finden. (Vgl. Geschichte d. Augenheilk. bei den Arabern, S. 13.) Aber, wenn gleich diese neue Ausgabe des P. Veget. Renat. bei weitem die bisher gewöhnlich benutzte von Gesner (Bipont. 1787) überragt, — die Augenkrankheiten der Pferde hat Veget. einfach aus „Chiron" abgeschrieben, wie ich bereits im Centralbl. f. Augenheilk. 1902, S. 85, bei Besprechung von Claudii Hermeri mulomed. ed. E. Oder (1901) hervorgehoben habe.

*3. Graefe-Saemisch, II. Aufl., 101. Lief. Grundzüge der Lehre vom Lichtsinn, von E. Hering, Professor in Leipzig.

*4. Skiaskopy and its practical application to the study of refraction by Edward Jackson, A. M., M. D., Prof. of Ophth. in the Univ. of Colorado, 4. edition, Denver Col., 1905. Auf diese wichtige Schrift werden wir bald zurückkommen.

5. Moderne Therapie von Dr. O. Dornblüth, Leipzig 1906. So manchem Fachgenossen dürfte die Durchsicht dieses kurzen und inhaltreichen Buches von Nutzen für seine Sonderthätigkeit sein.

6. Arabian Ophthalmology. Prof. J. Hirschberg, Berlin, Germany. Adress by special invitation before the Section of the American Med. Assoc. of the Portland session, July 11—14, 1905. (The Journal of the American med. Ass., Vol. XLV, Nr. 16, Oct. 14, 1905, S. 1127—1131.)

Gesellschaftsberichte.

1) Berliner Ophthalmologische Gesellschaft.

Sitzung vom 19. October 1905.

Vors.: v. Michel. Schriftf.: Wertheim.

1. Herr v. Michel: Nachruf für Carl Schweigger.

2. Herr Hamburger: Krankenvorstellung, (Sichtbare, ausgezogene Ciliar-Fortsätze bei geschrumpfter Linse).

3. Herr Perlmann (a. G.): Das Refraktiometer. (Bereits in der Berl. Klin. Wochenschrift abgedruckt.)

4. Herr Seeligsohn: Demonstration eines Falles von Primär-Affekt des Augenlides.

Der 25jährige Arbeiter W. P., welcher bis dahin stets gesund gewesen war, bemerkte Mitte August eine Rötung und Schwellung des linken unteren Augenlides. Die Schwellung nahm in den nächsten Wochen erheblich zu, das Auge begann zu thränen und zu eitern. Einige Wochen später stellten sich an der Eichel seines Penis und am Scrotum Ausschlag ein; dieser verbreitete sich bald auch über den ganzen Körper und veranlasste den Patienten, als auch das Gesicht ergriffen wurde, sich am 4. Oct. in die Station für

Haut- und Geschlechts-Krankheiten im städtischen Obdach (Dir. Arzt: San. Rat Dr. Wechselmann) aufnehmen zu lassen.

Hier zeigte der Patient, ein mittelgrosser, kräftiger junger Mann, auf der Haut des Kopfes, des Rumpfes und der Extremitäten ein gross-papulöses Syphilid, Papeln auf dem Penis und dem Scrotum. Im rechten unteren Hypogastrium eine sehr grosse, strahlige von der Spina ant. sup. ausgehende Narbe (Brandwunde) in der Haut der Schenkelbeuge, die faltig verzerrt ist. Die Haut dieser Falten stark gerötet, erodirt und zum Teil mit nässenden Papeln bedeckt.

Das linke untere Augenlid ist stark gerötet, geschwollen und derb infiltrirt, so dass es die Grösse einer kleinen Pflaume hat und in Folge seiner Schwere etwa 4 mm vom Bulbus entfernt herabhängt. Die äussere Oberfläche ist erodirt, zum Teil mit gelblichen, fest anhaftenden Krusten versehen, zum Teil sind ganz dünne Epithel-Inseln auf dem röthlichen Grunde sichtbar. Die Conjuctiva palp. ist stark geschwollen und besonders im äusseren Drittel wulstförmig hervorgewölbt. Die Wimpern fehlen auf dem erkrankten Lide. Aus der Lidspalte kommt schleimig eitriges Secret. Die ganze Infiltration ist elastisch, mässig hart anzufühlen.

Der Augen-Hintergrund ist normal. Die linke Parotideal-Drüse ist kleinwallnussgross geschwollen, ebenso die Submaxillar-Drüsen links stärker als rechts.

Es handelt sich demnach um eine Sclerose des linken unteren Augenlides, welche den Primär-Affect in diesem Falle bildet.

Während im Jahre 1876 von Michel den Primär-Affect an den Lidern im Allgemeinen für sehr selten erklärt, da wenig Gelegenheit zu einer Uebertragung hier gegeben sei, berichtet Alexander 1889 schon über 65 Fälle. In den letzten Jahrzehnten mehrten sich die Beobachtungen so, dass Groenouw bereits ein wohlcharacterisirtes Krankheitsbild auf Grund von 209 Fällen in der zweiten Auflage des Gräfe-Sämisch'schen Handbuches zu geben im Stande ist.

Bezüglich der Aetiologie pflegen die Lidschanker durch Küssen auf das Auge zu entstehen, ferner durch Traumen, z. B durch Kratzen mit dem Fingernagel eines syphilitischen Kindes, durch Biss seitens eines Luetikers, Waschen mit demselben Handtuch u. s. w. In diesem Falle konnte die Ursache nicht nachgewiesen werden.

In einzelnen Fällen, wie in dem von Helbronn im Jahre 1898, trat späterhin eine Erkrankung des Augen-Innern ein (Iridocyclitis, Neuritis optica u. s. w.). Hier war bisher das Auge normal.

5. Herr Greeff: Trematoden im Auge.

6. Herr v. Michel berichtet über den klinischen Verlauf und den pathologisch-anatomischen Befund in einem innerhalb 6 Tage tötlich verlaufenen Tetanus-Fall. Es hatte eine Verletzung der linken Augen-Gegend durch einen $1^1/_2$ cm dicken Bambus-Stock bei einem 16jährigen Burschen stattgefunden. Es fand sich links ein hochgradiger Exophthalmus, Sugillation der Haut des oberen und unteren Lides und unterhalb des unteren Hornhaut-Randes eine 2 cm lange, die Skleral-Bindehaut durchtrennende Wunde. Pupille weit, reaktionslos, Sehnerven-Papille sehr blass, Gefässe der Netzhaut fadendünn; auf der Papille eine Blutung und die Fovea centralis als rother Punkt sichtbar; Erblindung, ausserdem Erbrechen und Puls 52. Innerhalb 6 Tage Exitus letalis. Unter heftigen Kopfschmerzen Zunahme der Exophthalmus, Nacken-Steifigkeit, Kieferklemme. Die Diagnose schwankt zwischen Tetanus

und Meningitis. Bei der Exenteratio orbitae fand ich ein störendes Stück Holz an der Spitze der Augenhöhlen-Pyramide in der nächsten Nähe des Foramen opticum; bezw. scheint es in der Fissura orbitalis super. eingeklemmt gewesen zu sein. Das Orbital-Dach wurde teilweise entfernt und dabei die Dura normal befunden. Tags darnach deutlicher Tetanus, Lumbalpunktion und Einspritzung von Behring'schem Serum in den Dural-Sack. Plötzlicher Tod. Die Section ergab hinsichtlich des Gehirns nur eine starke Hyperämie der Meningen. Der exentirte Orbital-Inhalt zeigte pathologisch-anatomisch 1. eine Blutung in dem Tenon'schen Raum und das Orbital-Zellgewebe; 2. ein eitriges Exsudat in den Subarachnoideal-Räumen des Sehnerven mit Beteiligung der Pia-Fortsätze (eitrige Leptomeningitis) und 3. als Ursache des ophth. Bildes eines Verschlusses des Stammes der Arteria centralis eine Ablösung der Intima mit Zusammenfaltung, demnach die Folgen eines Querrisses oder Querschnittes eines Stammes der Arteria centralis. Die näheren Verhältnisse in Bezug auf den pathologisch-anatomischen Befund des exentecirten Orbital-Inhaltes sollen an einem andren Orte beschrieben werden. Die entsprechenden Präparate wurden durch Wandprojection demonstrirt.

7. Herr v. Michel: Demonstration von Präparaten von einem wegen Glaucoma absolutum entfernten Auge.

---

2) Ophthalmological society of the United Kingdom.

Sitzung vom 4. Mai 1905.

Buchanan berichtet über 2 Fälle von Geburtsverletzungen der Hornhaut, die sich als strichförmige Trübungen darstellten.

Buchanan spricht über den Conus myopicus und zeigt, dass in manchen Fällen nicht nur eine Dehnung der Ader-Haut, sondern eine Neubildung von fibro-cellulärem Gewebe bestehe.

Sinclair berichtet über Bjerrum's Methode der Gesichtsfeld-Prüfung, die besonders mit Rücksicht auf die Diagnose des Glaucoms wertvoll wäre.

Arthur Ballantine beschreibt den mikroskopischen Befund eines 7 oder 8 Monate alten Foetus mit fast vollkommen erhaltener Pupillar-Membran.

Taylor berichtet über einen Fall von pulsirendem Exophthalmus bei einem 55jährigen Patienten (traumat. Ursprungs). Vollkommene und dauernde Heilung durch Carotis-Unterbindung.

Sitzung vom 7. Juli 1905.

Cruise berichtet über eine 24jähr. Patientin mit „microphtbalmic cyst" der Orbita. Die Differential-Diagnose war nicht leicht gegenüber Meningocele. Pathol.-anat. war von Interesse die freie Communication zwischen Augapfel und Cyste.

Snell bericht über einen Fall von sympathischer Ophthalmie, wo sowohl das sympathisirende wie auch das sympathisirte Auge normale Sehkraft wiedererlangten. Im Anschluss daran teilt er frühere, zum Teil schon veröffentlichte (Transactions 1882) Erfahrungen mit.

Snell berichtet über das Vorkommen von Gliom bei mehr als einem Mitglied derselben Familie. Der Fall betrifft einen $2^1/_2$jährigen Knaben,

dessen Schwesterchen an doppelseitigem Gliom operirt und zu Grunde gegangen war, mit gleichfalls doppelseitigem Gliom. Enucleation beider Bulbi.

Mayou spricht über Tuberculose der Iris mit Spontanruptur der Linsen-Kapsel im Anschluss an einen interessanten Fall, der einen 3jährigen, kurz vorher an tuberculöser Dactylitis leidenden Knaben betrifft. Als besonders interessante Punkte bezeichnet Vortr. die Art und Weise, wie die tuberculösen Massen die Hornhaut infiltrirten, die Spontanruptur der Linsen-Kapsel, die Natur der Exsudation in der Netzhaut und die allgemeine Neigung zur Vernarbung.

---

3) The British med. Association. Section of Ophthalmology.

Bemerkungen über einen Fall von Emmetropie, bei dem störende lokale und Allgemein-Symptome durch den Gebrauch eines Glases (− 1 D sph. ⊃ − 1,0 cyl.) beseitigt wurden von Ad. Bronner.

Nach dem Hinweis auf die wunderbaren Erfolge, die von mancher Seite, besonders amerikanischen Augen-Aerzten, bei allen möglichen Störungen von Seiten des Nerven-Systems (Chorea) durch die Verordnung von Gläsern erzielt wurden, berichtet Vortr. über einen Fall, wo derselbe Effekt durch ein ganz verkehrtes Glas erreicht wurde. Hier muss also ein psychischer Faktor mitgewirkt haben. Vortr. räth zur Vorsicht bei der Beurtheilung entsprechender Fälle.

Discussion über intra-oculare Tuberculose.

1. Walter H. Jessop leugnet nach seinen Erfahrungen das Vorkommen einer primären intra-ocularen Tuberculose.

Bei Miliar-Tuberculose werden in 50 % der Fälle Tuberkel der Aderhaut durch die Section festgestellt, in 30—35 % schon durch den Augen-Spiegel intra vitam.

Ueber die Wirkung des Tuberkulin in diagnostischer wie therapeutischer Beziehung hat er nur geringe Erfahrungen. Enucleation des erkrankten Bulbus sei nur in Ausnahme-Fällen angezeigt. Bei miliarer Tuberculose hat er niemals Glaskörper-Trübungen gesehen.

Bei der Untersuchung von 119 Fällen chronischer Lungen-Tuberculose haben sich in 11 Fällen, d. i. 9 %, Aderhaut-Veränderungen gefunden.

2. Hess teilt seine Erfahrungen über Tuberkulin, besonders mit Rücksicht auf seinen diagnostischen Wert, mit. (Vgl. die Veröffentlichung von Dr. Brückner.)

3. Stern spricht dem Tuberkulin ausschliesslich diagnostischen Wert zu.

4. Thompson berichtet über einen Fall, wo 3 Wochen nach der wegen heftiger Schmerzen vorgenommenen Enucleation der Tod an tuberculöser Meningitis eintrat.

5. Shaw berichtet über einen ähnlichen Fall mit schliesslichem Ausgang in Heilung.

6. Beaumont macht eine Mitteilung, wo möglicher Weise eine phlyktaenuläres Geschwür die Eingangspforte für den Tuberculose-Bacillus gebildet hat.

7. Horsley und 8. Harman sprechen über das ophthalmoskopische Aussehen der bei chronischer Chorioidal-Tuberculose vorkommenden Ader-

haut-Veränderungen und die Möglichkeit ihrer Unterscheidung gegenüber andren Affectionen.

Discussion über Capsel-Complicationen nach der Star-Extraktion.

1. Treacher Collins klassificirt die Complicationen in zwei Hauptgruppen:

a) solche, die durch Adhaesion der Kapsel an die Extractions-Wunde,

b) solche, die durch die mit diesen in Zusammenhang stehenden Trübungen bedingt sind.

An der Discussion beteiligten sich Bronner, Thompson, Stern, Berry.

Ueber die Flüssigkeitsfiltration des unter dem Einfluss von Eserin und Atropin stehenden Auges von Henderson.

„Wenn der Blutdruck (die Experimente wurden an Katzen angestellt) und damit der intraoculare Druck konstant blieb, blieb der Druck in beiden Augen — sowohl dem eserinisirten wie dem atropinisirten — derselbe, aber bei künstlich gesteigertem Druck war die Filtrations-Menge stets grösser, als in dem Auge mit der verengerten Pupille."

Ueber falsches Heufieber von Harman.

Vortr. hat Fälle von „Heufieber", die lange Zeit als solche galten und behandelt wurden, durch Correction der vorhandenen Refractions-Anomalie (Astigmatismus) dauernd geheilt. Es habe sich also nur um Reflex-Erscheinungen von Seiten des Trigeminus gehandelt.

Elektrische Behandlung des Trachoms von Harman.

Vortr. hat keine günstigen Erfolge gesehen, auch nicht mit Röntgen- oder Radium-Strahlen.

Congenitaler Mangel des M. dilatator pupillae von Grossmann.

Betrifft ein $5^1/_2$jähriges Mädchen, bei dem beiderseits die Pupille im oberen inneren Iris-Gebiete, excentrisch gelagert und auf einen ovalen, schmalen, von oben aussen nach innen unten gerichteten Spalt reducirt ist. Die Linse scheint links ganz zu fehlen, rechts in rudimentärer Form noch erhalten zu sein. Im Uebrigen scheinen die Augen bis auf einen Nystagmus ganz normal zu sein. Aus dem Verhalten der Pupillen gegenüber Atropin u. s. w. glaubt Vortr. auf ein Fehlen des Dilatators schliessen zu können.

Keratoconus und Heissluft-Cauterisation von Grossmann.

Empfehlung des Holländer'schen Heissluft-Apparates, der in entsprechender Weise für die Application an der Hornhaut modificirt ist. Die auch ausserhalb der Kegel-Spitze auftretenden Trübungen, die durch Austrocknung des Epithels bedingt sind, pflegen schnell vorüberzugehen.

Ein Fall von anscheinend toxischer Amblyopie nach Influenza von Shaw.

Ueber den Einfluss adenoider Vegetationen und andrer Anomalien des Nasen-Rachenraums auf einige Augen-Affectionen von Stern.

Vortr. empfiehlt bei allen Fällen phlyktaenulärer, scrophulöser und eczematöser Augen-Entzündung eine Untersuchung des Nasen-Rachenraums vornehmen zu lassen, da hier oft die Ursache der Augen-Affection gelegen sei.

Entwicklung der Blepharoplastik von H. Benson.

Vortrag ausschliesslich referirenden Inhalts.

Referate, Uebersetzungen, Auszüge.

1) **Metallic foreign bodies within the eye and their removal, being a clinical account of 26 operations of this character,** by G. E. de Schweinitz, A. M., M. D., Philadelphia.

Verf. berichtet über 26 von ihm ausgeführte Magnet-Operationen. Der Splitter sass 1 Mal in der Vorderkammer, 1 Mal in der Linse, 6 Mal im Ciliarkörper, 9 Mal in der Aequatorialgegend und 9 Mal im hinteren Abschnitt des Auges. Das Endresultat war: 8 Mal Enucleation, 2 Mal Phthisis bulbi, 5 Mal Erhaltung des Lichtscheines, 1 Mal S = Fingerzählen und 10 Mal S = $^6/_{60}$ — $^6/_6$. In diesen 10 erfolgreichen Fällen sass der Splitter 1 Mal in der Vorderkammer, 1 Mal in der Linse, 3 Mal im Ciliarkörper, 1 Mal in der Aequatorialgegend und 4 Mal im hinteren Abschnitt. Ein Fall, der ursprünglich eine Sehschärfe von $^6/_{15}$ hatte, wurde später noch von Netzhaut-Ablösung betroffen; in den Fällen, in denen Finger gezählt wurden oder der Lichtschein gut war, hätte durch Nachoperation die Sehschärfe noch gebessert werden können. Von den beiden Fällen mit Phthisis bulbi war der eine schon mit inficirter Wunde und Iritis gekommen; nur die schnelle Extraction des Splitters und Einführen von Jodoformstäbchen in die Vorderkammer hatte die Sepsis abgeschnitten; in dem andern war es nach der Extraction zu einer intraocularen Blutung gekommen. Die Enucleation bzw. die Evisceration geschah entweder sofort im Anschluss an die Magnet-Operation oder später, um einen gereizten Stumpf zu entfernen oder sympathische Ophthalmie zu vermeiden.

Die Zeitdauer, die verstrichen war zwischen Verletzung und Operation, war 3 Mal 2—12 Stunden, 7 Mal 24 Stunden, 3 Mal 3—12 Tage, 1 Mal 3 Wochen, 1 Mal 5 Wochen, 2 Mal 2 Monate, 2 Mal 6 Monate und 1 Mal 18 Jahre; in diesem letzten Falle musste man die Enucleation unmittelbar der Extraction des Splitters nachfolgen lassen. Sichtbar war der Fremdkörper 1 Mal in der Vorderkammer, 1 Mal im Kammerwinkel bei teilweise bestehender Einbettung im Ciliarkörper und 1 Mal ophthalmoskopisch im Augengrunde.

15 Mal geschah die Lokalisation durch Röntgenstrahlen.

In 13 Fällen wurde die Spitze des Hirschbergschen Handmagneten in den Glaskörper eingesenkt; von diesen sind 7 als Erfolge zu registriren. In 6 der 26 Fälle wurde an der Stelle des Fremdkörper-Sitzes ein Scleralschnitt gemacht und diesem die Spitze des Sweet'schen Magneten genähert; alle 6 Fälle wurden zur Heilung geführt. In 7 Fällen wurde mit dem Riesenmagneten der Splitter in die Vorderkammer gezogen mit dem Resultat von 5 Erfolgen und 2 Verlusten. Die Methode, auf dem vorher genau lokalisirten Splitter einzuschneiden und die Spitze des Magneten an die Wunde zu bringen, ohne sie einzuführen, empfiehlt Verf. auf's Wärmste; er hält sie in vielen Fällen für ebenso schonend, ja schonender, als die, bei welcher auf langem Wege der Splitter um die Linse herum in die Vorderkammer gezogen wird. Jedoch giebt er zu, dass die Zahl seiner Fälle zu klein ist, um eine Regel aufstellen zu können. Von Fall zu Fall muss entschieden werden.

Der Wert der genauen Lokalisation durch Röntgenstrahlen wird gebührend gewürdigt. Die Radiographie war fast in sämmtlichen Fällen positiv. Es sind stets drei Aufnahmen gemacht, von oben, von vorn und von der Seite; durch sie wird der Sitz des Splitters auf's Genaueste bestimmt.

Leider sind die Photographien nicht mit zum Abdruck gekommen, son-

dern nur schematische Skizzen des Augapfels und des Splitters; wenn diesen an Klarheit erstere auch nur einigermaassen entsprechen, so wollen wir dem Verf. seine grossen Leistungen in der Radiographie des Auges gern zugestehen. Allerdings waren in den Fällen des Verf. die Splitter nicht sehr fein. Der kleinste, über dessen Gewicht berichtet ist, wiegt 5 mg, die meisten sind schwerer als 20 mg. Merkwürdiger Weise findet sich in keinem Falle eine Notiz über das Sideroskop und seine Anwendung.

Verf. resumiert in folgender Weise seine Resultate: Heilung mit guter Sehschärfe 38,4 %, Verlust 30,8 %; Heilung in Fällen, in denen durch nachträgliche Operation noch bessere Sehschärfe sich hätte erzielen lassen 23 %; Phthisis bulbi 7,7 %. Fehr.

---

2) **Beitrag zur Lehre von den Augenkrankheiten bei Schädelmissbildungen, zumal bei Oxycephalen,** von Patry. (Paris, G. Jaques. 1905).

Offenbar haben die französischen Fachgenossen die Frage vom Zusammenhang zwischen Augenleiden und Schädelmissbildungen bisher weniger beachtet als die deutschen[1]; wenigstens überwiegen in dem der vorliegenden Arbeit beigefügten Literaturverzeichniss bei weitem deutsche Veröffentlichungen. Hauptsymptome sind Schädelmissbildung und Opticusaffectionen (meist doppelseitige, gutartige Stauungspapille bezw. Neuritis optica 7 Mal beobachtet und neuritische Atrophie, die bisher in 43 Fällen beobachtet wurde, wozu 10 eigene Beobachtungen des Verf. kommen; auch sie verläuft relativ günstig). Dazu kommen Exophthalmus (36 Mal unter 64 Fällen), die aber nicht auf myopischem Bau des Bulbus beruht, sondern auf anatomischen Veränderungen der Orbita. 34 Kranke zeigten Strabismus divergens (ex amblyopia); auch Störungen der Motilität, Anomalien in der Weite der Lidspalte, Nystagmus werden beobachtet. Die Schädelmissbildung, die in derlei Fällen existirt, ist die des „Thurmschädels"; sie ist durch vorzeitige, vollkommene oder theilweise Synostose der Sutura coronaria und häufig auch der Sagittalnaht gekennzeichnet. An functionellen Störungen kommen Kopfschmerzen und Krämpfe vor. Die Intelligenz ist meist normal, oft sogar hervorragend. Die Schädeldiformität tritt gewöhnlich im ersten Lebensjahre auf; die Neuritis optica beginnt gleichfalls in früher Jugend, oft erkrankt das eine Auge mehrere Jahre vor dem andern. Für die Entstehung des Symptomenkomplexes scheinen Hirnhautaffectionen wichtig zu sein. Der Thurmschädel ist zuweilen auch von Netzhautveränderungen (Pigmententartung), Linsentrübungen, Motilitäts-Störungen (s. o.) und Neuritis optica tarda begleitet; selten kommt er ohne andre Anomalien vor.

Im zweiten Theile seiner Arbeit behandelt Verf. die pathologische Anatomie; er hat eingehende Schädelmessungen angestellt, doch muss deren Ergebnis in der Originalarbeit nachgesehen werden, weil es für ein kurzes Referat ungeeignet ist.

Für die Pathogenese zieht Verf. die Theorien von Virchow-Hirschberg (Meningitis, die zu vorzeitiger Synostose der Schädelknochen und zu Neuritis optica bezw. neuritischer Atrophie führt,) und die von Friedenwald heran (vorübergehende intracranielle Drucksteigerung infolge vorzeitiger Verwachsung der Schädelknochen). Ob nun die Schädeldifformität auf der Synostose beruht oder ob beide Erscheinungen neben einander hergehen und

[1] Vgl. Centralbl. f. Augenheilk., 1883, Januarheft, 1885 S. 25 u. a. a. O.

auf congestiven Zuständen beruhen, in beiden Fällen kann man als letzte Ursache eine Infection der Dura mater annehmen.

Den Beschluss der Arbeit macht eine Zusammenstellung der bisher veröffentlichten 58 Fälle, denen sich 17 eigene Beobachtungen anschliessen.

Kurt Steindorff.

---

3) **Anatomie und Physiologie der optischen Bahnen und Centren.** Ein Handbuch für Nerven- und Augenärzte, von Dr. H. Wilbrand und Dr. A. Saenger, Dritter Band, I. Abth. der „Neurologie des Auges". (Wiesbaden 1904 bei J. F. Bergmann.)

Von dem gross angelegten Werk der bekannten Hamburger Autoren ist ein weiterer Band erschienen, der den bisherigen an Form und Inhalt in keiner Weise nachsteht. Die Darstellung ist von meisterhafter Klarheit, was bei den Schwierigkeiten, die in der Natur des behandelten Gegenstandes liegen, doppelt anerkennenswerth ist, und das Buch namentlich für den Kliniker so brauchbar macht. Der umfangreiche Stoff ist erschöpfend bearbeitet und bei den vielen noch zur Discussion stehenden Fragen kommen alle Anschauungen zu ihrem Recht. Im Gegensatz zu der sonst in anatomischen und physiologischen Handbüchern gebräuchlichen Darstellungsweise nehmen die Verff. beständig Bezug auf klinische Beobachtungen und suchen auch nicht selten noch strittige Punkte mit Hülfe geeigneter Krankengeschichten zu klären. Beispielsweise sind die Verff. auf diesem Wege zu teilweise neuen Anschauungen über die Function der primären Opticuscentren gekommen. Sie bringen das Corpus geniculatum externum zu den Adaptationsverhältnissen der Netzhaut, die vorderen Vierhügel zur Regulirung der Pupillenbewegungen in nahe Beziehungen. Das Pulvinar endlich wird als der Ort angesehen, von dem aus die Bewegung anästhetischer Körpertheile durch Vermittlung des Gesichtsinnes ermöglicht wird, dessen Function es also zu verdanken ist, dass das Romberg'sche Phänomen bei offenen Augen ausbleibt.

In dem der Physiologie der Farbenwahrnehmung gewidmeten Kapitel stehen die Verff. auf dem Boden der Heringschen Theorie, können dagegen die v. Kries'sche Theorie der Stäbchen- und Zapfenfunctionen nicht ohne weiteres anerkennen, da bei totaler Farbenblindheit ein centrales Skotom erwiesenermaassen nicht immer vorhanden ist.

In dem Streit der Empiristen und Nativisten über das Zustandekommen der richtigen Projection der Netzhautbilder in dem Raum scheinen klinische Erfahrungen den Nativisten Recht zu geben.

Ueber den feineren Bau des Chiasmas haben die Verff. eingehende anatomische Studien an 15 Fällen von einseitiger Sehnervenatrophie angestellt, die nicht nur die Partialkreuzung bestätigt, sondern auch manche den Faserverlauf betreffende neue Einzelheiten ergeben haben. — Ref. muss sich auf wenige Beispiele beschränken; bei eigener Lectüre des Buches wird man am besten eine Vorstellung von dem bekommen, was die Verff. in langjähriger Arbeit auf diesem Gebiet geleistet haben.

Bruns (Steglitz).

Journal-Uebersicht.

I. A. v. Graefe's Archiv f. Ophthalmologie. LX. 3.

1) **Das Melanosarkom des Uvealtractus in seinen verschiedenen Erscheinungsformen.** Eine pathologisch-anatomische Studie, von Dr. Franz Schieck, Privatdocent und Oberarzt der Königl. Universitäts-Augenklinik zu Göttingen.

Die bisher als verschiedene Geschwulstarten angesehenen Sarkome der Uvea entsprechen alle einer Geschwulstform, dem Melanosarkom in seinen verschiedenen Stadien. Das erste Stadium ist das unpigmentirte Rundzellensarkom. Dazu gehören auch die als Angiosarkom, Peritheliom, Endotheliom und selbst als Glioma retinae der Erwachsenen bezeichnete Geschwülste. Das zweite Stadium ist das unpigmentirte Spindelzellen-Sarkom, dem als drittes Stadium das pigmentirte Spindelzellen-Sarkom und weiter das ausgebildete Melanosarkom folgt.

Die Entstehung der Geschwülste entspricht der Entwicklungsgeschichte der Chorioidea, deren Zellen bis zum 7. Monat embryonale Bindegewebszellen darstellen. Eine Anzahl Zellen bilden sprossenartige Ausläufer und nehmen spindel- oder sternförmige Gestalt an. Erst nach dieser Umwandlung sind sie befähigt, Pigment aufzunehmen.

Entfärbt man ein Melanosarkom, so gewinnt man ein unpigmentirtes Spindelzellen-Sarkom.

Die Möglichkeit, dass aus den fixen ungefärbten Zellen der Uvea und den Zellen der Gefässwandungen weisse Sarkome entstehen, muss zugegeben werden, indessen ist noch kein derartiger Tumor einwandfrei beschrieben worden.

2) **Ein Fall von bleibenden ausgedehnten Veränderungen der beiden Maculae durch directes Sonnenlicht,** von Dr. E. Zirm in Olmütz.

Ein schwachsinniger Knabe, welcher Ende Mai Vormittags die Augen einige Zeit direct auf die Sonne gerichtet hatte, bemerkte am nächsten Tage Abnahme des Sehvermögens. Untersuchung am 1. December. Rechts Sehschärfe = Fingerzählen auf 3 m; links Sehschärfe = Fingerzählen auf $3^1/_2$ m. Jäger 22, excentrische Fixation, Peripherie des Gesichtsfelds frei, kleine absolute Skotome fast central. Augenspiegel: beiderseits befinden sich in der Gegend der Macula ovale, etwa $1^1/_2$ P. D. im horizontalen, 1 P. D. im verticalen Durchmesser grosse Herde, welche mässig pigmentirt sind und von einem mehrfach unterbrochenen, stark pigmentirten Rande begrenzt werden. Im Bereiche der Herde sieht man glänzende Stippchen und gelbliche kleine Flecke.

Das Sehvermögen hob sich auf rechts: Finger zählen 5 m; links: Finger zählen 5 m. Rechts: Jäger 11, links Jäger 12 einzelne Worte suchend. Augengrund unverändert.

3) **Die Störungen der Adaptation und des Gesichtsfeldes bei Hemeralopie,** von Dr. Paul Heinrichsdorff, Assistent der Hirschberg'schen Klinik. (Aus der Augenklinik des Herrn Geh.-Rath Prof. Hirschberg und dem physiol. Institut der Univers. Berlin, Abtheilungsvorsteher Prof. Nagel.)

Untersuchungen nach der von Piper angegebenen Methode. (Zeitschr.

für Psychologie und Physiologie der Sinnesorgane, Bd. XXXI.) Bei hell-adaptirten Versuchspersonen wurde von Zeit zu Zeit in absoluter Dunkelheit bestimmt, welche Lichtmenge das adaptirte Auge noch eben wahrnehmen konnte. Die Endwerthe der Empfindlichkeit schwanken innerhalb weiter individueller Grenzen. Bei graphischer Darstellung der Werthe zeigt die Kurve ein flaches Anfangsstück, ein steiles Mittelstück und ein flaches Endstück.

Bei der grossen Verschiedenheit der Empfindlichkeit gestattet das Maass der Empfindlichkeit an sich keinen Schluss auf Hemeralopie. Personen, welche ohne Zweifel hemeralopisch sind und in den Augen Veränderungen zeigen, welche erfahrungsgemäss Hemeralopie hervorrufen, können hohe Empfindlichkeit besitzen. Man muss annehmen, dass sie vor der Erkrankung noch viel höher war. Charakteristisch ist bei Hemeralopie die Form der Kurve. Das Anfangsstück gleicht der Norm, dann folgt aber nicht der steile, sondern ein geringer Anstieg, Festhalten dieser Höhe und dann ein nochmaliger Anstieg. Die Adaptation ist wie bei normalen Augen in 40 bis 60 Minuten beendet. In einem Falle von idiopathischer Hemeralopie fand Verf. eine starke Verlangsamung der Adaptation, die übliche Zeit wurde etwa um das Dreifache überschritten.

Bei binocularem Sehen findet normaler Weise eine Addition der Empfindlichkeitswerthe beider Augen statt. Wird nur ein Auge hemeralopisch, so sinkt die binoculare Empfindlichkeit.

Das Ringskotom ist die typische Gesichtsfeldstörung für alle auf Erkrankung des Stäbchenapparats beruhende Formen von Hemeralopie, die concentrische Einengung des Gesichtsfeldes kommt erst secundär zu Stande.

---

4) **Anatomische Untersuchungen über angeborene Cataract, zugleich ein Beitrag zur Kenntniss einer neuen Missbildung der Linse,** von Prof. Eugen v. Hippel in Heidelberg. (Aus der Univers.-Augenklinik zu Heidelberg.)

Verf. beobachtete in sechs mikrophthalmischen, mit Colobom behafteten Augen neugeborener Kaninchen, dass im unteren Theile der Linse die Fasern einen senkrecht gegen die Norm gerichteten Verlauf zeigten. Dieses Verhalten fand sich nur dann, wenn die Entwicklung des Glaskörpers ausgeblieben war und die Linsen fast die ganze Bulbushöhle ausfüllten. Vielleicht ist unter diesen Verhältnissen die am Ausweichen verhinderte Linse der Einwirkung der Mesodermleiste mehr ausgesetzt. Man kann sich vorstellen, dass die Mesodermleiste einen Reiz ausübt, welcher zur Bildung eines an der Hinterfläche der Linse aufsteigenden Epithelstreifens führt. Wachsen die Zellen des Streifens zu Fasern aus, so werden sie die normale Richtung einschlagen.

Bei stärkerem Reize kann es, wie in einem Falle festgestellt wurde, durch Proliferation der Epithelien zur Bildung eines Kapselstars kommen. Ausserdem zeigten die Linsen einen ausgesprochenen Ringwulst, wie er ähnlich von Rabl bei Reptilien und Vögeln gefunden wurde. An beiden Seiten der Leiste verläuft ein Wulst von vorn nach hinten und die Fasern der Wülste erfahren eine Drehung bis zu 90°.

Bei Mikrophthalmus mit und ohne Colobom ist meistens Cataract vorhanden. Die vorliegenden Fälle, bei denen es sich um Neugeborene handelte, zeigen, wie rasch sich eine Cataract entwickelt. Da die Linsen eine ansehnliche Grösse erreicht hatten, so kann die Ernährungsstörung nicht sehr früh

begonnen haben, und so bleiben für die Ausbildung der Cataract mit theilweiser Verflüssigung der Linse höchstens 14 Tage.

Der Ringwulst ist bisher bei Kaninchen noch nicht beschrieben worden.

5) **Membrana pupillaris persistens Corneae adhaerens,** von Prof. Eugen v. Hippel in Heidelberg. (Aus der Univers.-Augenklinik zu Heidelberg.)

Drei Tage altes ausgetragenes Kind mit doppelseitigem Mikrophthalmus, Colobom, Irideremie, Cataract und andren Bildungsfehlern. Eine vom linken Auge gewonnene Schnittserie ergab: unten Iriscolobom und gefässreiches Mesodermgewebe, von dem ein in dicker Scheide eingeschlossenes Gefäss zur Hinterfläche der Hornhaut zieht, mit derselben verwächst und dann annähernd rechtwinkelig umbiegend durch die vordere Kammer zur Pupillenmembran verläuft.

In diesem Falle wird man annehmen müssen, dass die Trennung der gemeinsamen Anlage von Hornhaut und Pupillenmembran ausblieb.

6) **Ein Versuch über Accommodation und intraocularem Druck am überlebenden Kinderauge,** von Dr. L. Heine in Breslau.

Das wegen eines epibulbären Tumors enucleirte Kinderauge wurde unmittelbar nach der Operation zwischen zwei ringförmige Electroden gelagert und in der Aequatorgegend durch einen kleinen Lappenschnitt geöffnet, so dass sich eine Glaskörperperle stellte. Refraction und Accommodation waren in vivo bestimmt worden. Bei Reizung durch den faradischen Strom trat, wie die objective Refractionsbestimmung zeigte, starke Accommodation ganz wie beim lebenden Auge ein. Die Höhe des intraocularen Drucks ist demnach ohne wesentliche Bedeutung für die Spannung der Zonula.

7) **Notiz betreffend die Querschnittsform der Netzhautstäbchen,** von Dr. L. Heine in Breslau.

Die Querschnitte der Zapfen sind in der Fovea sechseckig, in der Macula polygonal und rund, am Aequator elliptisch (Schrägschnitte?), die Querschnitte der Stäbchen in der Macula rund und am Aequator sechseckig. Die sechseckige Form kann daher schwerlich artefact sein.

8) **Ueber Pigmentirung und Wucherung der Netzhautneuroglia,** von Prof. Dr. E. Krückmann, I. Assistent an der Universitäts-Augenklinik in Leipzig.

Verf. erinnert zunächst an das Ergebniss seiner früheren Arbeiten: Alle diejenigen Fasern, Fäserchen und Protoplasmabestandtheile, welche mit der Limitans interna oder mit der Limitans perivascularis oder mit der Limitans superficialis und ihrer Fortsetzung — der Membrana reticularis — im directen organischen Zusammenhange stehen, müssen als Glia-Elemente angesprochen werden.

Freie Fasern sind im Neurogliagewebe nicht mit Sicherheit nachzuweisen; wo das Protoplasma zu fehlen scheint, hat es wahrscheinlich nur eine starke Reduction erfahren.

Die Pigmentirung der Neuroglia schwankt zwischen isolirten Körnern und grösseren geballten Massen. Freies Pigment giebt es in den ectodermalen Netzhautbestandtheilen nicht, stets ist das Pigment an den Gefässapparat oder an das Protoplasma der Gliazellen gebunden.

Bei chronischen Erkrankungen ist das Eindringen der Epithelzellen in

die Retina erschwert, weil die äusseren Körner lange Zeit widerstandsfähig bleiben und nach ihrem etwaigen Schwunde die entstehende Lücke durch Gliagewebe ausgefüllt wird. Die Pigmentirung erfolgt durch Vermittlung des gewucherten Gliaprotoplasma, welches mit den Pigmentepithelien in Verbindung steht und ebenso wie es phagocytisch wirkt, auch Pigment aufzu, nehmen und weiter zu befördern vermag. In einem Falle von sog. Retinitis pigmentosa fand sich an Stelle eines innerhalb der gliös substituirten Netzhaut liegenden knolligen Masse nach der Depigmentirung eine 5- und eine 6kernige Zelle, welche durch Fortsätze untereinander und mit dem benachbarten Gliagewebe in Verbindung standen.

Ref. betont, dass er nur einige wesentliche Punkte aus den Schlussbemerkungen des Verf.'s herausgegriffen habe. Die zahlreichen Einzelheiten der umfangreichen mit 38 Abbildungen ausgestatteten Arbeit lassen sich nicht kurz zusammenfassen.

---

9) **Weitere Untersuchungen über das Coloboma sclero-chorioideae,** von Dr. F. Mannhardt, Oberarzt der Augenabtheilung des Allgemeinen Krankenhauses Hamburg-Eppendorf.

Verf. fand bei den bisher von ihm untersuchten und beschriebenen Colobom-Augen das innere Blatt der primären Augenblase stets geschlossen. Im Bereiche des Coloboms fehlten Chorioidea und innere Lagen der Sklera während die Netzhaut in continuirlicher Lage das Colobom überzog und den äusseren Sklerallagen anlag. Neuere Untersuchungen, Mikrophthalmus mit Cyste, bestätigten die Befunde v. Hippel's. Die primäre Augenblase war nicht geschlossen, im Bereiche das Coloboms lag Mesodermgewebe und die Retina zeigte perverse Lagerung.

v. Hippel hat schon darauf hingewiesen, dass unter Umständen beide Blätter der Augenblase des Colobom continuirlich überziehen können, glaubt aber, dass es sehr selten vorkommt. Dagegen ist Verf. der Ansicht, dass dies Verhalten der Retina nicht die Ausnahme, sondern die Regel darstellt.

Näheres, besonders die anatomischen Einzelheiten, siehe Original.

---

10) **Kasuistische Beiträge zur sympathischen Ophthalmie nebst einigen pathologisch-anatomischen Untersuchungen,** von Dr. med. Albin Pihl, Marinestabsarzt in Gotenburg (Schweden).

Die Krankengeschichten der 9 Fälle bestätigen die bekannte Thatsache, dass operative Eingriffe bei der sympathischen Ophthalmie nicht günstig wirken.

Nach dem anatomischen Befunde und der Eisenreaction war in einem Falle wahrscheinlich ein kleiner Eisensplitter durch Sklera und Iriswurzel in die Linse gedrungen, zur Zeit der Untersuchung aber bereits resorbirt.

Verf. enucleirt nach Ausbruch der sympathischen Ophthalmie das ersterkrankte Auge auch dann, wenn es noch etwas Sehvermögen besitzt, und hält die Unterlassung der Enucleation für nicht vereinbar mit der bakteriellen Theorie der sympathischen Ophthalmie.

---

11) **Zur Frage der elastischen Fasern in der Sklera hochgradig myopischer Augen,** von Dr. med. A. Birch-Hirschfeld, Privatdocent und Assistent der Universitäts-Augenheilanstalt zu Leipzig.

Verf- kann die Lange'schen Befunde nicht bestätigen. Präparate, welche in „Müller" fixirt und in Celloidin geschnitten sind, zeigen das elastische

Fasernetz nur bei vorsichtiger Färbung. Dadurch kann leicht eine Täuschung unterlaufen. Die besten Bilder geben feine Paraffinschnitte nach Fixirung in Zenker'scher Lösung.

Auch in der Sklera von Embryonen im 5. Monat fanden sich elastische Fasern und zwar durchaus nicht spärlich.

---

12) **Die structurlosen Augenmembranen im Ultramikroskop**, von Prof. Dr. Max Peschel, Augenarzt in Frankfurt a. M.

Die M. Bowman und M. Descemeti zeigen faserige Structur, letztere mehr als erstere. Vordere und hintere Linsenkapsel sind bei Erwachsenen (und auch beim Pferde) structurlos, während bei Neugeborenen ein feines Maschennetz sichtbar ist. In der Zonula erkennt man bei Erwachsenen, Neugeborenen und Pferden ein feines Netz von meistens länglichen Maschen.

Scheer.

II. Ophthalmic Review. 1905. Mai.

Ueber Keratitis disciformis mit Bericht eines Falles, von Posey in Philadelphia.

Der Fall betrifft einen 40jährigen Herrn. Es werden nach einander beide Augen betroffen, ganz in der Art, wie es Fuchs in seinem Lehrbuche abgebildet hat.

Juni.

Frühzeitige Netzhaut-Ablösung in Fällen von Sarcom der Aderhaut, von Parsons.

Verf. hat durch seine anatomischen Untersuchungen an über 50 Fällen von beginnendem Aderhautsarcom festgestellt, dass sich sehr häufig Netzhautablösungen, ganz unabhängig von dem Sitz des Tumors und ohne Zusammenhang mit dieser localen Abhebung der Retina, finden, die ihren Sitz meist in der unteren Netzhautperipherie haben. Verf. sieht als Ursache dieser subretinalen Exsudation einen durch den als Fremdkörper wirkenden Tumor hervorgerufenen Reizzustand an. Die klinische Würdigung dieser Befunde ergiebt sich von selbst.

Juli.

1) **Ein Fall von Akromegalie**, von Kerry.

Betrifft einen 50jährigen Herrn, bei dem Verf. Atrophie der Sehnerven und bitemporale Hemianopsie feststellte. Es bot auch im Uebrigen charakteristische Zeichen der Akromegalie, am wenigsten von Seiten des Knochensystems.

---

2) **Ein brauchbares Instrument zur schnellen Retinoskopie**, von Thomson.

Besonders für Massen-Untersuchungen geeignet. (Abbildung.)

August.

Orbital-Sarcom. Krönlein's Operation, von Lukis.

Der walnussgrosse Tumor konnte nach Erheben des Oberlids deutlich zwischen dem nach vorn und unten verdrängten Bulbus und Orbitaldach gefühlt werden. Der Tumor wurde nach der Krönlein'schen Methode ent-

fernt. Dabei wurde der Canthus externus geschont (und so eine Communication der Wunde mit dem Conjunctivalsack vermieden), und ebenso auch die Augenmuskeln. Bei der mikroskopischen Untersuchung ergab sich: Spindelzellensarcom. Loeser.

III. British med. Journal. 1905. Juli.

Indirecte Opticus-Verletzungen, von Jameson Evans (Birm).

Mittheilung von 5 Fällen, wo im Anschluss an mehr oder weniger starke Traumen (Stoss, Fall u. s. w.) des äusseren Processus angularis des Stirnbeins Sehstörungen auftraten, denen bei anfangs normalem Augenhintergrund nach einigen Wochen Sehnerven-Atrophie folgte. Im weiteren Verlauf trat eine erhebliche, meist vollkommene Wiederherstellung der centralen Sehschärfe auf und nur Gesichtsfeld-Beschränkungen blieben zurück. Es kann sich in diesen Fällen entweder um Fracturen durch das Foramen opticum, Zerreissung des Nerven durch einen abgesprengten Knochensplitter, Blutungen in den Sehnerven oder seine Scheide, oder eine umschriebene Contusion des Sehnerven handeln. Verf. nimmt das letztere an und meint, dass die partielle Schädigung des Sehnerven durch Contrecoup zu Stande käme. Loeser.

Vermischtes.

1) Rudolf Albert Kölliker, geb. zu Zürich am 6. Juli 1817, gest. zu Würzburg am 2. November 1905. Jeder von uns, auch wer nicht das Glück hatte, Kölliker's Schüler zu sein, hat von ihm gelernt. Sein Handbuch der Gewebelehre, seine Entwicklungsgeschichte fehlen in keiner ärztlichen Bücher-Sammlung. Er hat zum Ausbau der Zellenlehre ganz wesentlich mit beigetragen.

2) Zu Centralbl. f. Augenheilk. 1905, S. 306, Nr. 6, ist hinzuzufügen, dass im Centralbl. f. Augenheilk. 1885, S. 27, bereits die im Verlauf des echten Keratoconus öfters eintretende, akute Trübung der Spitze auf Zerreissung der Descemetis oder ihres Epithels zurückgeführt worden ist.

3) Auf meine Bemerkung, Centralbl. f. Augenheilk. 1905, S. 148, Nr. 8, erwidert der Referent in Ophthalmoscope, November-Heft 1905, S. 588, dass er es so nicht gemeint; aber dann hätte er nicht so schreiben sollen. In der Literatur gilt eben das alte Wort: *Ὁ γέγραφα, γέγραφα.*

Bibliographie.

1) Behandlung der Keratitis purulenta mit Kollargol, von de Lapersonne. (La semaine méd. 1905. Mai.) Die Behandlung verdient der mit Arg. nitr. vorgezogen zu werden. Das Kollargol bildet keinen Niederschlag in dem Defekt der Hornhaut und begünstigt die Entstehung sehr feiner Narben. Das gilt für Hornhaut-Abscesse, für das Ulcus corn. serpens, Hypopyonkeratitis, inficirte Cornea-Scleralwunden und die Hornhaut-Affectionen bei gonorrhoischer und diphtheritischer Bindehaut-Entzündung. Das Mittel verursacht keinen Schmerz und beseitigt Photophobie und Schmerzen sofort. Man gebraucht das Mittel bis zur Beendigung der Vernarbung. Der 2—3maligen Einträuflung von Kollargol $^1/_{20}$ geht Reinigung bezw. Galvanocaustik des Geschwürs voraus, ev. Spaltung und Sondirung des Thränensacks und Einspritzung von Kollargol $^1/_{50}$ in die Thränenwege, nöthigenfalls Exstirpatio

sacci lacrimalis. Bei grossen, fortschreitenden Geschwüren wird, neben Atropin und Cocain, Kollargol (alle 2—3 Stunden) eingeträufelt, ev. gebrannt oder nach Saemisch operirt.

2) Zur Casuistik der Augenverletzungen, von Koslowski. (Wratschebnaje Gazetta Juli 1905; ref. nach Deutsche Med. Zeitung 1905, Nr. 64.) Subconjunctivale Scleralruptur durch Kuhhorn-Stoss. Der Glaskörper bildete eine von der Bindehaut des Augapfels bedeckte rundliche Blase, die eröffnet wurde; der vorgefallene Glaskörper wurde abgetragen, die Wunde aber weder vernäht noch verbunden, und der Patient — nach Hause geschickt. Da er sich nicht wieder vorgestellt hat, nimmt Verf. reactionslose Heilung an.[1]

3) Klinischer Beitrag zur Lehre von den markhaltigen Nervenfasern in der Netzhaut, von Terwelp. (Inaug.-Diss. Giessen 1905.) Von 50364 Kranken der Giessener Klinik (August 1890 bis 1. Januar 1905) hatten 122 markhaltige Nervenfasern (1:413). Bei 16 Fällen lagen sie ausserhalb der Papille; 81 Männern stehen 41 Frauen gegenüber. Die Anomalie betraf 36 Mal das rechte, 61 Mal das linke Auge, 25 Mal beide Augen. Sie war öfter von andern Augen-Störungen begleitet (Astigmatismus, Strabismus, Atrophia n. opt., Star u. s. w.), die Sehschärfe war 45 Mal = 1, sonst kleiner als 1; aber in $^4/_5$ der Fälle mit subnormaler Sehschärfe lagen zu ihrer Erklärung andre Augen-Anomalien vor, nur in $^1/_5$ der Fälle bedingte die fragliche Missbildung das schlechte Sehen. Fünf Fälle werden genauer mitgetheilt: einer mit einer persistirenden A. hyaloides und Pupillarfaden, einer mit doppelseitigem Vorkommen der markhaltigen Nervenfasern, einer mit gleichzeitiger Opticus-Atrophie, zwei, in denen zwischen Papille und markigen Nervenfasern kein Zusammenhang bestand.

4) Ueber den Schutz des Auges bei radiotherapeutischer Behandlung seiner Nachbarorgane, von van Duyse und de Nobele. (Annales de la Soc. de Méd. de Gand 1905; 2. Band.) Bleiplatten sind nicht ausreichend. Bestrahlt man die Lider, so läuft man bei ungenügender Bedeckung des vorderen Augapfelabschnittes Gefahr, sowohl hier wie in der Tiefe schwere Erkrankungen hervorzurufen (Keratitis, Iritis, Cyclitis, Atrophia n. opt.). Nach Birch-Hirschfeld soll man daher nur kurz dauernde Bestrahlungen bei weiter Entfernung der Röhre vornehmen und Metallplatten zwischen Lid und Bulbus bringen (Desmarres', Knapp's oder Snellen's Sperrer). Den Verff. scheint dies Verfahren unzulänglich, sie benutzen Schalen aus Email, die sich der unempfindlich gemachten Augapfeloberfläche anschmiegen, ähnlich künstlichen Augen, und haben gute Resultate.

5) Die erste Hülfe bei Verletzungen des Auges, von M. Teich. (Med. Klinik 1905, Nr. 26). Oft muss der praktische Arzt die erste Hülfe bei Augenverletzungen leisten, die weitere Behandlung soll er stets dem Specialisten überlassen.[2]

6) Die Augenheilkunde des praktischen Arztes, von Salzer. (München 1905. J. F. Lehmann.) Alle intraocularen Erkrankungen, die nur mit Hülfe des Augenspiegels diagnostiziert werden können, soll der praktische Arzt dem Specialisten überweisen; aber die mit Durchleuchtung

---

[1] Es ist aber nicht unmöglich, dass sogar das 2. Auge durch sympathische Entzündung erblindet. H.

[2] Damit bin ich nicht einverstanden; es ist auch nicht durchführbar. Die praktischen Aerzte müssen in der Augenheilkunde besser ausgebildet werden. H.

und seitlicher Beleuchtung festzustellenden Erkrankungen des vorderen Augapfel-Abschnittes muss auch der praktische Arzt erkennen und behandeln können. Dieser Standpunkt Salzer's ist durchaus zu billigen. Warum übergeht Verf. die hygienischen Massnahmen zur Bekämpfung der Myopie, für deren Vollcorrection er eintritt, warum das Trachom, warum die Notwendigkeit der schleunigen Extraction intraoculärer Eisensplitter?[1]

7) Ueber die hereditären Verhältnisse bei Buphthalmus, von Zahn. (Inaug.-Diss. Tübingen 1904.) Unter 73 zumeist jugendlichen Kranken war 51 Mal die Krankheit doppelseitig, 22 Mal einseitig; 43 männlichen stehen 30 weibliche Individuen gegenüber (sonst ist Glaucom bei Frauen häufiger!), fast ausnahmslos war das Leiden angeboren. Blutverwandtschaft war sicher in 7 Fällen (9,59%), wahrscheinlich in 1 Fall, sicher nicht vorhanden in 54 Fällen, wahrscheinlich nicht in 2 Fällen. Directe ungleichartige Vererbung 0 Mal. Directe ungleichartige Vererbung 2 Mal. Indirecte gleichartige Vererbung 1 Mal. Indirecte ungleichartige Vererbung 0 Mal. Collaterale Vererbung 5 Mal (2 Mal 3, 3 Mal 2 Geschwister), sicher 2 Mal wahrscheinlich; je 1 Mal waren auch Geschwisterkinder und Geschwisterkindeskinder an Buphthalmus erkrankt.

8) Klinisch-statistischer Bericht über 1122 Enucleationen des Augapfels, von Weinhardt. (Inaug.-Diss. Tübingen 1905). Die meisten Kranken befanden sich in klinischer Behandlung; die fast stets in Chloroformnarkose vorgenommene Operation hatte nie üble Folgen und verlief stets zufallsfrei. Männer überwiegen (756 Fälle). 3 Mal wurden beide Augen ausgeschält. Tumoren machten 71 Mal die Operation nöthig (1 doppelseitiges, aber nur einseitig operirtes Gliom unter 20 Gliomen überhaupt). In 1 Falle primären absoluten Glaucoms (im Ganzen 86 Augen) mussten beide Augen entfernt werden. Intraoculare Blutungen nach Bulbusoperationen machte 6 Mal die Operation nöthig (2 Mal Iridectomia antiglaucomatosa, 4 Mal Extractio cataractae senilis); Verletzungen 656 Mal (531 Männer), darunter 71 intraoculare Fremdkörper (34 Eisen- bezw. Stahlsplitter, wovon 32 vor der Erfindung der Magnet-Operation).

9) Zur Trachomfrage, von Peters. (Münchener med. Wochenschrift 1905, Nr. 24). Polemik gegen Junius, der die vom Verf. in früheren Arbeiten vertretene Ansicht über die Bedeutung des adenoiden Gewebes bei einfacher und bei trachomatöser Bindehautentzündung angegriffen hatte.

Kurt Steindorff.

10) Varicelle der Hornhaut, von Dr. E. H. Oppenheimer. (Deutsche med. Wochenschr. 1905. Nr. 21.) Verf. sah ein Varicellen-Bläschen auf der Hornhaut bei mächtigen Reiz-Erscheinungen, das unter Atropin, Xeroformsalbe und Borsäure-Waschungen glatt heilte. Koerber.

11) Westnik Ophthalmologii. September—October 1905. Prof. Golowin: Geschwülste der Sehnerven und ihre operative Behandlung (II. patholog. Anatomie). — J. Kasass: Tct. Jodi bei Ulcera corneae. — J. Ginsburg: Leucoma epibulbar. — Referate. — Sitzungsberichte: Ophthalmologischer Verein zu Odessa. — Ophthalmologische Chronik.

[1] Es ist eben unthunlich, eine Kunst, wie die unsre, theilweise lehren zu wollen. H.

Um Einsendung von Separatabdrücken wird gebeten (Berlin NW. 26 Schiffbauerdamm)

Verlag von Veit & Comp. in Leipzig. — Druck von Metzger & Wittig in Leipzig.

Centralblatt

für praktische

AUGENHEILKUNDE.

Herausgegeben von

Prof. Dr. J. Hirschberg, Geh. Med.-Rath, in Berlin.

Unter ständiger Mitwirkung der Herren Dr. Ancke in München, Dr. Berger in Paris, Prof. Dr. Birnbacher in Graz, Dr. Brailey in London, Dr. Bruns in Steglitz, Geh. Med.-Rath Prof. Dr. H. Cohn in Breslau, Doc. Dr. Cl. du Bois-Reymond in Berlin, Dr. Czellitzer in Berlin, Prof. Dr. E. Emmert in Bern, Prof. Dr. C. Gallenga in Parma, Dr. Gimberg in Berlin, Prof. Dr. Goldzieher in Budapest, Dr. Gordon Norrie in Kopenhagen, Dr. Hamburger in Berlin, Prof. Dr. Horstmann in Berlin, Dr. Issigonis in Smyrna, Prof. H. Knapp in New York, Prof. Dr. Krückow in Moskau, Dr. Loeser in Berlin, Prof. Dr. Magnus in Breslau, Major F. P. Maynard, I. M. S. Calcutta, Dr. F. Mendel in Berlin, Dr. Moll in Berlin, Dr. Neuburger in Nürnberg, Dr. Pergens in Maeseyck, Prof. Dr. Peschel in Frankfurt a. M., Dr. Purtscher in Klagenfurt, Dr. M. Reich in Petersburg, Med.-Rath Dr. Scheer in Oldenburg, Prof. Dr. Schenkl in Prag, Prof. Dr. Schwarz in Leipzig, Dr. Spiro in Berlin, Dr. Stiel in Köln.

Monatlich ein Heft. Preis des Jahrganges 12 Mark. Zu beziehen durch alle Buchhandlungen des In- und Auslandes und die Postanstalten des Deutschen Reiches.

1905. Neunundzwanzigster Jahrgang. December.

Inhalt: **Original-Mittheilung.** Ein Fall von Pemphigus der Bindehaut. Von Dr. **Koerber**, klin. Assistent.

Klinische Beobachtungen. Ein Fall von Parinaud'scher Conjunctivitis. Von Dr. L. Caspar in Mülheim a. Rh.

Gesellschaftsberichte. 1) Berliner Ophthalmologische Gesellschaft. — 2) Schlesische Gesellschaft für vaterländische Cultur. — 3) Aerztlicher Verein in Danzig.

Referate, Uebersetzungen, Auszüge. 1) Bericht über die Vollcorrection der Myopie, von Bourgeois. — 2) Anthropologisches aus Süd-Tunesien, von Narbeshuber. — 3) Ueber kleine Rupturen an der Corneoskleralgrenze, von Prof. E. Fuchs in Wien.

Journal-Uebersicht. I) A. v. Graefe's Archiv für Ophthalmologie. LXI, 1. — II. Zehender's Klinische Monatsblätter für Augenheilkunde. 1905. October. — III. Archives d'Ophtalmologie. 1905. Mai—September. — IV. Annales d'Oculistique. 1905. Mai—August. — V. Recueil d'Ophtalmologie. 1905. Mai—August.

Vermischtes.

Bibliographie. Nr. 1—35.

[Aus Herrn Geh.-Rath Prof. Hirschberg's Augenheilanstalt.]

Ein Fall von Pemphigus der Bindehaut.

(Nach einem in der Sitzung der Berliner Ophth. Gesellschaft vom 16. November 1905 gehaltenen Vortrage.)

Von Dr. **Koerber**, klinischem Assistenten.

M. H.! Den Fall von Pemphigus der Bindehaut, den ich mir heute erlaube Ihnen vorzustellen, verdanke ich der besonderen Liebenswürdigkeit des Herrn Collegen Schalscha. Dieser hat den Patienten über 2 Jahre

lang behandelt und beobachtet und sandte ihn jüngst in die Poliklinik des Herrn Geh.-Rath Hirschberg, um dessen Ansicht zu hören, ob zur Zeit eine Operation in Frage komme. Für die freundliche Ueberlassung des Falles zur Vorstellung danke ich Herrn Collegen Schalscha bestens.

Die Krankengeschichte ist folgende:

R. Z. 50 Jahre, Kassenbeamter, war früher stets gesund, ist seit 24 Jahren verheirathet, hat 9 gesunde lebende Kinder; 5 sind todt, kein Abort. Frau ist gesund.

1902 Infection, 2 Tage später Anschwellung der Glans, $^1/_2$ Jahr später Ulcus genitale, das vom Arzte für Lues erklärt und behandelt wurde. 7 Inunctions-Kuren zu 30 g, 18 Schwefelbäder und 12 Injectionen hat Patient seit jener Zeit bekommen.

1903 erkrankten die Augen unter Erscheinungen von Entzündung der Lider- und Bindehäute. Seit 1 Jahre müssen die Wimpern regelmässig entfernt werden.

1904 Iritis links. Schmierkur.

Seit $^1/_2$ Jahr treten oft Blasen im Gaumen und an der Glans auf. Sonst nie Ausschlag am Körper.

Ende 1904 hat er wegen Zuckerkrankheit und Nierenleiden im Krankenhaus gelegen. Erstere besserte sich, während letzteres schlimmer wurde.

Befund. Die Lider sind von aussen im Wesentlichen normal, können aber nur ungenügend geöffnet werden; und zwar ist das linke Auge stärker betheiligt, als das rechte. Die Bindehäute sind düster roth, feucht, mit weisslichen verdickten Partieen um den Limbus und nahe der Plica. Beim Abziehen findet man die Ausdehnung der unteren Uebergangsfalten durch zahlreiche strangartige Bindehautfalten beträchtlich verengt, so dass links unten der Lidrand schon mit dem Bulbus ziemlich eng verbunden ist. Die obere Uebergangsfalte ist beiderseits noch fast völlig unbetheiligt. In den Lidwinkeln, besonders den inneren, sind bereits beträchtliche Verwachsungen auch der Lider mit einander eingetreten. Die linke Hornhaut von sulzig weisslichen Partieen wallartig umgeben und mit ihren Randtheilen in dieselben einbezogen. Abgesehen hiervon sind beide Hornhäute klar. Pupillen reagiren normal. Links findet sich auf der Linsenkapsel der Rest einer gerissenen Synechie. Sehkraft rechts mit $-0{,}75$ Di $= {}^5/_4$ fast, links mit -1 Di $= {}^5/_7$. Gesichtsfelder normal, Hintergrund ebenso.

Die Beweglichkeit der Augen nicht merklich beschränkt.

Auf dem Gaumen finden sich auf gerötheten Grunde mehrere weisse runde Flecke. Vor 3 Wochen hat auch auf der Glans neben der Urethralmündung eine linsengrosse Blase bestanden.

Betreffs des Allgemeinzustandes hatte Herr College Freudenthal die Liebenswürdigkeit mir mitzutheilen, dass zur Zeit 1,65% Zucker und 2‰

Eiweiss, kein Aceton ausgeschieden werde, und dass der Allgemeinzustand bis auf hin und wieder auftretende Schwindelanfälle ein guter ist.

M. H.! Ob die Infection 1902 eine luetische war, ist irrelevant. Denn die energische antiluetische Behandlung hat keinerlei Hautausschlag aufkommen lassen und der beim Erwachsenen äusserst seltene luetische Pemphigus stellt die schwerste Form eines solchen dar. Auch ist das Auftreten der Blasen über 2 Jahre nach der (fraglichen) Infection im negativen Sinne beweisend.

Wir haben vielmehr einen typischen Pemphigus der Bindehaut und vulgären Pemphigus an Haut und Schleimhaut vor uns. Ersterer ist sehr selten, erst auf 21000 Augenkranke kommt ein Fall. In $^3/_4$ der Fälle ist gleichzeitig die Haut, in der Hälfte eine andere Schleimhaut ergriffen. In $^1/_4$ der Fälle findet sich Blasenbildung nur an der Conjunctiva, in den übrigen nur die Schrumpfung derselben ohne jede Blasenbildung. Für diese letztere der vier Kategorieen will Pergens, der die Literatur von 1800—1900 in einer Monographie vereinigt hat, den Namen essentielle Schrumpfung beibehalten.

Letztere ist vielfach die einzige krankhafte Erscheinung und wurde schon von A. v. Gräfe so bezeichnet.

Die Blasen auf Haut und Schleimhaut können vor oder nach der Augenerkrankung auftreten, letzteres trat in unserem Falle ein.

Der Pemphigus der Bindehaut ist fast stets doppelseitig, wenn auch oft Jahre vergehen bis das zweite Auge befallen wird. Die Krankheit betrifft die Bindehaut und das dicht unter ihr liegende Bindegewebe in Gestalt von Blasen oder croupösen Stellen. Der Ort des stärksten Befallenseins ist nach v. Michel die untere Uebergangsfalte und die Gegend der Plica und Carunkel. Die in späteren Stadien zu findende Vertrocknung fehlt bei unserem Patienten noch völlig.

Falsche Wimpernstellung kommt einmal durch Einstülpung der Lider, durch die Bindehautverkürzung, dann durch Verlagerung des Haarbodens durch Tiefgreifen des Processes, wie in unserem Falle.

Die Betheiligung der Hornhaut ist eine primäre nur selten und dann durch Blasenbildung auf derselben. Sonst ist sie bedingt durch das Scheuern von Wimpern und Lidrand und kann zur Bildung pterygiumähnlicher Ueberzüge, Verschwärung, Perforation mit allen ihren Folgen bis zur Panophthalmie führen.

Differentialdiagnostisch kommen Diphtherie, Verätzungen und Verbrennungen, die ganz ähnliche Bilder hervorrufen, nach der Anamnese nicht in Betracht. Wohl aber das Trachom. Da lassen sich folgende Hauptunterschiede anführen. Bei Trachom überwiegt die Narbenbildung über die Bildung von strangartigen Falten. Dann pflegt die Hornhaut recht früh pannös zu erkranken. Die obere Uebergangsfalte ist dabei stets eher und mehr betheiligt, wie die untere, eine starke Veränderung des Tarsus müsste

nach so langem Bestehen vorhanden sein. Auch hätte wohl Trachom, das eine solche Bindehautschrumpfung gemacht hat, bereits zu Xerose geführt. Alles dies trifft nicht zu. Es sind keine Narben da, keine Tarsusverdickung, keine Follikel, kein Pannus, die obere Uebergangsfalte ist fast ganz frei. Dagegen ist Verwachsung der Lider mit der Carunkel und unter einander vorhanden, was bei Trachom in der Form wohl nicht vorkommt.

Die Aetiologie des Pemphigus ist trotz zahlreicher bakteriologischer Untersuchungen noch ganz dunkel.

Die Therapie ist daher eine symptomatische, die Zahl der versuchten äusseren und inneren Mittel eine grosse. Nothwendig werdende plastische Operation hat man mit gestielten Hautlappen, Thiersch'schen Läppchen, Präputium, Conjunctiva von Kaninchen und Vaginalschleimhaut versucht, mit wechselndem Erfolg.

Die Prognose der Erkrankung ist meist eine ungünstige. In unserem Falle scheint sie bei der sehr geringen Betheiligung nur der linken Hornhaut nach dem langen Bestehen der Krankheit eine verhältnissmässig gute zu sein.

Die Literatur ist gesammelt in Pergens, Pemphigus des Auges, Berlin 1901 und in Graefe-Saemisch 2. Aufl. (Groenouw) Bd. XI. S. 206ff. und (Saemisch) Bd. V. S. 578ff.

Klinische Beobachtungen.

Ein Fall von Parinaud'scher Conjunctivitis.

Von Dr. L. Caspar in Mülheim a. Rhein.

In neuerer Zeit beginnt die Parinaud'sche Conjunctivitis ein allgemeineres Interesse zu erregen.[1] Die Zahl einschlägiger Beobachtungen ist aber noch sehr gering. Das veranlasst mich, einen Fall mitzutheilen, den ich vor neun Jahren längere Zeit in Behandlung gehabt, und dessen Natur ich damals nicht erkannt habe. Ich hielt ihn ganz anfangs für Diphtherie, dann für ein ungewöhnliches Trachom, aber schon frühzeitig schöpfte ich Verdacht auf eine thierische Infection, auf Aktinomykose. Es gelang mir jedoch nicht, weder anamnestisch etwas in dieser Richtung Verwerthbares herauszubringen, noch in den verschiedenen, wiederholt — freilich mit sehr unvollkommenen Mitteln — untersuchten Sekreten Strahlenpilze zu finden. Erst nachdem der Fall erledigt war, erfuhr ich von der Parinaud'schen Mittheilung durch ein Referat; ich erkannte aus diesem alsbald, dass es sich bei meinem Falle ohne Zweifel um ein in den Rahmen des dort aufgestellten Krankheitsbildes hineingehörendes Leiden gehandelt hatte.

Patientin war ein 6jähriges Mädchen, Elisabeth M., das ich zum ersten Male am 21. December 1896 untersuchte. Das Kind, früher gesund, kürz-

[1] Literatur-Angaben u. s. w. bei Scholz, Archiv f. Augenheilkunde LIII, S. 40 und Goldzieher, Centralbl. f. Augenheilk. 1905, S. 1.

lich an Keuchhusten erkrankt, litt seit 14 Tagen an einer mumpsartigen Anschwellung auf der rechten Gesichtsseite. Vor etwa 8 Tagen hatte sich dazu Röthung und Thränen auf dem rechten Auge gesellt. Was jetzt besonders auffiel, war eine ödematöse Anschwellung der lebhaft gerötheten, von kleinen Blutaustritten durchsetzten Augapfelbindehaut. Die Lidbindehaut erschien weniger geröthet. Unterhalb der Hornhaut fand sich eine längsovale, etwa 5 mm lange, bis zur Uebergangsfalte hinab reichende, scharf begrenzte, schneeweisse Membran von diphtherischem Charakter, fest im Gewebe haftend. Die Hornhaut erwies sich als durchaus klar und spiegelnd. In der rechten Parotisgegend bestand eine diffuse feste Anschwellung, auf deren Höhe eine mässig verdickte, empfindliche Lymphdrüse.

Da am folgenden Tage die Diphtherie-Einlagerung sich vergrössert zeigte, überdies auch oberhalb derselben eine ziemlich dicke, milchweisse, aber weiche und abziehbare Membran auf der Augapfel-Bindehaut sich gebildet hatte, so wurde Patientin in das Krankenhaus aufgenommen und dort mit Serum-Injection behandelt. Oertlich kamen Auswaschungen mit einer dünnen Sublimatlösung zur Verwendung.

Am 25. December erschien die ganze Conjunctiva bulbi grauröthlich gesprenkelt und mit fetzigen, dünnen, abziehbaren Häutchen bedeckt. Das diphtherische Exsudat war erheblich eingeschmolzen. In der unteren Uebergangsfalte bemerkte man 12 bis 15 wenig hervorragende, grau durchscheinende, grobe Follikel. Dabei bestand reichliche dünnflüssige Absonderung.

Während im Laufe der folgenden Tage die Membranen sich verloren, die Augapfel-Bindehaut überhaupt wieder ein mehr normales Aussehen annahm, bildeten sich nun auch in der oberen Uebergangsfalte mit erstaunlicher Schnelligkeit massenhafte, weiche, schmutziggraue Follikel, daneben trat eine zunehmende Schwellung des Papillarkörpers in den der Uebergangsfalte benachbarten Theilen der Lidbindehaut auf: ganz das Bild eines akuten Trachoms. Gleichzeitig stellte sich unter dem rechten Kieferwinkel eine umfangreiche Lymphdrüsenschwellung ein, und — was das Merkwürdigste — zwischen jenem und dem äusseren Winkel des rechten Auges bildete sich, neben dem schon anfänglich vorhandenen Knoten in der Parotisgegend, eine ganze Kette fester Infiltrate in der Haut und im Unterhautzellgewebe, fortschreitend von unten nach oben, aus. Anfänglich farblos, dann von lividem Ton, erweichten diese allmählich zum grössten Theil und resorbirten sich; einige mussten incidirt werden, wobei sich Eiter entleerte.

Bald bemerkte man nun auch am rechten Oberlide eine zunehmende Röthung und Schwellung, derart, dass das bis dahin ziemlich frei bewegliche Lid nur noch mit Anstrengung wenige Millimeter weit gehoben werden konnte. Schläfenwärts war im Lide ein fester Knoten zu fühlen. Diese Veränderungen bildeten sich gegen die Mitte Februar 1897 aus. Um dieselbe Zeit kam es auch, während die Uebergangsfalten, namentlich die obere, beim Ectropioniren als dicke, mattgrau- und rothgesprenkelte körnige Wülste vorsprangen, auf der Hornhaut zum Auftreten kleiner Geschwüre, zumeist in der Nähe des unteren Randes. Sie zeigten übrigens eine grosse Heilungstendenz, keines von ihnen nahm eine erhebliche Ausdehnung an.

Die Zahl der Infiltrate im oberen Augenlide vermehrte sich ziemlich rasch auf vier bis fünf. Sie reichten bis zur Gegend dicht oberhalb des inneren Augenwinkels. Der am meisten schläfenwärts gelegene Knoten wuchs fast zu Haselnussgrösse an. Er musste am 8. März geöffnet werden, wobei

sich eine recht erhebliche Menge dicken Eiters entleerte. Ein kleinerer perforirte von selbst; die andren, ganz unbedeutenden, kamen spontan zum Verschwinden. Die Absonderung aus dem grossen Knoten hielt längere Zeit an. Bei Druck entleerte sich hier später stets ziemlich viel dünnflüssiger, mit Luftbläschen vermischter Eiter. Die Fistel lag auf der Höhe einer flachen, haselnussgrossen, fest anzufühlenden Verdickung, die sich bis unter die Schläfenpartie des Orbitaldaches verfolgen liess. Auf dem Knochen war sie nicht verschieblich. Es schien, als stehe sie im Zusammenhang mit der Thränendrüse, ein Eindruck, der sich noch dadurch verstärkte, dass öfters mit dem Eiter ein gewisses Quantum klarer Flüssigkeit hervorquoll. Die Fistel schloss sich Ende März. Die Verdickung des Lides ging zusehends zurück; nur oben aussen blieb noch lange eine leichte, auf dem Knochen nicht verschiebbare Härte zu fühlen.

Inzwischen hatte auch die Bindehaut-Affection bei einer ziemlich indifferenten Behandlung — Auswaschen mit dünner Sublimatlösung und Airolsalbe — einen wesentlichen Rückgang erfahren. Noch Ende Juni erschien zwar die Lidbindehaut etwas rauh und geröthet, aber von den massenhaften, groben Follikeln war zu jener Zeit keine Spur mehr vorhanden. Die Hornhaut war in der Mitte klar, nur in den Randpartien von einzelnen Flecken durchsetzt.

Hartnäckiger als die Lid-Infiltrate erwiesen sich die Abscesse, welche sich vom Kieferwinkel aus auf der rechten Gesichtsseite bis zum Auge hin etablirt hatten. Noch am 5. Mai 1897 musste ein grösserer Abscess unter dem Kieferwinkel eröffnet werden, und es dauerte bis Anfang Juli, bis alle, zum Theil mit Hinterlassung eingezogener unregelmässiger Narben, geheilt waren.

Längere Zeit verlor ich Patientin aus dem Gesicht. Am 10. März 1898 wurde sie mir neuerdings vorgestellt, weil seit einigen Tagen Absonderung aus beiden Augen bemerkt worden war. Ich fand einen leichten Bindehautkatarrh, rechts ein paar randständige Hornhautflecken, keine Narben in der Bindehaut, auch keine Verdickung des Lides mehr, nur in dessen äusserer Hälfte eine kaum bemerkbare Hautnarbe. Die Abscesse hatten eine Reihe kleiner, strahliger, theilweise mit papillösen Auswüchsen versehener Narben hinterlassen, die sich vom rechten Kieferwinkel bis zum Auge hinzog. Nahe am äusseren Augenwinkel fand sich noch in der Haut ein haselnussgrosser, flacher, wenig verschieblicher Knoten von gelblicher Farbe.

Einen Monat später brach auf beiden Augen eine heftige secernirende phlyctänuläre Bindehaut-Entzündung aus mit Betheiligung der Hornhaut. Einige Maculae blieben von dieser zurück. Der eben erwähnte Knoten hatte sich inzwischen bereits resorbirt.

Ich habe dann die Patientin am 27. Juni 1904 noch einmal zu untersuchen Gelegenheit gehabt. Die Narben, welche sich auf der rechten Gesichtsseite aneinander reihen, erscheinen merklich abgeflacht und im Ganzen wenig auffallend. Beiderseits finden sich einige lichte Hornhautflecken. Die Bindehaut ist normal. Die Sehschärfe beträgt rechts $^{5}/_{7\cdot5}$ mit — 1,0 cyl. senkr., links $^{5}/_{5}$ mit — 0,75 cyl. 45° temp.

Gesellschaftsberichte.

1) Berliner Ophthalmologische Gesellschaft, 1905.

Sitzung vom 16. November 1905.

Vors.: v. Michel. Schriftf.: Wertheim.

1. Herr Hugo Feilchenfeld: Krankenvorstellung.

Der 22jährige Patient ist vor 3 Tagen überfahren und mit dem Kopfe gegen das Pflaster gefallen. 6 Stunden bewusstlos, profuses Bluten aus der linken Nase. Bei dem Erwachen konnte er links nicht sehen. Er giebt eine centrale Sehschärfe von Finger in $2^1/_2$ Meter zu. Da der ophthalmoskopische Befund, insbesondere die Papille, normal ist, könnte man an Simulation denken, wenn ihm nicht ein Symptom zu Hilfe käme, welches bei dem immerhin erheblichen Reste von Sehkraft gar nicht zu erwarten ist: absolute Aufhebung der pupillaren Reflex-Empfindlichkeit (bei Belichtung des linken Auges weder directe noch consensuelle, bei Belichtung des rechten sowohl directe als consensuelle Reaction). Diese Fälle bilden ebenso wie ihr Gegensatz, erhaltene R.-E. bei Amaurose, einen Beweis für die Existenz besonderer centripetaler Pupillenfasern im Sehnerv. Das Gesichtsfeld zeigt bei erhaltenem centralen Farbensinn normale Aussengrenzen oben und innen, eine bis auf 10^0 bezw. an den Fixirpunkt reichende Einengung aussen und unten. Dies deutet auf eine mechanische Compression des Sehnerven durch einen Knochensplitter oder wahrscheinlich eine Blutung hin. Also bestätigt unser Fall die Annahme Schirmer's nicht, dass die dicken Pupillarfasern gegen solche Compression widerstandsfähiger sind als die dünnen Sehfasern.

2. Herr Pollack: Krankenvorstellung (Fall von Myxödem mit Sehnerven-Atrophie).

Vortr. demonstrirt ein 9jähriges Mädchen, das seit seinem 6. Lebensjahre erkrankte und an welchem er erst die Diagnose auf Myxödem stellte. Das Kind fing vor 3 Jahren an schlechter zu sehen und wurde wegen doppelseitiger Opticus-Atrophie 3 Jahre lang an verschiedenen Stellen, aber vergeblich, behandelt. Als es Ende October in die Behandlung des Vortr. kam, hatte es RS = Handbewegung, LS = 0. Es wog 96 Pfd.! Die sofort eingeleitete Thyreoidin-Therapie hatte ausserordentlichen Erfolg: Bereits nach 3 Wochen war RS = $^1/_{25}$, Farben werden fast durchwegs prompt erkannt, das Kind vermag sich selbst auf belebten Strassen sicher zu bewegen. — Das Gewicht ist um 18 Pfd. geringer (78 Pfd.), die vorher unförmig dicke Zunge ist normal, Kopfschmerzen und Erbrechen sind geschwunden, das Kind fühlt sich völlig wohl.

3. Herr Schultz-Zehden: a) Zerstörung beider Augen durch Fliegenlarven (Musca vomitoria).

Vortr. wurde im October d. J. in das Kreiskrankenhaus Zossen zu einer Patientin gerufen, die, vom offenen Felde aufgelesen, wimmelnd von Maden gleich einem leblosen Aas, von der Ortspolizei eingeliefert war. Das rechte Ohr war zerstört. Die Nackenhaut wies einen tiefgreifenden Defect auf. Der Augenbefund war folgender: Die Lider zeigten zahlreiche Exkoriationen, waren mässig geschwollen, aber hart. Aus der Lidspalte quoll ein eitrig-schleimiges Secret. Aus den Thränenpunkten liess sich keine Flüssigkeit

ausdrücken. Die Bindehäute waren graurot verfärbt und verdickt. Frische Larvengänge waren nicht mehr zu sehen. Die rechte Hornhaut fehlte bis auf einen geringen, stark infiltrirten Saum. Die Iris lag frei. Die Linse fehlte. Das Sehloch wurde durch eine schmierige klebrige Masse ausgefüllt. Der ganze Bulbus erschien kollabirt und bewegungslos. Bei der Exenteration wurde eine lebende Fliegenlarve im Corpus vitreum gefunden. Der linke Bulbus wurde enucleïrt. Er wies ein grosses, nur den nasalen Theil der Hornhaut verschonendes Ulcus mit unregelmässigen, stark infiltrirten und zerrissenen Rändern auf, in das Linse und Iris eingeschwemmt waren.

Die Patientin erholte sich wieder. Sie entpuppte sich als arge Landstreicherin. Ganz plötzlich trat nach einigen Wochen der Tod ein. Die anatomische Diagnose lautete: Myocarditis, Cirrhosis hepatis et Arteriosclerosis. Die Larven waren die der Schmeissfliege: Musca vomitoria. Sie sind kegelförmig, weiss. Vorderes Ende verjüngt, mit zwei Stacheln versehen, die eine pfeilartige Figur trennt. Hinteres Ende abgestutzt, enthält zwei braune Pigmentplatten. Im ganzen 11 Segmente. Die Schmeissfliegenlarven sind als Schädlinge des Auges noch nicht beobachtet worden. Vortr. giebt eine Eintheilung der Diopteren:

I. Muscida und Fliegen.
   1. Sarcophaga = Fleischfliege.
   2. Musca = Gemeinfliege (Stubenfliege, Stallfliege, Schmeissfliege, Aasfliege, Lucilia hominivorax).
   3. Anthomyia = Blumenfliege.

II. Oestridae = Bies- oder Dasselfliege. Dermatobia hypoderma.

Beobachtet wurden bei Augen-Affectionen: Sarcophaga, Lucilia hominivorax Tachinaria, Hypoderma-Dermatobia. Die Zerstörung der beiden Augen durch Fliegenlarven und zwar durch Sarcophaga ist nur einmal in den letzten 100 Jahren von Cloquet 1824 in Frankreich gesehen. Die Zerstörungen in seinem Falle schreibt Vortr. den mit bohrenden Instrumenten versehenen Larven in allererster Linie, dann dem macerirenden Einflusse des Bindehautsecretes und der Lebensprodukte der Larven zu. Erleichtert sei den Larven das Zerstörungswerk durch die schlechten Ernährungsverhältnisse der Patientin. Vortr. demonstrirt die Larven.

b) Kankroid der Augenhöhlengegend.

Vortr. zeigt zwei Patientinnen im Alter von 79 und 86 Jahren mit sehr weit vorgeschrittenem Carcinom der Orbita. In einem Falle war es vor $4^1/_2$ Jahren am Canthus externus, im andren vor 15 Jahren, im Oberlid des linken Auges entstanden. Im letzteren waren Metastasen in den Submaxillardrüsen vorhanden. In beiden war die ganze linke Orbita in eine Geschwürsfläche verwandelt, deren Inhalt ein stark deformirter, phthisischer Bulbus bildete. Die Gesichtsöffnung der Orbita war durch Usur der knöchernen Wandungen bedeutend erweitert. In dem einen Falle bestand ein Loch an der unteren Geschwürsfläche, das ins Antrum Highmori, und eins an der medialen Geschwürsfläche, welches ins Cavum pharyngonasale führte.

Von den Randpartien beider Ulcera hatte Vortr. mikroskopische Präparate aufgestellt, an denen man deutlich sah, wie vom Rete Malpighi aus Epithelzapfen in die Tiefe drangen und Krebsknoten bildeten.

4. Herr Koerber: Ueber Pemphigus. (Vgl. die Original-Mittheilung in diesem Dec.-Heft des Centralbl. f. Augenheilk.)

5. Herr Rosenthal: Die Brillen als Infectionsträger und Infectionsschutz.

6. Herr J. Hirschberg und Herr S. Ginsberg: Ein Fall von tuberkulösem Glaucom. (Der Vortrag ist bereits im November-Heft des Centralbl. f. Augenheilk., S. 323 bis 329, veröffentlicht worden.)

7. Herr Kowalewski: Ueber Primär-Affect am Lid mit Demonstration von Spirochaeten.

Die Diagnose der extragenitalen Sklerosen in den frühen Stadien ist ungemein schwierig; Irrthümer können bei den im Gesicht gelegenen, besonders am Auge und dessen Schutzorganen, wegen der Gefahr einer Beeinträchtigung in der späteren Functionsfähigkeit verhängnissvoll werden. Gegenüber ähnlichen Krankheitsbildern, Hordeolum, Chalazion, Vaccinepustel, Lupus, Tuberkulose, Diphtherie, Cancroid und Gumma ist das zuverlässigste pathognomische Hilfsmittel in differentialdiagnostischer Beziehung die oft recht beträchtliche indolente Schwellung der benachbarten Lymphdrüsen, besonders der Präauriculardrüsen. Nicht selten kann jedoch erst das Auftreten von Secundär-Erscheinungen und der Erfolg einer Quecksilberbehandlung den Ausschlag geben.

Vortr. räth in zweifelhaften Fällen eine Untersuchung auf Spirochaete pallida vorzunehmen, wenn auch über die Stellung derselben zur Aetiologie der Syphilis trotz der sehr zahlreichen günstigen Mittheilungen zur Zeit noch keine einheitliche Auffassung herrscht. Er selbst hat als erster bei einem Primär-Affect am Oberlid einer 18jährigen Virgo — von Lippen- und Fingersklerosen lagen bereits diesbezügliche Mittheilungen vor — massenhaft Spirochaeten nach dem Typus der von Schaudinn und Hoffmann beschriebenen an der Initialsklerose, nach Ausbruch des Exanthems solche auch an den Papeln des Stamms und der Genitalgegend nachweisen können. Die Prüfung des aus den Präauricular- und Cervicaldrüsen gewonnenen Saftes hatte ein negatives Ergebniss. Eine 3 Tage nach eingeleiteter Injectionskur wiederholte Untersuchung der primären sowohl wie der secundären syphilitischen Producte fiel gleichfalls negativ aus.

An der Hand eigener mikroskopischer Präparate und einer Reihe von Schaudinn und Hoffmann für diesen Zweck freundlichst zur Verfügung gestellter Photogramme demonstrirt Vortr. im Anschluss an mitgetheilten Fall den typischen Bau der Spirochaete pallida, wobei er besonderes Gewicht legt auf ihre differentialdiagnostischen Merkmale in Bezug auf Dicke, Art und Zahl der Windungen, Grad und Nüance der Färbung, Beschaffenheit der Enden — Pallida spitz auslaufend in eine dünne zarte Geissel — gegenüber den verwandten Formen. Von letzteren wurden gleichfalls vermittelst des Epidiaskops wohlgelungene, bei 1900facher Vergrösserung aufgenommene Mikrophotographien folgender Typen veranschaulicht:

Spirochaete refringens, Spirochaeta aus Papillomen und ulcerirten Carcinomen, Sp. dentium, Sp. Angina Vincenti und Sp. anserina.

---

2) Schlesische Gesellschaft für vaterländische Cultur. (Deutsche med. Wochenschr. 1905. Mai.)

Sitzung vom 10. Februar 1905.

Temporale Hemianopsie mit trophischen Störungen des Körpers, von Uhthoff.

Als Ursache der Störungen werden bei dem vorgestellten Kinde Hypophysis-Veränderungen angenommen.

O. Meyer sah bei Filix mas fast völlige beiderseitige Erblindung.

Hermann Cohn stellt einen durch Radium völlig geheilten Trachomfall vor.

Paul stellt einen jungen Mann mit metastatisch gonorrhoischer Ophthalmie vor.

Jakoby zeigt eine Patientin mit einseitigem Weinen bei rechtsseitiger Facialislähmung nach Trigeminus-Operation.

Derselbe berichtet über gute Erfolge mit Alt-Tuberculin.

Wernicke hat ungünstige Erfahrungen gemacht mit Kaninchen-Glaskörper-Injection nach Deutschmann.

Döler berichtet über Hornhaut-Verletzung bei einem Arzte durch Springen des Vaccine-Röhrchens. Die Vaccine-Infection führte zum Verlust des Auges. Pat. hatte sich erst spät in Behandlung gegeben. Koerber.

---

3) **Aerztlicher Verein in Danzig.**

Sitzung vom 16. März 1905.

Helmbold bespricht die Bestimmung des Augenbrech-Zustandes mit der Schattenprobe, rühmt die Methode als eine leicht erlernbare[1], schnelle, ausserausserordentlich sichere und überall ausführbare und empfiehlt sie besonders dem Praktiker.

Referate, Uebersetzungen, Auszüge.

1) **Bericht über die Vollcorrection der Myopie**, von Bourgeois. (Paris 1905.)

Auf die Tagesordnung ihrer diesjährigen Versammlung hat die französische Gesellschaft für Ophthalmologie zur Debatte die Frage über die Vollcorrection der Myopie gestellt und zum Referenten Bourgeois (Reims) ernannt. Sein umfangreicher Bericht stützt sich nun auf 21 Arbeiten aus aller Herren Länder (eine Reihe von wichtigen Arbeiten vermisst Ref.) und auf eine an alle Mitglieder der Gesellschaft gerichtete Umfrage, die freilich nur von wenigen eingehender beantwortet wurde.

Hauptursache der Entstehung und des Fortschreitens der Myopie ist das Uebermaass von Convergenz bei Nahearbeit. Vollcorrection ist Verordnung eines dem Grad der Kurzsichtigkeit tunlichst nahe kommenden Glases für die Nähe und die Ferne, das subjectiv und objectiv möglichst exact bestimmt werden muss. Die Vollcorrection hemmt das Fortschreiten der Myopie, zumal der Arbeitsmyopie; ob auch der perniciösen, ist noch nicht

---

[1] Hiermit vergleiche man die Worte eines Meisters wie Edward Jackson: Exact skiascopy is only possible after much practice, with care to work out the correct result in each case. (Skiascopy, 4. edition, 1905, Denver Col., S. 111.)

bewiesen. Junge Myopen geringen Grades corrigire man sofort aus; ältere und zumal solche mit hoher Myopie allmählich. Auch Myopie < 1 D soll auscorrigirt werden. Vollcorrection bei Myopie bis 6 D wird zumal bei jungen Individuen, die schon Gläser getragen haben, angenehm empfunden, bei Myopie > 6 D muss man schon eher stufenweise vorgehen. Bei M > 12 D muss man von Fall zu Fall urteilen, ebenso bei Anisometropie. Die Bestimmung der Diopterien-Zahl geschieht am besten skiaskopisch. Auch der kleinste Grad von Astigmatismus ist auszucorrigiren; zur Feststellung des Astigmatismus braucht man das Ophthalmometer. Bei Insufficienz der Convergenz sind die Gläser zu decentriren. Schulkinder sollen nur grosse runde oder elliptische Gläser in Brillengestellen tragen. Die hygienischen Forderungen sind im Uebrigen streng zu befolgen. Vor allem muss bei der Nahearbeit das Auge 30—40 cm vom Arbeitsgegenstand abgerückt bleiben. Die Berücksichtigung des allgemeinen Körperzustandes darf nicht vergessen werden. Je früher ein Myop auscorrigirt wird, um so besser ist es.[1]

Kurt Steindorff.

---

2) **Anthropologisches aus Süd-Tunesien,** von Narbeshuber. (Bd. XXIV, der 3. Folge 4. Bd. der „Mittheilungen der Anthropologischen Gesellschaft in Wien".)

Aus den interessanten Beobachtungen, die Verf. in einer vier Jahre langen ärztlichen Thätigkeit in Sfax sammeln konnte, seien folgende das Gebiet der Augenheilkunde berührenden Thatsachen hier wiedergegeben.

Das wichtigste der jene Landstriche heimsuchenden Augenleiden ist das Trachom, das fast alle Eingeborenen, zumal die Stadtaraber, aber auch die Nomaden befällt, die Neger aber beinahe ganz verschont. 98% aller Augenkranken leiden an Trachom, was durch den mangelhaften Reinlichkeitssinn der Bevölkerung erklärt wird. Die sulzige und narbige Form ist häufiger als die körnige; alle Complicationen, wie Pannus, Trichiasis, Distichiasis, Entropium, Blepharophimosis, Xerophthalmus sind häufig. Die Therapie besteht in Einträufeln von Citronensaft, Touchiren mit Alaun oder Kupfer, Massage. Epilation geschieht mit einer brauchbaren vom Schmidt hergestellten Cilienpinzette, die die Beduinenweiber mit ihrem Schmucke an silbernen Spangen bei sich tragen, während bei den Männern der Barbier als Ergänzung der Toilette schief stehende Wimpern ausreisst. Operativ sind Abschnüren und Ausschneiden einer Lidfalte im Schwange, Methoden, die sehr schmerzhaft und unzureichend sind.

Ebenso wichtig ist die Ophthalmio purulenta epidemica, reméd genannt, die zumal in der Zeit der feuchten Hitze (August bis Anfang November) auftritt. In den meisten Fällen endet sie durch Hornhautcomplicationen mit Erblindung, zumal die Eingeborenen das Auge fest zu verbinden pflegen. Die Krankheit wird durch Fliegen weitergeschleppt und durch Arg.-Präparate am besten bekämpft; Verf. glaubt, dass diese Ophthalmie Napoleons Heere einst heimgesucht und zur Bezeichnung des Trachoms als ägyptische Augen-Krankheit geführt habe.

[1] Nach Bourgeois. Dass der Herausgeber auf Grund seiner Erfahrungen zu etwas andren Ueberzeugungen gelangt ist, hat er in seiner „Behandlung der Kurzsichtigkeit" ausführlich erörtert. H

Phlyktänen sind selten. Blenorrhoea neonatorum mag häufig sein, wird aber selten beobachtet, da kleine Kinder nicht zum Arzt gebracht werden. Sehr häufig sind Pterygien, Xerosis und Symblepharon (s. o.).

Obwohl Thränensack-Eiterungen selten sind, werden Hypopyon-Keratitiden oft beobachtet. Keratomalacie, Keratitis neuroparalytica und K. parenchymatosa kommen nie, bezw. selten, Hornhautgeschwüre aber ungemein häufig vor; die restirenden Narben suchen die Araber mit einem gepulverten, aus Mekka bezogenen Stein zu massiren, zwecks Aufhellung, aber meist umsonst. Staphylome sind sehr oft zu sehen, sie werden vom Barbier mit einem Messerschnitt abgetragen und mit Zwirn und Nähnadel geschlossen! Die Cornea ist oft sehr gross bis 13 mm und hat eine zumal bei Negern vorzügliche Heilungstendenz. — Uveal-Leiden, auch solche syphilitischen Ursprungs, sind sehr häufig, sympathische Ophthalmie, Pantophthalmie und vor allem ihr Ausgang in Phthisis bulbi, Glaucoma chron. und vor allem Gl. secundarium ebenfalls. — Unter 6000—7000 augenkranken Eingeborenen sah Verf. nur 25—26 Stare, von 500 Augenoperationen waren nur 19 Extractionen, die alle überreife Alterstare betrafen.

Myopie ist sehr selten. Hypermetropie besonders bei Beduinen sehr häufig.

Obwohl ihr Farbensinn gesund ist, trennen die Eingeborenen blau und dunkel nur unsicher: das Meer ist ihnen „schwarz", ein Apfelschimmel azrak = blau.

Augen-Hintergrundsleiden kommen selten zur Beobachtung.

Strabismus ist sehr häufig, wird aber nur sehr selten operirt.

Blepharitiden kommen ungemein oft vor, ebenso wie Hordeola, Chalazia. Ek- und Entropium, Distichiasis, Trichiasis, Verdickung und amyloide Degeneration des Tarsus sind häufige Folgen des Trachoms. Kurt Steindorff.

---

3) **Ueber kleine Rupturen an der Corneoskleralgrenze,** von Prof. E. Fuchs in Wien. (Wiener klin. Wochenschrift 1905 Nr. 38.)

An der Hand von 17 Fällen von kleinen Rupturen an der Corneoskleralgrenze eigener Beobachtung, erklärt Verf. das Zustandekommen derselben. Bei denselben handelt es sich nicht um direkte Durchtrennung der Augenhüllen, sondern um eine Berstung von innen heraus. Die Rupturen besitzen höchstens eine Länge von 2—4 mm. Der vordere sichtbare Rand des kleinen Risses liegt entweder sehr nahe am Limbus oder im Limbus selbst oder sogar zum Theil schon in der durchsichtigen Cornea; dadurch erklärt sich, dass in keinem Falle die Conjunctiva über der Ruptur ganz unzerrissen ist.

Die Lage des Risses ist im Ganzen concentrisch zum Hornhautrande, und wie bei typischen Skleralrupturen fast immer nach oben oder innen; die Iris fällt, wenn auch in kleinem Umfange, regelmässig vor; auf der Höhe des Vorfalles ist die Bindehaut eingerissen. Die Pupille erscheint nach der dem Vorfalle entsprechenden Seite verzogen; eine Ablösung der Iris vom Ciliarkörper an der Riss-Stelle scheint nicht vorzukommen. Die Verletzungen der inneren Theile sind gegenüber denjenigen, die bei gewöhnlichen Skleralrupturen beobachtet werden, geringfügig: kleines Hyphäma, mitunter radiäre Einrisse an der Iris, theilweise Ablösung der Iris vom Ciliarrande. Nicht selten kommen an der Stelle des Hornhautrisses Zerreissung der Zonula und wahrscheinlich auch solche an der Peripherie der Linsenkapsel vor.

Meist kommt es nach einigen Wochen zu Linsentrübung. Der Grund liegt wohl in der plötzlichen Anspannung der Zonula im Momente des Stosses. Auch Glaskörpertrübungen, höchstwahrscheinlich durch Blutaustritt in den Glaskörper bedingt, können vorkommen. In einem Falle hat Verf. einen Aderhautriss, in einem anderen Falle Netzhauttrübung (in der Art, wie solche bei Contusionen des Auges zuerst von Berlin beschrieben wurde,) beobachtet. Die Art der Verletzung ist bei den Rissen an der Hornhautgrenze dieselbe wie bei typischen Skleralrupturen, nämlich Contusionen des Auges (Anfliegen eines grösseren Fremdkörpers, Stoss mit dem Horne einer Kuh, Schläge gegen das Auge u. s. w.). Verhältnissmässig häufig findet sich diese Gattung von Verletzung bei jüngeren Leuten.

Die Prognose ist im Ganzen gut, — Infection scheint selten vorzukommen. Die Therapie besteht in sofortiger sorgfältiger Ausschneidung des Irisvorfalles und zwar vorerst in Lösung der Verklebung der vorgefallenen Iris mit den Wundrändern, dann Vorziehen und Abschneiden der Iris, hierauf Reposition der in der Wunde zurückgebliebenen Iris. Eine Vernähung der Wundränder ist zu vermeiden, die Anlegung einer Bindehautnaht jedoch zu empfehlen. Dass die in Rede stehenden Wunden als Folge der Berstung, somit von innen nach aussen entstanden, aufzufassen sind, geht aus Folgendem hervor: Die Art der Verletzung ist dieselbe wie bei den typischen Skleralrupturen, nämlich Contusion des Auges; trotz der Verschiedenheit der Verletzung in den einzelnen Fällen verhält sich doch die Ruptur an der Hornhautgrenze in typischer Weise, wie die gewöhnliche Skleralruptur; die Zerreissung ist manchmal von Veränderungen begleitet, welche man nur in Folge von Contusionen sieht; die Risse liegen verhältnissmässig häufig an dem, durch das obere Lid geschützten oberen Hornhautrande, und doch fand sich in keinem der vom Verf. beobachteten Fällen Zeichen von Verletzung am oberen Lide. Lineare Wunden mit glatten Wundrändern, wie sie bei diesen Verletzungen beobachtet werden, können nie durch Eindringen rauher Körper bedingt werden. Gegen das Eindringen solcher Fremdkörper sprechen auch die geringen Veränderungen im Augeninnern und die Seltenheit der Infektion des Auges. Zur Erklärung des Mechanismus der Verletzung zieht Verf. die plötzliche Erhöhung des intraoculären Druckes, durch den hinzukommenden äusseren Druck, heran.

„Wenn die Höhe des gesteigerten Binnen-Druckes die Festigkeit der Bulbuskapsel übersteigt, so berstet diese und zwar, wenn sie nicht in allen ihren Theilen gleich fest ist, an ihrer schwächsten Stelle und das ist die Corneoskleralgrenze; hier ist der Schlemm'sche Canal in die hintere Fläche der Corneosklera eingegraben; hier hören die innersten Lamellen der Sklera plötzlich auf. An dieser Stelle beginnt also die Einreissung und zwar zerreisst zuerst das zarte Gewebe des Lig. pectin., welches die hintere Wand des Schlemm'schen Canals bildet. Geht der Riss von hier aus nach der Oberfläche weiter, so folgt er am leichtesten jener Linie entlang, welchen die mit dem Schlemm'schen Canal communicirenden vorderen Ciliar-Gefässe der Sklera durchsetzen und dadurch deren Festigkeit beeinträchtigen. Diese Linie verläuft schräg nach der Peripherie, immer mehr von der Hornhautgrenze sich entfernend, so dass sie die Oberfläche der Sklera erst einige Millimeter hinter dieser erreicht. Folgt ein Riss dieser Linie, so entspricht er der Lage und Richtung der gewöhnlichen Skleralrupturen. Wenn dagegen der Riss auf kürzerem Wege, also senkrecht, die Bulbuswand durchsetzt. so kommt er knapp hinter dem Limbus an die Oberfläche; für jene

Fälle, wo der Riss äusserlich am Limbus selbst, oder gar an dessen Rand liegt, muss angenommen werden, dass der Riss bei seinem Verlaufe von hinten nach vorn, gleichzeitig schräg gegen die Hornhautmitte zu, seinen Weg durch die Hornhaut genommen hat. Warum der Riss bald mehr senkrecht, bald mehr in der einen oder anderen Richtung, schräg die Augenhülle durchsetzt, ist gegenwärtig noch nicht zu erklären." Schenkl.

Journal-Uebersicht.

I. A. v. Graefe's Archiv f. Ophthalmologie. LXI. 1.

1) **Anatomische Untersuchungen über Gefäss-Erkrankungen im Gebiete der Arteria und Vena centralis retinae und ihre Folgen für die Circulation mit besonderer Berücksichtigung des sogenannten hämorrhagischen Infarctes der Netzhaut,** von Dr. Clemens Harms, Assistent in Tübingen, früher Volontär-Arzt in Breslau. (Aus den Universitäts-Augenkliniken in Breslau und Tübingen.) Habilitationsschrift.

Der umfangreichen Arbeit liegt in erster Linie die eingehende Untersuchung von 12 Augen zu Grunde, welche dem Verf. mit den Krankengeschichten zur Verfügung standen. Alle Fälle waren mit Glaucom complicirt. 2 verliefen ursprünglich unter dem Bilde der sog. Embolie, 7 unter dem Bilde der Retinitis haemorrhagica, 3 kamen mit intraocularen Blutungen und Drucksteigerung zur Beobachtung.

Von besonderer Wichtigkeit ist die Untersuchungstechnik. Längsschnitte geben keinen ausreichenden Ueberblick über die Veränderungen der Wandung, über die Form des Embolus oder Thrombus und über ihre Beziehungen zur Wandung. Nur durch Serien von Querschnitten und die Reconstruction der Längsschnitte aus den Querschnitten gewinnt man ein klares Bild der Verhältnisse.

Ausser seinen eigenen Beobachtungen giebt Verf. eine erschöpfende Zusammenstellung aller einschlägigen, in der Literatur zerstreuten Fälle, deren klinischer Verlauf und anatomischer Befund so eingehend mitgetheilt werden, dass der Leser der kritischen Verwerthung der Einzelfälle zu folgen vermag.

Bekanntlich sind schon bald nach der Veröffentlichung des ersten klassischen Falles von Embolia art. centr. retin. durch v. Graefe (1859) Zweifel aufgetaucht, ob das klinische Bild immer auf Embolie beruhe. Eine grössere Reihe von Beobachtungen zeigt, dass in der That die Verstopfung der Arterie meist auf andre Weise zu Stande kommt. Anatomisch ist die embolische Natur des Leidens bisher in keinem Falle sicher erwiesen. Verf. hält auch den v. Graefe'schen Fall für zweifelhaft. Man verfügte damals nicht über die feinen anatomischen Untersuchungsmethoden, welche heute als unerlässlich gelten. Der Sammelname „Embolie der Centralarterie" hat jedenfalls keine Berechtigung mehr und wird besser durch „Thrombose" oder noch allgemeiner durch „plötzlicher Verschluss der Centralarterie" ersetzt.

Der Verschluss kommt häufig durch die Folgezustände der Endarteriitis proliferans zu Stande. Entweder ist die entzündliche Wucherung an sich ausreichend, um das Lumen zu verlegen, oder es kommt stromabwärts von der verengten Stelle zu secundärer Thrombose, wodurch das plötzliche Auftreten der Sehstörung sich ungezwungen erklärt. Schwieriger ist die Er-

klärung, wenn nur Intimawucherung besteht. Die anatomischen Verhältnisse dieser Fälle sind noch nicht ganz sicher gestellt.

Ist das Arterienlumen verengt, so wird es um so leichter zur Thrombenbildung kommen, wenn auch das Lumen der Vena centralis zum Theil verlegt und in Folge dessen eine Stromverlangsamung eingetreten ist. Ferner kann es sich um marantische Thrombose handeln.

Einzeln wurde die Verlegung des Lumens durch kalkhaltige Gebilde bewirkt; doch steht noch nicht fest, ob sie als Embolie angeschwemmt wurden und die Endarteriitis verursachten, oder ob sie als Endproduct einer Endarteriitis anzusehen sind.

Endlich sind Fälle beobachtet, in denen trotz des ausgesprochenen klinischen Bildes bei der Section ein Arterienverschluss nicht gefunden wurde. Die meisten Fälle sind unzulänglich untersucht. Da aber auch in einem sehr sorgsam untersuchten Falle der Befund negativ war, so muss man annehmen, dass der Verschluss gelegentlich einmal weiter zurückliegen kann. In der Regel bewirkt Verschluss der Art. ophthalmica keine Unterbrechung der Netzhaut-Circulation, die Unterbrechung wird nur dann erfolgen, wenn die collateralen Verbindungen mit benachbarten Gefässgebieten mangelhaft sind.

Echte Retinitis haemorrhagica, hervorgerufen durch diffuse entzündliche Erkrankung der Netzhautgefässe, kommt vor, ist aber selten. Meistens handelt es sich um Thrombose oder Vena centralis. Die Thrombose kann auf marantischer Basis, vielleicht zugleich auf Grund leichter Localveränderungen entstehen. In anderen Fällen findet sich primäre Endo- und Mesophlebitis, deren Producte ebenso, wie bei den Arterien, entweder für sich ausreichen, um das Lumen zu verlegen; oder, bevor ein vollständiger Verschluss erfolgt stromabwärts von der verengten Stelle, vielleicht im noch normal weiten Lumen, die Bildung eines Thrombus veranlassen.

Je nachdem, ob die Netzhautvenen sklerosirt sind oder nicht, werden sie verengt oder verbreitert und geschlängelt erscheinen. Im letzteren Falle kommt es zu mächtigeren Blutherden, im ersteren zu feineren punktförmigen und streifigen Blutungen. Die Arterien sind stets verengt. Besteht hochgradige Herzschwäche und kein vollständiger Verschluss durch einen marantischen Thrombus, oder sind ausreichende Nebenbahnen vorhanden; so können Blutungen ausbleiben.

Thrombose der Centralvene complicirt sich nicht selten mit Glaucom.

2) **Zur Kenntniss der Augentuberculose bei Rind und Schwein,** von Dr. Carl Manleitner, Thierarzt in Berlin. (Aus der Universitäts-Augenklinik in Leipzig.)

Nach einem Ueberblick über die bisherige Literatur giebt Verf. das Resultat der pathologisch-anatomischen Untersuchungen von 14 Fällen von Augentuberculose bei Rindern und Schweinen. Das Material stammte von Thieren, welche auf dem Leipziger Schlachthofe wegen hochgradiger allgemeiner Tuberculose vom Consum ausgeschlossen werden mussten.

Tuberculose ist bei Rind und Schwein häufig, bei andren Hausthieren selten. Von 200 tuberculösen Rindern litten 5 %, von 250 tuberculösen Schweinen 1,6 % an Augentuberculose. Weibliche Thiere erkranken viel häufiger, als männliche. Die erkrankten Rinder sind meistens 5 bis 10 Jahre alt; die Schweine höchstens 1 Jahr. Verf. glaubt die Ursache des Altersunterschiedes darin zu sehen, dass die Schweine der tuberculösen Infection

rascher erliegen als die Rinder. (Schweine werden meistens gegen Ende des ersten Lebensjahres geschlachtet. Ref.)

Tuberculose der Conjunctiva, bei Papageien häufig, ist bei grösseren Hausthieren unbekannt.

Ektogene Infection des Bulbus ist nicht beobachtet; die Infectionserreger gelangen in den Blut- und Lymphgefässen ins Auge, und daher kommt es, dass die ersten Krankheits-Erscheinungen fast immer in der Uvea auftreten.

Akute Miliartuberculose der mittleren und äusseren Aderhautschichten fand Verf. nur einmal in Gestalt von perivasculären Infiltraten, die auf lymphogene Infection hindeuteten.

Die gewöhnliche Form der chronischen Tuberculose ist beim Thier der Einzelherd in Gestalt des echten Conglomerat-Tuberkels, der sich aus rundlichen Zellherden zusammensetzt, die häufig um mehr oder minder gut erhaltene Gefässe gruppirt sind. Die weitere Ausbreitung findet vorwiegend nach der Netzhaut hin statt, die allerdings ziemlich lange Widerstand zu leisten pflegt. Besonders scheint das Tapetum das Vordringen nach innen zu erschweren.

Die umschriebene Geschwulstbildung ist beim Rinde selten, beim Schweine die am häufigsten vorkommende Form. Beginnt die Erkrankung in den inneren oder mittleren Aderhautschichten, so erfolgt die weitere Entwicklung nach dem Augeninnern hin; beginnt sie in den äusseren Schichten, so pflegt das Fortschreiten nach der Lederhaut hin stattzufinden, an der dann Ausbuchtungen sichtbar werden. Neben den Tumoren finden sich zerstreute Knötchen.

Ciliarkörper-Tuberculose wird nicht oft beobachtet doch kann im Corpus ciliare die erste Ansiedelung der Infections-Erreger stattfinden. Auch hier giebt es grössere Tumoren neben kleinen Knötchen. Häufig erkrankt der Ciliarkörper secundär von den benachbarten Uvealtheilen her.

In der Iris tritt die Tuberculose einzeln in Gestalt der Knötchen-Iritis auf; häufiger sehen wir die tuberculöse Granulationsgeschwulst, welche von den inneren Schichten auszugehen und trotz starken Wachsthums die vorderen Irisschichten nicht zu durchbrechen pflegt. Um das nekrotische Centrum liegt in der Regel eine dünne Zellschicht mit zahlreichen Rieenzellen.

Die Sklera wird häufig ergriffen. Nach Zerstörung der Suprachorioidea wird sie eingeschmolzen und in ausgebreitetes tuberculöses Gewebe verwandelt; oder die Infectionserreger dringen in den Scheiden der Nerven und Gefässe vor und bilden in der Lederhaut Nester, welche mit dem ursprünglichen Herde in keinem directen Zusammenhange stehen.

Die Hornhaut-Tuberculose tritt nur secundär auf und zwar entweder als Keratitis interstitialis oder als wirkliche Keratitis tuberculosa unter Bildung von Knötchen und Granulationen, welche zur Verschwärung führen.

In der Netzhaut finden sich secundär entzündliche Erscheinungen oder multiple Knötchen, die vorwiegend in den äusseren und mittleren Schichten in entzündlichem Gewebe gelegen sind. Einmal handelte es sich um eine Art von Tumor, der den primären Aderhautherd an Grösse übertraf. Häufiger sieht man in den inneren Schichten die Entwicklung eines membranösen Granulationsgewebes, welches sich nach Zerstörung der Limitans interna im Glaskörper ausbreitet, indessen weder Knötchen noch Riesenzellen enthält.

Linse und Glaskörper werden nur passiv in den tuberculösen Process hineingezogen. Besonders bei der Erkrankung des Ciliarkörpers dringen

tuberculöse Wucherungen in den Glaskörper ein und bilden hier gelbliche, breiartige oder mehr käsige Massen, die unter Umständen den ganzen Glaskörper verdrängen. Schliesslich folgt Atrophia bulbi.

Die Aderhaut-Tuberculose, die mehr als die Hälfte der Fälle ausmacht, kann bei Abwesenheit entzündlicher Erscheinungen lange Zeit unbemerkt bleiben. Am vorderen Bulbusabschnitte, besonders an der Iris, tritt rasch Entzündung auf, welche die Aufmerksamkeit auf die Augen lenkt. Die Dauer der Erkrankung schwankt innerhalb ziemlich weiter Grenzen: man sieht hochgradige Atrophie nach 2 Jahren, mächtige extrabulbäre Wucherungen nach 5—6 Wochen. Ausgang in Atrophie ist die Regel. Selten sind beide Augen erkrankt; wenn es vorkommt, so liegt stets zwischen der Erkrankung des ersten und des zweiten Auges ein Zeitraum von mehreren Wochen bis Monaten.

---

3) **Ueber ein tumor-ähnliches Gebilde in einer leeren Augenhöhle.** Pathologisch-histologische Untersuchung, von Dr. med. Albin Pihl, Marine-Stabsarzt in Gothenburg (Schweden).

Einem 17jährigen wurde das linke Auge durch ein Stück Blech tief durchschnitten. Phthisis bulbi, Enucleation ohne Störung. Etwa 3 Jahre später fand Verf. in der Conjunctiva eine annähernd kugelige Geschwulst von 3 mm Durchmesser, die wie eine dickwandige, mit Blut gefüllte Cyste aussah. Sie bestand aus Granulationsgewebe mit zahlreichen Riesenzellen, welche grössere und kleinere Fremdkörper einschlossen. Die überwiegende Mehrzahl der Fremdkörper waren runde Körnchen, die Eisenreaction zeigten. Ausserdem fanden sich noch spärliche andre Fremdkörper, meistens grösser, als die Körnchen; zum Theil aber auch ziemlich klein, langgestreckt, scharfeckig, dunkel und nicht färbbar. Einzelne Cholestearinkrystalle.

Verf. giebt folgende Deutung. Durch das Blechstück wurde eine Blutung gesetzt und etwas Schmutz eingeführt. Es erfolgte Einkapselung, die Schmutzpartikelchen bewirkten Bildung von Granulationsgewebe und Riesenzellen, als Rest des Blut-Ergusses blieb eisenhaltiges Pigment und Cholestearin zurück. Ob von dem Blech Eisenstückchen abgelagert wurden, bleibt zweifelhaft, da sie chemisch von hämatogenen Eisen nicht zu scheiden sind.

---

4) **Zur neuesten Theorie der progressiven Kurzsichtigkeit von Prof. Lange,** von G. Hosch, Assistent der Berner Universitäts-Augenklinik. (Prof. Siegrist.)

---

5) **Die elastischen Fasern in der Sklera myopischer Augen,** von Prof. A. Elschnig in Wien.

Beide Verff. fanden bei ihren Untersuchungen die Lange'schen Angaben nicht bestätigt und betonen, wie andre vor ihnen, das „launenhafte" Verhalten der elastischen Fasern gegenüber Tinctionsmitteln, wodurch leicht Täuschungen entstehen können.

Elschnig hebt noch einen andren Punkt hervor. Die elastischen Fasern schliessen sich in ihrer Vertheilung den Bindegewebsbündeln eng an (Propopento). Vorwiegend in den mittleren Lagen der lateralen Skleralhälfte findet sich neben der verbreiteten und in der medialen Hälfte deutlich ausgesprochenen strohmattenähnlichen Verflechtung der Fasern eine „lamelläre" Structur. Man sieht auf Meridionalschnitten längs getroffene Bündel und dazwischen rechtwinkelig zu ihnen verlaufende Bündel mit (im Querschnitt)

punktförmigen elastischen Fasern. Die Zahl der elastischen Fasern kann dadurch klein erscheinen, doch gelingt bei Aufmerksamkeit in besonders gut gefärbten Schnitten mit Hülfe schräger Beleuchtung u. s. w. fast immer der Nachweis, dass die elastischen Fasern durchaus nicht spärlich sind. Gerade in höhergradig myopischen Augen ist dieses Verhalten besonders ausgeprägt, so dass gerade hier die Sklera am leichtesten arm an elastischen Fasern erscheinen kann.

Elschnig betont noch, dass nach seinen Messungen die Sklera im Staphylom-Bereiche myopischer Augen dünner ist, als der Verdünnung einer normalen Sklera bei Verlängerung der Bulbusaxe entsprechen würde.

Scheer.

II. Zehender's Klinische Monatsblätter für Augenheilkunde. 1905. October.

1) **Ueber Hornhaut-Veränderungen im kindlichen Auge in Folge von Drucksteigerung,** von Dr. Seefelder.

Gelegentlich der anatomischen und klinischen Untersuchung einer grösseren Anzahl von Augen mit Hydrophthalmus congenitus konnte Verf. die Beobachtung von Wintersteiner bestätigen, dass die Bowman'sche Membran an verschiedenen Punkten bald nahe am Limbus, bald mehr gegen das Centrum der Cornea gelegen, in wechselnder, aber nie bedeutender Ausdehnung fehlt. Die oberflächlichen Hornhautschichten waren zuweilen bei der Zerreissung mitbetroffen. In allen seinen 9 Fällen fand Verf. Zerreissungen der Descemetis bezw. deren Residuen, Spaltungen dagegen nirgends. Veränderungen der Krümmungs- und Wölbungsverhältnisse liessen sich überall nachweisen, und zwar war die Cornea nicht stärker gewölbt, sondern abgeflacht.

---

2) **Die histologischen Veränderungen des Auges bei der Keratitis disciformis,** von J. Meller.

Die Keratitis disciformis findet sich bei Personen im mittleren Lebensalter und tritt häufig nach leichten Epitheldefecten auf. Sie charakterisirt sich durch eine zarte graue Scheibe, welche ziemlich die Mitte der Hornhaut einnimmt und durch einen intensiven grauen Rand scharf gegen die durchsichtigen Randtheile der Hornhaut sich abgrenzt. Die Oberfläche der Hornhaut ist darüber matt und unempfindlich. Im Verlaufe der Krankheit, welche gewöhnlich einige Monate währt, kommt es häufig zu kleinen Ulcerationen, und es bleibt meist eine ziemlich starke Trübung zurück. Verf. hatte die Gelegenheit einen solchen Fall anatomisch zu untersuchen. Er konnte folgende für die Krankheit charakteristische Thatsachen feststellen: Es handelt sich um einen wohlumschriebenen Krankheitsherd, der zweifellos durch eine Infection zu Stande kam. Die übrige Hornhaut ist mit Ausnahme geringer secundärer Veränderungen gesund. Die Erkrankung besteht in einer entzündlichen Infiltration, welche von der in der Oberfläche gelegenen Infectionsstelle aus in das umgebende Hornhautparenchym gleichmässig nach allen Richtungen, auch in die Tiefe fortschreitet und dadurch einen scheibenförmigen Herd mit stärker saturirtem Rande erzeugt. Diese Tendenz, sich der Fläche und Tiefe nach auszubreiten, verschwindet rasch, indem sehr bald eine totale Nekrose des Infiltrates und wohl auch der darin befindlichen Krankheitserreger eintritt. Die bakteriologische Untersuchung dieses Falles sowohl intra vitam als im Schnitte war negativ geblieben.

---

3) **Beiträge zur Serumtherapie des Ulcus corneae serpens**, von L. Paul.

In 4 Fällen von Ulcus serpens, bei denen grosse Serumdosen, 80 ccm und mehr injicirt worden waren, war der Erfolg ein günstiger. Bei weiteren 5 Fällen wurde nur Airol, Atropin, feuchter Verband und Sondirung des Thränen-Nasenganges angewandt; auch hier war der Erfolg ein guter.

---

4) **Melanosis des rechten Auges (Cornea, Conjunctiva und Iris) und multiple, melanotische, epibulbäre Neubildungen des linken Auges (der Cornea und des Limbus conjunctivalis)**, von M. Menacho.

Bei einem 41jährigen Bäcker fanden sich am äusseren Theile des linken Corneoskleralrandes zwei prominente Knoten von röthlich-schwarzer Farbe. Dieselben wurden galvanokaustisch zerstört. Es handelte sich um melanotische Spindelzellen-Sarcom. Nach zwei Jahren hatten sich wieder neue Pigmentherde gebildet, die am unteren Theil der Hornhaut lagerten, welche ebenfalls galvanokaustisch entfernt wurden. 8 Monate später wurden 3 weitere frisch aufgetretene Knoten mit dem Galvanokauter zerstört. Nach $^3/_4$ Jahren erschien am oberen inneren Theil der Cornea 1 mm vom Rande ein bläschenförmiger Herd, der 4 Moate später operirt wurde. Auch in der Cornea des rechten Auges zeigten sich einige kleine Pigmentherde. In der Iris beiderseits bestanden auch einige Pigmentherde.

---

5) **Apoplexia sanguinis retinae (v. Michel) oder sogenannte Retinitis haemorrhagica nach Unfall**, von Hillemanns und Pfalz.

Bei einem 42jährigen Arbeiter trat nach einer Contusion der Umgebung des linken Auges das Bild schwerster Stauung im Gebiete der Vena centralis retinae auf, Verwaschensein der Papilla nervi optici, Ischämie der Arterien, ausgedehnte Blutungen auf der Papille und dem Augenhintergrund. Das Sehvermögen war auf Fingerzählen in 3—4 m herabgesetzt. Der Augenspiegelbefund blieb 4 Monate derselbe. Nach 10 Monaten fand sich fast vollständige Restitutio ad integrum. Die Sehschärfe betrug $^5/_{12}$. Es handelte sich wahrscheinlich um eine allmählich zunehmende Blutung in der Sehnervenscheide aus einer Fissur des Canalis opticus.

---

6) **Ein Fall von traumatischer Erkrankung der Macula lutea**, von G. W. Wisselink.

Nach einem Falle vom Pferde traten auf beiden Augen paracentrale Skotome auf, die Verf. auf Risse in der Netzhaut zurückführt.

Horstmann.

III. Archives d'Ophtalmologie. 1905. Mai—September.

1) **Gumma der Hornhaut**, von Terson.

Es handelte sich um eine 22jährige Patientin mit hereditärer Lues, die bereits eine parenchymatöse Keratitis durchgemacht hatte. Nach 4 Jahren zeigte sie sich mit dem in Rede stehenden Leiden, das mit einer heftigen Iritis complicirt war. Jodbehandlung hatte nur einen vorübergehenden Erfolg. Erst intramusculäre Calomel-Injectionen brachten die Geschwulst, die zu ulceriren drohte, zur Resorption.

---

2) **Ein neues Augensymptom der Basedow'schen Krankheit,** von Teillais.

Das vom Verf. öfter beobachtete Symptom besteht in einer abnormen Pigmentirung der Lider, in Form eines braunen Fleckes, der ohne Unterbrechung die ganze Lidhaut bedeckt, an der Kante der Orbita abschneidet und niemals auf die Bindehaut übergreift.

---

3) **Ueber den Mechanismus der Accommodation und ein neues Verfahren zur Messung der Krümmung der Vorderfläche der Linse,** von Bertin-Sans und Gaguière.

Zum Referat nicht geeignet.

---

4) **Ueber Dacryocystitis im Gefolge der Radicalcur der Entzündung des Sinus maxillaris,** von Leblond.

An zwei Beobachtungen zeigt Verf., dass die Operation von Caldwell-Luc zur Radical-Behandlung der Entzündung des Sinus maxillaris die unteren Thränenwege verlegen kann. In der That bedingen die anatomischen Verhältnisse eine sehr leicht eintretende Verletzung des Nasenendes des Canalis nasolacrymalis bei der in Rede stehenden Operation.

---

5) **Doppelseitige Encephalocele des inneren Orbitalwinkels,** von Rohmer.

Bei dem Kinde von 8 Monaten bestehen die beiden symmetrischen Tumoren seit der Geburt. Auf Druck sind sie weder schmerzhaft noch verkleinern sie sich. Erst bei der Operation wurde die Diagnose gestellt. Während die eine Seite ohne Zufall heilte, trat nach dem Eingriff auf der andern eine Meningitis hinzu, der das Kind erlag.

---

6) **Tuberculöse Tarsitis,** von Rollet.

Die subjectiven Beschwerden sind die der Ptosis, hervorgerufen durch die Hyperplasie des Lides. Die anatomische Untersuchung ergab typische Tuberkel mit Riesenzellen. Heilung erfolgte nach Auskratzung und Brennung.

---

7) **Akute Dakryoadenitis,** von Wicherkiewicz.

Die akuten Entzündungen der Thränendrüse lassen sich vom ätiologischen Standpunkt in 2 Formen sondern. Die eine wird hervorgerufen durch ein Trauma mechanischer, chemischer oder thermischer Art oder durch locale Infection. Diese Form ist einseitig und endet meist mit Vereiterung. Die zweite Form ist die Folge allgemeiner Infection nach Influenza, Malaria, Masern, Gonorrhoe und event. secundärer Syphilis. Sie ist oft mit einer Entzündung der Speicheldrüsen combinirt und endet meist in Resolution der Entzündung.

---

8) **Das Stovaïn,** von Scrini.

Eine 4% Lösung giebt vollständige Anästhesie der Horn- und Bindehaut, ohne jede Schädigung des Hornhautepithels. Injectionen erweisen sich bei Weitem ungiftiger, als solche mit Cocaïn.

---

9) **Miliare Abscesse in der Hornhautnarbe nach Star-Operation,** von Terrien.

Verf. beobachtete bei Hunden in den ersten Tagen nach der Hornhaut-

durchschneidung im neugebildeten Epithel miliare Ansammlungen von Leucocyten, mit andern Worten kleinste Abscesse. Diese sind am 10. Tage verschwunden. Wenn auch die Asepsis beim Menschen leichter zu handhaben ist, als beim Hunde, so sind solche kleinste Abscesse möglicher Weise auch beim Menschen vorhanden, nur Mangels geeigneter Untersuchungsobjecte bisher nicht festgestellt. Immerhin können sie bei geeignetem Boden den Ausgangspunkt zur allgemeinen Vereiterung geben.

10) **Das Auge der Anencephalen,** von Cosmettatos.

Bei der Untersuchung eines Anencephalen ergab sich, dass hauptsächlich die nervösen Partien des Auges betroffen sind. Die Ganglienzellenschicht der Netzhaut ist unvollständig ausgebildet, und im Sehnerven ist das nervöse Gewebe durch Bindegewebe ersetzt. Auffallend ist die starke Vascularisation des ganzen Organs.

11) **Insufficienz der Convergenz,** von Landolt.

12) **Hyalines Lymphom der Conjunctiva bulbi, durch Röntgenstrahlen geheilt,** von van Duyse.

Ein bemerkenswerther Fall.

12) **Verbesserung der Augenprothese durch Transplantation eines Kaninchen-Auges,** von Lagrange.

Bei der Enucleation werden die 4 geraden Augenmuskeln angeschlungen und die Blutung wird möglichst vollständig gestillt. Sodann wird ein aseptisch enucleïrtes Auge eines jungen Kaninchens in die Tenon'sche Kapsel gepflanzt, mit den 4 geraden Muskeln verbunden und die Conjunctiva darüber genäht. Nach längerer Zeit noch tragen die Patienten, wie die beigegebenen Bilder beweisen, einen immerhin leidlichen Stumpf.

13) **Ueber klinische und pathologische Anatomie eines Falles von verkalktem Cysticercus der Orbita,** von Pascheff.

Der operativ entfernte cystische Tumor ergab die Wahrscheinlichkeitsdiagnose „verkalkter Cysticercus". Seit Beginn der Krankheit bestand Neuritis optica.

14) **Akromegalie und bitemporale Hemianopsie,** von de Lapersonne.

Die Mittheilung des Falles ist deshalb lehrreich, weil sie beweist, wie wichtig die Untersuchung des Gesichtsfeldes, die oft unterlassen wird, in zweifelhaften Fällen von Akromegalie sein kann. Auch hier wurde die genaue Diagnose erst nach Entdeckung der Hemianopsie gestellt. Wenn man bedenkt, dass in über 40 Fällen von Akromegalie die Hypophyse vergrössert bezw. in narbiger Form entartet gefunden worden ist; so sollte man sich des Hilfsmittels der Gesichtsfeld-Untersuchung in derartigen Fällen stets bedienen.

15) **Verletzungen der Augen durch Unfälle bei der Arbeit,** von Baudry.

Verf. theilt eine Reihe von Fällen von Simulation und Aggravation mit.

16) **Congenitale Dacryocystitis,** von Péchin.

Die oft unter dem Bilde einer Pseudoblennorrhoea neonatorum ver-

laufende Affection ist der Therapie sehr zugänglich. Injectionen und Catheterismus führen meist schnell zur Heilung.

17) **Ansteckung mit Trachom,** von Poulard.
Eine Reihe von Personen erkrankte durch Benutzung desselben Handtuches.

18) **Epibulbärer Tumor mit Schaumzellen,** von van Duyse.
Es handelt sich um ein Endotheliom, dessen Elemente eine schaumige Structur des Protoplasma zeigen.

19) **Melanosarcom der Iris,** von Poulard.

20) **Ueber traumatischen Enophthalmus und seine Pathogenese,** von Bistis.
Verf. ist Anhänger der Theorie von Schapringer, nach welcher eine Lähmung des Sympathicus die Ursache des Enophthalmus darstellt. Die Folge der Sympathicuslähmung ist eine Lähmung des Müller'schen Muskels, wodurch die Capacität der Orbita vergrössert wird, so dass der Bulbus tiefer in dieser eingebettet liegt.

21) **Primäres Lymphosarcom der orbitalen Thränendrüse mit anatomischer Untersuchung,** von Gendron und Servel. Moll.

IV. Annales d'Oculistique. 1905. Mai—August.

1) **Nekrolog auf Parinaud und de Vincentiis.**

2) **Die von Baron Adolf von Rothschild gestiftete Augenklinik,** von Trousseau.
Die grossartige augenärztliche Stiftung, die den Namen ihres Gründers trägt, enthält 62 Betten in mehreren Pavillons, die für septische und aseptische Fälle getrennt sind. Originell sind die für blennorrhoische Säuglinge mit ihren Müttern eingerichteten Behälter.

3) **Ueber die Filtration des Auges und ihre Rolle in der Pathogenese des Glaucom,** von Leber.
Die Bemerkungen beziehen sich auf eine Arbeit von Troncoso im Januarheft der Annales d'Oculistique.

4) **Zur Lehre von der sklerosirenden parenchymatösen Keratitis wahrscheinlich tuberculöser Natur,** von Chesneau.
Therapeutisch empfiehlt Verf. die von Koster angegebenen subconjunctivalen Luft-Injectionen. Es werden 1—4 ccm durch Watte filtrirter Luft injicirt. Das Verfahren ist nicht schmerzhaft, und die Luft wird in einigen Tagen resorbirt.

5) **Ueber traumatische Myopie,** von Frenkel.
Je nach der Intensität des Trauma und der Widerstandsfähigkeit der Augenhäute giebt es eine ganze Reihe von Alterationen des Sehorgans, welche sich alle mehr oder weniger mit einer erhöhten Refraction combiniren können. Letztere ist am besten in folgende 4 Gruppen einzutheilen:

1) Spastische Myopie.
2) Myopie durch Erschlaffung der Zonula.
3) Myopie nach Luxation oder Subluxation der Linse.
4) Axenmyopie.

Die spastische Myopie wird namentlich auf neuropathischer Grundlage beobachtet. Ihr Heilmittel ist das Atropin.

Letzteres wirkt natürlich nicht bei der zweiten Art von traumatischer Myopie, die durch Erschlaffung bezw. Zerreissung der Zonula bedingt ist. Hier findet sich oft Mydriasis und Accommodationslähmung. Die Prognose ist ungünstig.

Die dritte Gruppe ist häufig mit den bekannten übrigen traumatischen Symptomen, wie Hyphäma, Abreissung der Iris u. s. w. complicirt und neigt zur Drucksteigerung.

Bei der vierten Gruppe spielt jedenfalls eine durch das Trauma gesetzte Entzündung des hinteren Bulbussegmentes die Hauptrolle. Hier kommt es öfter zu sehr malignen Formen der Myopie.

---

6) **Der Ursprung des Vorurtheils gegen Brillen,** von Sulzer.

Das Vorurtheil gegen das Tragen von Brillen ist ein sehr altes. Schon vor 200 Jahren eiferten die Aerzte gegen die die Brillen verschreibenden und liefernden Optiker und hatten das Publicum auf ihrer Seite. Dazu kam ein auf falschen Voraussetzungen beruhender Aufsatz von Sichel. In neuerer Zeit gilt das Tragen von Brillen als Mangel an Eleganz und häufig, namentlich für Convexgläser, als Zeichen vorgerückten Alters.

---

7) **Ophthalmia nodosa,** von Valude.

Im vorliegenden Falle fanden sich, wie in andern, als Ursache die Haare der Kiefernspinner-Raupe; vermöge der eigenthümlich angeordneten Grannen des Haares vermag dieses ins Hornhaut-Epithel einzuwandern.

---

8) **Ueber angebliche Heilung der Cataract ohne Operation,** von Cazalis.

---

9) **Radiotherapie der Cancroide,** von Valude.

Verf. ist der Ansicht, dass die Radiotherapie häufig versagt, wenn es sich um Tumoren handelt, die nach der chirurgischen Entfernung recidiviren. Da man dieses vorher nicht wissen kann, sollte man zunächst keine Zeit mit der conservativen Behandlung verlieren, sondern möglichst ausgiebig operiren.

---

10) **Tuberculose der Bindehaut,** von Villard. (Schluss.)

Verf. empfiehlt als beste Behandlung die chirurgische, bezw. die Cauterisation.

---

11) **Zwei Fälle von traumatischer Infection des Auges durch einen anaëroben Bacillus,** von Chaillous.

In beiden Fällen fand sich der Bacillus perfringens in Rein-Kultur. Namentlich in der Choriocapillaris und in dem entzündlichen Exsudat fanden sich reichlich die Krankheitserreger.

---

12) **Schwierigkeiten der Diagnose der syphilitischen Natur der Iritis,** von Aubineau.

---

13) **Glaucom-Iridectomie und Massage des Auges,** von Wicherkiewicz.

Verf. will durch Augenmassage, die sich der Iridectomie gegen Glaucom anschliesst, erreichen, dass die Narbe sich nicht zu schnell und fest schliesst, sondern als Filter bestehen bleibt.

Im Anschluss hieran empfiehlt er bei einfachem Glaucom statt der reinen Miotica eine Mischung von Eserin, Pilocarpin und Cocaïn als in vielen Fällen therapeutisch wirksamer. — Als ätiologischer Factor kommt bekanntlich bei Glaucom oft Arteriosklerose in Betracht. Letztere ist gelegentlich ein Zeichen einer vorhergegangenen Lues, so dass eine specifische Kur oft sehr günstig wirkt. Moll.

V. Recueil d'Ophtalmologie. 1905. Mai—August.

1) **Entzündung des orbitalen Zellgewebes und eitrige Dakryoadenitis,** von Antonelli.

Der Fall wurde im Anschluss an eine Mittelohr-Entzündung nach Influenza bei einem Kinde von 11 Monaten beobachtet. Von der Paukenhöhle bahnt sich die Infection durch die Glaser'sche Spalte und die Sutura petro-tympanica, welche bei so jungen Kindern noch ziemlich offen ist, ihren Weg bis zur Fossa pterygo-maxillaris und von da durch die Fissura sphenomaxillaris zur Augenhöhle.

---

2) **Recidivirende Scleritis,** von Golesceano.

---

3) **Entwicklung der Amaurose bei Tabes,** von J. Galezowski.

Verf. macht bei seiner Studie den Unterschied zwischen Blindheit und Amaurose. Erstere ist vorhanden, wenn das Auge nur noch quantitative Licht-Empfindung hat; letztere, wenn auch diese erloschen ist. Die Entwicklung von ersterer zur letzteren ist meist eine relativ sehr schnelle.

---

4) **Irido-chorioiditis gonorrhoica,** von Galezowski.

Die Erfahrung lehrt, dass Augen-Complicationen namentlich dann zu fürchten sind, wenn ein gonorrhoischer Gelenkrheumatismus besteht. Namentlich sind es recidivirende Iritiden, Glaskörperflocken und lange andauernde Skleritiden, welche an diese Aetiologie zu denken Veranlassung geben.

---

5) **Doppeltes Colobom beider Regenbogenhäute,** von J. Galezowski.

---

6) **Atmotherapie der Augen,** von Golesceano.

Viele das äussere Segment des Bulbus betreffende Affectionen sind mittels des vom Verf. angegebenen Apparates einer rationellen Therapie mit heisser Luft zugänglich. 40—45° werden ohne Belästigung und Schaden ertragen.

---

7) **Seltene Formen von syphilitischen Affectionen der Hornhaut,** von Antonelli und Benedetti.

Nicht beendet.

---

8) **Operation des totalen Symblepharon des Oberlids,** von Mazet.

Der Augapfel wurde erhalten. Die Transplantation geschah nach Ollier-Thiersch. Moll.

Vermischtes.

Wir werden um die Mittheilung gebeten, dass ein Werk über die Erforschung der Erblichkeit des Albinismus beim Menschen in Angriff genommen worden ist von Prof. Karl Pearson, F. R. S. University College, London (England), unter Mitwirkung der Herren E. Nettleship, Hindhead, Haslemere (England) und Dr. E. Stainer (Arzt an der Abtheilung für Hautkrankheiten im St. Thomas-Hospital) 60 Wimpole Street W. London (England), und dass Mittheilungen in Verbindung mit obigem Gegenstande, sei es in positiver oder negativer Form, mit grösstem Danke von einem der obengenannten Herren entgegengenommen werden. Die Forscher wünschen viele Fälle von Albinismus — vollständigen oder unvollständigen, allgemeinen oder theilweisen —, zu sammeln, wo die Familiengeschichte des Albino-Patienten in ein, zwei oder drei Generationen zurück verfolgt werden kann. Auch sollten das Geschlecht, die vorherrschende Farbe der Haare und Augen von möglichst vielen Verwandten und Vorfahren des Kranken angegeben werden; ebenso, wer von diesen Personen Albino war, und alle Fälle von Heirathen unter Blutsverwandten. Fälle von Augen-Albinismus bei Personen mit gescheckter Haut geboren (am leichtesten unter den dunkeln Rassen zu bemerken) werden auch werthvoll sein, wenn auch ohne Familiengeschichte; — erworbenes Leukoderma natürlich ausgeschlossen.

Bibliographie.

1) Beitrag zu den Verletzungen der Seh-Organe bei Schläfenschüssen, von Regiments-Arzt Dr. Josef Pollack. (Wiener med. Wochenschrift. 1905. Nr. 36—40.) Vier Fälle von Schläfenschüssen (Selbstmord-Versuche) hat der Verf. auf der Klinik des Prof. Dr. Deyl in Prag zu beobachten und zu behandeln Gelegenheit gehabt. Alle Fälle kamen erst längere Zeit nach stattgefundener Verletzung in klinische Behandlung; die Verletzung fand bei allen von der rechten Schläfengegend aus statt, und zwar in drei Fällen mit 7 mm, in einem Falle mit 11 mm kalibrigem Revolver. Bei drei Fällen war das rechte Auge durch Zerreissung des Sehnerven sofort dauernd erblindet, das linke hochgradig amblyopisch. Im vierten Falle blieb das Sehvermögen des linken Auges vollkommen erhalten, das rechte Auge war amblyopisch und erblindete nach Ablauf von 8 Tagen vollständig. Von den drei früher genannten Fällen ging das Sehvermögen bei einem Falle innerhalb 60 Tagen verloren, während bei den beiden andren Fällen bis jetzt mit den erhaltenen Gesichtsfeldtheilen gesehen wird. In drei Fällen war anfangs starke Vortreibung beider Bulbi und Schwellung der Lider vorhanden, nur in einem Falle war die Vortreibung auf einen Augapfel beschränkt. Verf. legt ein grosses Gewicht auf das Verhalten des Gesichtsfeldes. — Bei Verlust eines Theiles des Gesichtsfeldes kann durch die Gesichtsfeld-Aufnahme sicher gestellt werden, welcher Retinal-Antheil und welches Nervensegment verletzt wurde. In einem der von Verf. beobachteten Fällen konnte auf diese Weise nachgewiesen werden, dass die Läsion des Nerven nicht durch das Geschoss, sondern wahrscheinlich durch einen Splitter des Processus clinoideus, somit intercraniell, erfolgt war. In prognostischer Beziehung ist das Verhalten der Farben in den erhaltenen Theilen des Sehfeldes von entscheidender Wichtigkeit. Concentrische Einengungen (wie sie bei Brüchen des Opticuskanals

beobachtet werden) geben, quoad vitam, selbst bei ziemlich gut erhaltener Sehschärfe in der ersten Zeit, fast in allen Fällen eine ungünstige Prognose.

2) Das Radium in der Trachomtherapie, von Dr. M. Falta in Szeged. (Wiener med. Wochenschrift. 1905. Nr. 31.) Massage der ganzen erkrankten Bindehaut mit dem abgerundeten Ende eines Glasröhrchens, das 1 mg Radiumbromid enthält (3 Fälle). Gegenüber dem von Cohn angegebenen Verfahren soll die Behandlungsart des Verf.'s den Vortheil bieten, der rascheren Beseitigung der Trachomkörner und der Aufsaugung der trachomatösen Infiltration der Schleimhaut; die behandelten Fälle zeigten, dass das Radium auch ausserhalb der Berührungsstelle wirksam ist, und dass durch die Radiummassage nicht allein die trachomatöse Bindehaut gebessert wird, sondern auch der Pannus eine Rückbildung erfährt.

3) Zur Kenntniss des Morbus Basedowii, von Dr. Ludwig Stein, Chefarzt des Sanatoriums in Purkersdorf bei Wien. (Wiener med. Wochenschrift. 1905. Nr. 48.) Verf. schliesst sich denjenigen an, die den Morbus Basedowii als eine toxische Erkrankung in Folge einer bestimmten Form von Degeneration der Schilddrüse auffassen. Diese Auffassung findet eine Stütze an der günstigen Wirkung des Antithyreoidin-Serums. Er empfiehlt mit der Dosirung des Serums nur successive bis zu jener Höhe anzusteigen, nach der sich eine entschiedene Wirkung wahrnehmen lässt. Als weniger bekannte Symptome des Morbus Basedowii erwähnt er: Oedeme der Augenlider, die der Protrusion der Bulbi vorangehen, und Diplopie. Ausserdem hat er in einem Falle neben starkem Speichelfluss eine gesteigerte Sekretion der Geschlechtsdrüsen beobachtet.

4) Ein Fall von geheiltem Tetanus traumaticus nach Pfählungsverletzung der Orbita, von Dr. Eugen Grünfeld in Saaz. (Prager med. Wochenschrift. 1905. Nr. 48.) Bei einem Sturze während des Reifenspieles drang einem 7jährigen Knaben ein Holzstück durch die rechte Nasenhöhle und von da aus durch das Dach der linken Nasenhöhle in die linke Orbita. Die nachfolgenden Symptome waren derartig geringfügige, dass erst 9 Tage nach der Verletzung der Ausbruch tetanischer Symptome die Aufmerksamkeit auf ein vorangegangenes Trauma lenkte. Nach Entfernung des Fremdkörpers trat noch eine weitere Steigerung der tetanischen Symptome, jedoch ohne beträchtliche Temperatursteigerung ein. Der Knabe genas. Der Augenbefund war ein vollkommen normaler geworden.

5) Isolirte Lähmung eines Musculus rectus internus als Seitenwender, von Dr. Oskar Fischer, Assistenten der deutschen psychiatrischen Klinik in Prag. (Prager med. Wochenschrift. 1905. Nr. 49.) Bei einem wahrscheinlich an multipler Sklerose leidenden 42jährigen Patienten fand sich eine kurze Zeit andauernde isolirte Lähmung des Internus als Seitenwender, ohne Mitbetheiligung des Rectus externus der Gegenseite. Eine vorübergehende Schädigung der Kernregion dieses Muskels wurde angenommen.

Schenkl.

6) Verletzungen des Auges durch Kupfer- und Messingsplitter, von Hornstein. (Inaug.-Diss. Tübingen 1905.) Bericht über 65 zum Theil schon in Breckle's Inauguraldissertation (1904) mitgetheilte Fälle. Bemerkenswerth sind 3 Fälle, in denen es gelang, den im Glaskörper sitzenden Fremdkörper durch einen Meridionalschnitt zu entbinden. Einmal blieb dauernd $S = {}^{6}/_{7}$; einmal blieb der Bulbus in seiner Form erhalten, nur der dritte Augapfel wurde phthisisch. Immer lag der Splitter in einer Abscess-

bildung. Die Extraction sollte vor der primären Enucleation stets versucht werden.

7) Ueber den Einfluss der Resection des Halssympathicus auf die Vernarbung von Augapfelwunden, von Kraïsselsky. (Thèse de Lausanne. 1905.) Durchtrennung oder Lähmung des N. sympathicus cervicalis macht am Auge Miosis, Enophthalmus, Verengerung der Lidspalte, Circulationsstörungen und locale Temperatur-Erhöhung, sowie Verminderung des intraocularen Druckes. Die Ernährung des Augapfels leidet (das Volumen des betreffenden Bulbus sinkt.) Klinische und experimentelle Beobachtungen zeigten als Ausdruck dieser Ernährungsstörung verzögerte Vernarbung von Augapfelwunden, zumal solcher der Bindehaut und andrer gefässreicher Gewebe, weniger solcher der Hornhaut. Operationen an Augen, auf deren Seite der Halssympathicus in entsprechender Weise gelitten hat, sind wegen drohender Blutungen gefährlich. Die Sympathektomie begünstigt nicht die durch Einführung von Naphthalin ins Augen-Innere gesetzten Störungen.

Kurt Steindorff.

8) Ueber den centralen Seh-Act, von S. Exner. (Wissenschaftl. Beilage zum 17. Jahresbericht [1904] d. philosoph. Gesellsch. an der Universität zu Wien. Nach einem Referat im Neurolog. Centralbl. 1905. Nr. 18.) Der Vortrag versucht eine Erklärung der eigenthümlichen, von Hitzig gefundenen Thatsache, dass einmal Zerstörung ganz verschiedener Rindentheile einer Hemisphäre Hemiamblyopie von wesentlich stets dem gleichen Typus veranlasst, und des ferneren, dass eine nach längerer Zeit wieder verschwundene Hemiamblyopie auch dann nicht wiederkehrt, wenn eine zweite, für sich allein diese Störung verursachende Stelle nachträglich zerstört wird.

9) Einseitige Herd-Erkrankung des Seh-Hügels, von Reich. (Allgem. Zeitschrift f. Psychiatr. 1905. Nach einem Referat in d. Fortschritten der Medicin. 1905. Nr. 15.) 42jähriger Mann mit rechtsseitiger Lähmung. Doppelseitige Ptosis allmählich zunehmend; doppelseitige Lähmung der Aufwärtsbewegung der Bulbi, zunehmende Lähmung der Convergenz, träge Reaction der Pupillen. Die Section ergab gelbe Erweichung in der linken hinteren Sehhügelgegend. Die Hauptbedeutung des Falles liegt in den Störungen der Augen-Innervation, die wahrscheinlich auf die Mitbetheiligung der vordersten Theile des linken Vierhügels zu beziehen sind.

10) Zur Behandlung des Glaucoms, von Prof. Silex. (Zeitschrift f. ärztl. Fortb. 1905. Nr. 6. Nach einem Referat in Fortschritte der Medicin. 1905. Nr. 22.) Verf. bespricht nur die entzündliche Form des grünen Stars und ist kein allzu begeisterter Anhänger der rein medicamentösen Glaucomtherapie, da hierdurch sehr häufig die Aussicht, durch Operation noch günstige Dauerresultate und leidliches Sehvermögen zu erhalten, vereitelt wird. Treten nach der Operation erneut Glaucom-Anfälle ein, so kommt neben Eserin Anwendung von Jodkali, Massage des Bulbus durch die geschlossenen Lider in Betracht.

11) Das Eumydrin als pupillenerweiterndes Mittel, von Féjér. (Heilkunde 1905. Nr. 3. Nach einem Referat in d. Fortschritten der Medicin 1905. Nr. 22.) Zu Untersuchungszwecken und bei Krankheiten der Hornhaut, die das Eumydrin günstig beeinflusst, wurde das Mittel in 2% Lösung bei Entzündungen der Regenbogenhaut in 5% angewandt. Keine schädlichen Nebenwirkungen, keine localen Erscheinungen, die Erweiterung ist innerhalb 24 Stunden vollkommen geschwunden.

12) Subconjunctivale Lufteinblasungen gegen Keratitis sclerotica tuberculosa, von Chesneau, Nantes. (La semaine médicale 1905. Nr. 27. Nach einem Referat in d. Fortschritten der Medicin 1905. Nr. 22.) Mit der Pravazspritze, deren Nadel man vorher in einem Wattebausch steckt, wird 1—4 ccm Luft injicirt. Das Verfahren ist schmerzlos und lieferte in vier Fällen befriedigende Resultate.

13) Bericht über vier Fälle von Exophthalmus, von Matthias Maerz. (Inaug.-Dissert. Giessen 1905.) Vier interessante Fälle, die in den beiden letzten Jahren in der Giessener Augen-Klinik beobachtet wurden. Der zuerst beschriebene zeigt intermittierenden Exophthalmus.

14) Weitere Beiträge zur Natur des sogen. Supraorbitalreflexes, von Carl Hudovernig. (Neurolog. Centralbl. 1905. Nr. 16.) Nach den Erfahrungen des Verf. kommt als Reizstelle in erster Reihe der M. frontalis in seiner ganzen Ausdehnung in Betracht, ausserdem konnte der Reiz durch Beklopfen der Nasenwurzel, bis zum inneren Augenwinkel reichend, und des Jochbogens, speciell seiner medialen Hälfte, hervorgerufen werden. In vier Fällen von Entfernung des Ganglion Gasseri, wo jede Leitung im Trigeminus ausgeschlossen ist, war das Weiterbestehen des „Supraorbitalreflexes" nachweisbar, woraus Verf. schliesst, dass das als „Supraorbitalreflex" bezeichnete Phänomen kein Reflex sein kann, sondern ausschliesslich aus der unmittelbaren Ausbreitung des mechanischen Reizes zu erklären ist.

15) Einiges über den Zusammenhang zwischen inneren Krankheiten und Augenerkrankungen, von Felix Höring. (Inaug.-Dissert. 1905. Berlin.) Verf. bespricht die krankhaften Erscheinungen, die bei Allgemeinerkrankungen an den verschiedenen Theilen des menschlichen Auges auftreten.

16) Ueber eine rasch entstandene Hirngeschwulst, von Lichtheim. (Deutsche med. Wochenschr. 1905. Nr. 5. Nach einem Referat im Neurolog. Centralbl. 1905. Nr. 17.) Bei dem 27jährigen Patienten, der mit Symptomen eines Gehirntumors erkrankte, fand sich doppelseitige Stauungspapille und rechtseitige Hemianopsie. Röntgenaufnahme zeigte Schatten, der von der linken Stirnhöhle sich in die linke vordere Schädelgrube erstreckte. Bei der von Garré vorgenommenen Operation wurde die Exstirpation eines subcorticalen Sarcoms ausgeführt. Nach der Operation vorübergehende aphasische Störungen, keine optische Aphasie.

17) Was haben wir von einer staatlichen Trachombekämpfung zu erwarten? von Prof. Dr. Greeff. (Berl. klin. Wochenschrift 1905. Nr. 32.) Die Versorgung der Bevölkerung mit fliessendem Wasser und der Einfluss der Tätigkeit tüchtiger Augenärzte, wie es die Erfolge am Rhein gelehrt haben, spielen in der Trachombehandlung einen wichtigen Factor.

18) Die Synergie von Accomodation und Pupillenreaction, von E. Wlotska. (Pflüger's Archiv CVII. S. 174. Nach einem Referat im Neurolog. Centralbl. 1905. Nr. 12.) Während die Abhängigkeit der Pupillenweite von der Convergenz seit langer Zeit feststeht, ist die Abhängigkeit der Pupillen-Weite von der Accomodation noch zweifelhaft. Verf. hat theils die älteren Versuche Vervoort's wiederholt, theils eine besondere Methode neu angewendet und gefunden, dass Accomodation und Pupillen-Weite ganz unabhängig voneinander sind.

19) Zwei Fälle von angeborener Parese des Musculus rectus inferior durch Operation geheilt, von Dr. G. Gutmann. (Berl. klin. Wochenschr. 1905. Nr. 33.) Verf. berichtet über zwei Patienten mit an-

geborener isolirter Lähmung des Musculus rectus inferior. Durch eine Vornähung der Sehne des gelähmten Muskels wurde in beiden Fällen ein günstiges Resultat erzielt.

20) Ein Fall von syphilitischem Gumma des Auges, von Dr. Achilles D. Tzimas. (La Gréce médicale 1905. Nr. 10.) Bei einer 20jährigen Patientin tritt zwei Jahre nach der Infection am linken Auge ein von der Sklera ausgehender Tumor auf, der nach 25 Jod-Injectionen vollständig verschwindet, ohne irgendwelche anderen syphilitischen Erscheinungen zu hinterlassen.

21) Ein Fall von besonderer Lage der markhaltigen Nervenfasern in der Netzhaut, von Dr. G. F. Cosmetattos. (La Gréce médicale 1905. Nr. 15—16.) Bei einer 48jährigen Patientin finden sich im rechten Auge nach innen unten von der Papille, einen Papillen-Durchmesser entfernt, markhaltige Nervenfasern, die von der Papille durch normales Netzhautgewebe getrennt sind.

22) Zur Aetiologie der Cataracta zonularis, von Dr. A. Lezenius. (St. Petersburger med. Wochenschr. 1905. Nr. 20 u. 21.) Nach einer umfangreichen Zusammenfassung der Ansichten der verschiedenen Autoren über die Entstehung des Schichtstars, geht Verf. zu seinen eigenen Beobachtungen über. Bei vier Patienten mit Schichtstar liegen die Angaben vor, dass das Sehvermögen nach einem Fall auf den Kopf in der Kindheit schlecht geworden sei, und Verf. führt diese Verschlechterung auf den mechanischen Insult zurück. Er vergleicht diese Fälle mit den drei von Hirschberg veröffentlichten, in denen die Kinder mit Schichtstar zur Welt kamen und dabei unter Eklampsie der Mutter geboren wurden, während die drei anderen Kinder derselben Mutter, die unter normalen Verhältnissen geboren wurden, keinen Schichtstar hatten. Die Schlussfolgerungen, die Verf. aus seinen Erfahrungen zieht, sind folgende: 1. Cataracta zonularis kann angeboren sein, ist aber in der überwiegenden Mehrzahl der Fälle in den ersten Lebensjahren erworben. 2. Rhachitis spielt bei der Entstehung der Catar. zonularis eine unleugbare Rolle, aber nicht die Rhachitis als solche, sondern die durch sie hervorgerufenen Krämpfe.

23) Ueber zwei Fälle von Glioma retinae mit Besonderheiten, von Joseph Wirth. (Inaug.-Dissert. 1905. Berlin.) Im ersten Falle handelt es sich um ein angeborenes Gliom bei einem sechs Monate alten Kinde, das schon am dritten Lebenstage bemerkt wurde, im zweiten um ein Gliom mit frühzeitiger Dissemination bei einem $1^3/_4$jährigen Mädchen. In beiden Fällen Enucleation, ohne dass in der Folgezeit Recidive auftraten.

24) Fremdkörper im oberen Bindehautsack während 22 Jahren, von Dr. Sewé. (L'Ophtalmolog. provinciale 1905. Nr. 4.) An der Stelle im oberen Bindehautsack, wo vor 22 Jahren ein Stück Stricknadel ins Auge gedrungen war, hatte sich bei der jetzt 29jährigen Patientin eine kleine Geschwulst entwickelt ohne irgend welche Reizerscheinungen. Der kleine, etwa 2 cm lange, schwarze Fremdkörper wird aufs leichteste aus dem Bindehautsack entfernt. Fritz Mendel.

25) Der Einfluss der Vollcorrection auf die Progression der Myopie nach dem Material der Klinik, von Weigelin. (Inaug.-Diss. Tübingen 1905.) Verf. bearbeitet 714 mindestens 2 Jahre lang beobachtete Fälle von Kurzsichtigkeit. Von den dauernd für die Nähe und Ferne voll corrigirten Myopen zeigten nur 8 (10,3%) Progressionen, während bei 70 (89,7%) die Myopie stationär blieb; bei den für die Ferne voll, für die

Nähe Untercorrigirten war das Verhältnis 22:7 (75,9%:24,1%); Vollcorrection für die Ferne, keine für die Nähe 39:42 (48,1%:51,9%; geringe Untercorrection > 2,5 D 65:95 (40,6%:59,4%), starke < 2,5 D 52:67 (43,6%:56,4%), keine Correction 58:51 (53,2%:46,8%). Die höheren stationären Myopien gehören den späteren Lebensjahren an (< 6,0 D), die geringeren stationären (> 6,0 D) dem jugendlichen Alter, in dem auch die progressiven Myopien < 6,0 D überwiegen; die stationären Fälle dagegen sind erst vom 21. Jahre an in der Ueberzahl (unter Ausschluss der Vollcorrection!) bezw. vom 16. Jahre, wenn man die Vollcorrigirten mitrechnet. Vollcorrigirte haben zumal mit zunehmendem Alter mehr Tendenz zum Stillstand als zum Fortschreiten, Uebercorrection schadet nichts. Die Vollcorrigirten gehören vornehmlich den „gebildeten", also viel naharbeitenden Berufen an. Erst Myopen > 12,0 D vertragen starke Concavgläser nicht dauernd. Bis zum 15. Jahre blieben von den nicht voll Corrigirten 35 stationär, 109 waren progredient; im 16.—20. Jahre waren 60 stationär, 62 progredient, — also immerhin ein deutlicher Einfluss der Vollcorrection auf den Stillstand der Myopie. Vollcorrigirte bis zum 15. Jahre wiesen 10 Mal Stillstand, 2 Mal Progression auf. In den Lebensjahren jenseits des 20., die so wie so geringere Tendenz zur Progression haben, ist die Vollcorrection mindestens nicht schädlich. — Bei 8 Patienten wies das eine vollcorrigirte Auge Stillstand, das andere untercorrigirte Fortschritt der Myopie auf, bei 3 andren Myopen war aber das Verhältniss gerade umgekehrt. Verf. giebt zu, dass sein Material noch zu klein sei, um die Frage zu beantworten, aber doch zeige, dass die Vollcorrection wesentlichen Einfluss auf die Progression der Kurzsichtigkeit ausübe.

26) Weitere Erfahrungen über die Pneumokokken-Serumtherapie (Römer) des Ulcus corneae serpens, von Wanner. (Aus der Tübinger Universitäts-Augen-Klinik; Württ. Medic. Correspondenz-Blatt 1905.) Bericht über 21 Fälle, die theils mit Serum allein, theils nach der Simultanmethode (abgetötete Pneumokokken-Culturen plus Serum) behandelt wurden und mit Ausnahme einiger von vornherein aussichtsloser Fälle gute Resultate ergaben. Allerdings wurde in der Mehrzahl der Fälle diese Therapie durch Galvanocaustik bezw. Exstirpation des Thränensacks unterstützt (!).

Kurt Steindorff.

27) Handbuch der Physiologie des Menschen, von W. Nagel. (IV. Band. Physiologie des Nerven- und Muskelsystems. Braunschweig 1905 bei Vieweg.) In dem vierbändigen Nagel'schen Handbuch ist A. Tschermak die Bearbeitung der Physiologie des Gehirns zugefallen. Der gewaltige Stoff wird auf 206 Seiten zusammengedrängt und die dabei wohl unvermeidliche sachlich-nüchterne Darstellung macht das Buch weniger zu zusammenhängender Lectüre als zum Nachschlagen geeignet. Die Abschnitte, welche die Beziehungen des Gehirns zum Sehorgan behandeln, kommen dabei recht schlecht weg und bieten eigentlich nicht mehr als eine kurze Aneinanderreihung von Einzelthatsachen, wie wir sie in den ophthalmologischen Specialwerken ausführlicher und übersichtlicher zu finden gewohnt sind.

28) L'oeil artificiel, par Dr. Robert Coulomb. (Paris 1905.) Verf., der einer Künstlerfamilie entstammt, die sich seit 70 Jahren mit der Herstellung künstlicher Augen befasst, und der auch selbst sich praktisch damit beschäftigt hat, ist, da er gleichzeitig Mediciner ist, hervorragend zur Abfassung dieser Monographie geeignet gewesen, welche die Augenprothese von technischer wie therapeutischer Seite mit gleicher Sachkenntniss beleuchtet.

Im ersten Abschnitt wird nach einer historischen Uebersicht das künstliche Auge selbst in seinen verschiedenen Abarten, seiner Herstellung und seinem kosmetischen und therapeutischen Nutzen besprochen. Bemerkenswerth ist, dass Verf. kein Freund der sogen. Reformaugen ist, und ihnen verschiedene Nachtheile beimisst. Der zweite Abschnitt enthält das, was vom Arzt bei der Auswahl einer Prothese zu beachten ist, sowohl in Hinsicht auf die zu erstrebende Aehnlichkeit mit dem andren Auge, als auch auf die besonderen Verhältnisse, die je nach der Art der voraufgegangenen Krankheiten oder Operationen in der Orbita vorhanden sind. Auch für briefliche Bestellung einer Prothese wird eine Anleitung gegeben. Der dritte Abschnitt endlich befasst sich mit der Handhabung des künstlichen Auges durch seinen Träger, mit etwaigen durch seinen Gebrauch entstehenden Unzuträglichkeiten, und endlich mit der Wiederherstellung eines fehlenden Bindehautsacks durch plastische Operationen. Das Buch ist tadellos ausgestattet und mit einer grossen Zahl guter Abbildungen, meist Photographien, versehen.

Bruns (Steglitz).

29) Die Umgebung und die Anforderungen an das Sehen der Locomotivführer und Heizer, von Nelson Miles Black M. D., Milwaukee., Wis. (The Journal of the American Medical. Association. Februar 1905, Nr. 7.) Auf Grund eigener Erfahrungen, die er auf Fahrten auf Schnellzugslocomotiven gesammelt hat, schildert Verf. die Schwierigkeiten, mit denen das Maschinenpersonal bei der Ausübung seines verantwortungsvollen Amtes zu kämpfen hat. Die Blendung der Feuerung, der Rauch der Maschine, die Geschwindigkeit der Fortbewegung, atmosphärische Einflüsse und Unebenheit des Geländes sind Momente, die die rechtzeitige Wahrnehmung der optischen Signale auf's Aeusserste erschweren, die aber bei dem heutigen Stande der Technik nicht aus der Welt geschafft werden können. Um so strenger muss daher darauf geachtet werden, dass nur Leute mit guter Sehschärfe, vollkommenem binocularem Sehact und gutem Farbenunterscheidungs-Vermögen zum Locomotiv-Fahrdienst zugelassen werden. In der strittigen Frage der Schutzbrillen entscheidet sich Verf., auf Grund eingehender Versuche, für solche. Als Farbe empfiehlt er hellgelb, das einen gewissen Schutz gegen die Blendung der Feuerung gewährt, ohne die Farben der Signale zu beeinflussen.

30) Zusammentreffen von Sehnerven-Entzündung mit Lähmung des Gesichtsnerven, von Edvard A. Shumway, B. S., M. D., Philadelphia. (The Journal of the American Medical Association. Februar 1905, Nr. 6.) Bei einem 18jährigen anämischen Mädchen mit Menstruationsstörungen tritt im Anschluss an eine Erkältung rechtsseitige Gesichtslähmung auf. Die Beweglichkeit kehrt wieder zurück; es stellt sich aber bleibender Enophthalmus der erkrankten Seite ein. Ein Jahr später wird bei der Patientin neuritische Sehnerven-Atrophie beider Augen festgestellt, mit erheblicher Herabsetzung des Sehvermögens und mit Einschränkung des Gesichtsfeldes. Das Zusammentreffen dieser beiden Affectionen ist sehr selten. Verf. hat in der Literatur nur 7 derartige Fälle gefunden. Häufiger ist das Auftreten einer Sehnerven-Entzündung bei Polyneuritis. Verf. schliesst nun aus dem Bestehen des Enophthalmus auf eine gleichzeitige Entzündung des Trigeminus und fasst das Krankheitsbild als Polyneuritis mit Neuritis optica auf, verursacht durch eine — allerdings unbekannte — Infection. W. Mühsam.

31) Weitere Erfahrungen mit der intraocularen Jodoform-Behandlung, von Otto Diehl. (Inaug.-Diss. Giessen 1905.) Nach ein-

gehender Würdigung der Literatur bringt Verf. 14 Fälle, in denen im Jahre 1904 Jodoform-Plättchen in das Auge eingeführt wurden. Elf Fälle betrafen Ulcera serpentia. Mit Ausnahme von einem, der bereits mit Panophthalmie in Behandlung kam, wurde in allen günstige Wirkung gesehen, während in 2 Fällen angewandtes Pneumococcen-Serum versagte. Bei einer perforirenden Verletzung, die schon 14 Tage zurücklag, konnte das in die Vorderkammer eingeführte Plättchen den Ausbruch der Panophthalmie nicht aufhalten. Zweimal wurde Jodoform in den Glaskörper eingeführt. Der erste Fall — Magnet-Operation mit Hirschberg'schem Handmagnet durch Skleralschnitt — endete in Phthisis bulbi und Enucleation. Der andere — perforirende inficirte Verletzung — führte zur Heilung, reizloses abgeblasstes Auge mit Exsudat hinter der Linse. Demnach wird die Jodoform-Einführung in die Vorderkammer empfohlen in Fällen, wo andre Maassnahmen im Stiche lassen, weil sie dann noch gute Resultate liefern kann.

32) Zur Behandlung der Heufieber-Conjunctivitis, von Prof. Otto Schwarz. (Münch. Med. Wochenschr. 1905. Nr. 22.) Verf. sah bei Ueberwiegen der Augen-Symptome gute Wirkung von Cocain 0,2 Sol. Adrenal. hydr. (1:1000)1,0 ad 10,0 aqua. Nasen-Behandlung soll daneben weiter fortgesetzt werden.

33) Zur Behandlung des Heuschnupfens, von Dr. Ernst Urbantschitsch. (Ebenda.) Verf. massirt die Nasenschleimhaut mit besonders dazu modificirtem, elektrisch betriebenem Apparat.

34) Ueber das Heufieber (Bostock'scher oder Sommer-Katarrh) in klinischer, aetiologischer und therapeutischer Beziehung, von Dr. Alfred Wolff. (Aus Festschrift, H. Senator gewidmet.) Verf. fasst seine Resultate zusammen: Wir haben im Pollantin und Graminon (Graminin) Präparate, welche beim Heufieber-Kranken die Wirkung des Pollenendotoxins abzuschwächen vermögen. Diese Abschwächung erfolgte gegenüber Pollenendotoxin während und ausserhalb der eigentlichen Heufieber-Zeit. Die Wirkung ist eine günstigere, wenn die Präparate vor dem Eindringen des Pollenendotoxins prophylaktisch zur Anwendung gelangen. Die Wirkung der Sera ist nicht etwa mit der eines antitoxischen in Parallele zu setzen. Eine befriedigende theoretische Erklärung der Wirkung des Serums fehlt zur Zeit noch.

35) Die Cyclodialyse, eine neue Glaucom-Operation, von Priv. Doz. Dr. Heine. (Deutsche med. Wochenschr. 1905. Nr. 21.) Ausgehend von dem Zwecke andrer Glaucom-Operationen, den Kammerwinkel wieder durchgängig zu machen und von der Erklärung der Fuchs'schen Aderhaut-Ablösung durch Communication zwischen Vorderkammer und Suprachorioidalraum hat Verf. in der Cyclodialyse eine neue Glaucom-Operation angegeben. Nach Abpräpariren eines Bindehaut-Lappens macht er 4—5 mm vom Limbus einen zu diesem parallelen Schnitt langsam durch die Sklera. Durch ihn schiebt er den Irisspatel zwischen Sklera und Chorioidea nach vorn, durchstösst langsam das Lig. pectinatum, worauf die Spitze in der Kammerbucht erscheint. Abfluss von Kammerwasser wird, wenn erwünscht, durch leichtes Drehen erreicht. Bindehaut-Schlussnaht. Nach den Erfahrungen von 20 Operationen an blinden oder fast blinden Augen wird der Druck dauernd herabgesetzt und die Resultate sind ermutigend. Koerber.

Um Einsendung von Separatabdrücken wird gebeten (Berlin NW. 26 Schiffbauerdamm)

Verlag von Veit & Comp. in Leipzig. — Druck von Metzger & Wittig in Leipzig.

UNIVERSITY OF MICHIGAN
3 9015 07671 3562